

**LICENCIATURA EN ENFERMERIA**

**DOCENTE**

MARIA DEL CARMEN LOPEZ SILVA

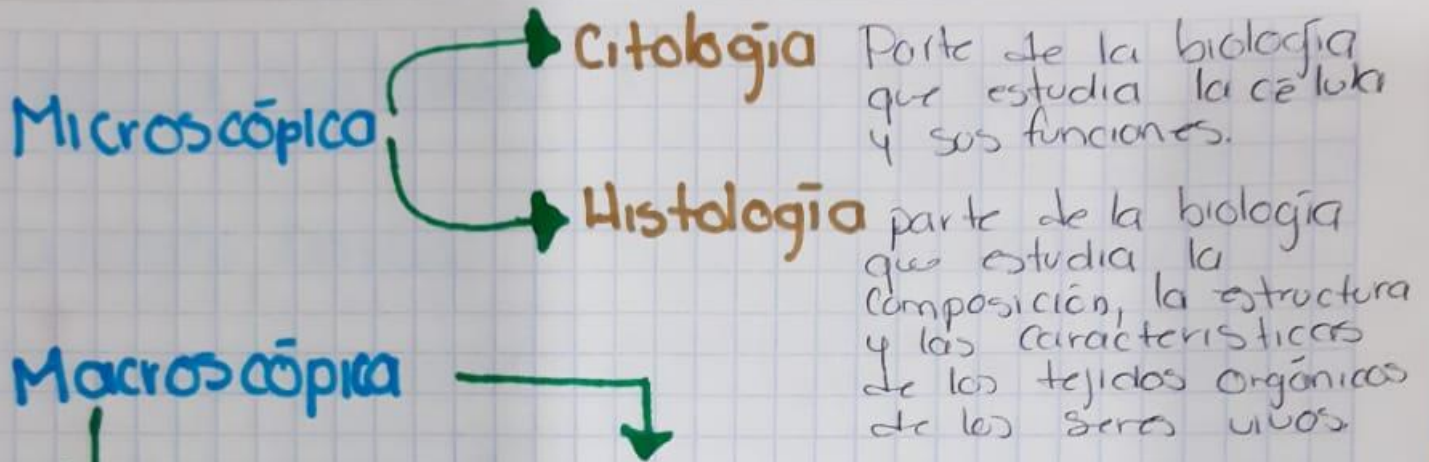
**ALUMNO:** FERNANDA MORALES AGUILAR

**MATERIA:** PRACTICAS PROFESIONALES

**ACTIVIDAD:** RESUMEN

**FECHA:** 15-05-2020

# DE LA DIVISIONES ANATOMIA



**Regional o topográfica**

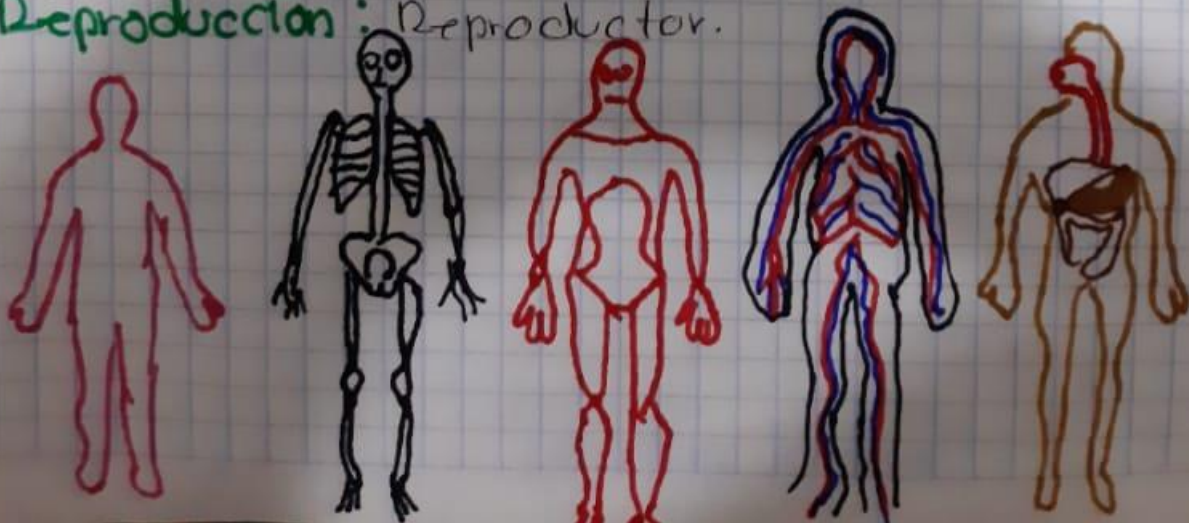
Estudia al cuerpo dividiendo en regiones o partes

**Descriptiva o Sistemática**

Estudia al cuerpo dividiendo en sistemas

## Sistemas del cuerpo

- **Relación:** Óseo, Muscular, Sensorial
- **Coordinación:** Nervioso y Endocrino
- **Nutrición:** Digestivo, Cardiovascular, Respiratorio, Urinario
- **Reproducción:** Reproductor.



# POSICIONES CORPORALES

## - posición Anatómica

- \* Mirada al frente
- \* posición erecta
- \* Miembros superiores ligeramente abducidos
- \* Manos supinadas (palma hacia adelante)
- \* Bipedestación
- \* pies ligeramente separados

## - Decúbito Dorsal

↓ (Decúbito supino)

"Acostado boca arriba"

## - Decúbito Ventral

(Decúbito prono)

→ "Acostado boca abajo"

## - Decúbito lateral

(posición inglesa)

→ "Acostado de lado"

## - Decúbito Genupectoral

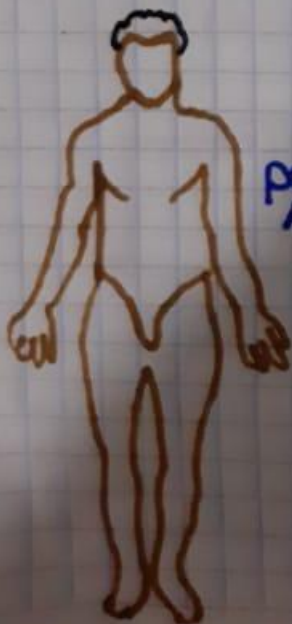(posición mahometana)

## - posición ginecológica

(posición de litotomía)

## - posición de fowler


(posición quirúrgica)




posición Anatómica



Decúbito Dorsal



Decúbito Ventral




Decúbito lateral

# PLANOS CORPORALES

- planos Frontal → planos Coronal
- plano transversal → plano horizontal
- plano mediosagital
- plano parasagital } → plano sagital
- plano Oblicuo

## Términos de Orientación Anatómica

- Lateral, Medial
- contralateral, ipsilateral
- Superior, Inferior.



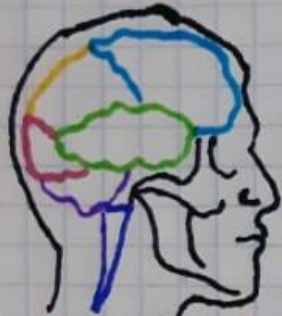Que esta más proximo al eje o línea del organismo o del arranque de un miembro u otro órgano

Que esta más distante del eje o línea media del organismo o del arranque de un miembro u otro órgano

# CAVIDADES CORPORALES

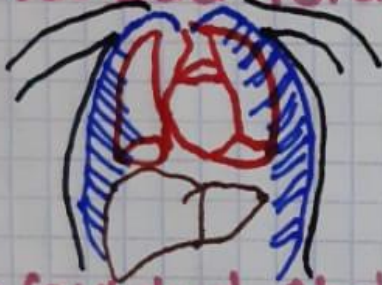- Cara anterior

## • Cuidad Craneal



Es el espacio formado en el interior del cráneo. El cerebro ocupa la cavidad craneal, que se alinea con las meninges y contiene el líquido cefalorraquídeo para amortiguar los golpes.

## • Cuidad Torácica



Espacio limitado por la pared costal, el esternón y el diafragma. En ella se hallan los pulmones, el corazón, los grandes vasos y el esófago.

## • Cuidad Abdominal



Es la cavidad del cuerpo más grande en los humanos y en muchos animales, y sujeta la mayor parte de las vísceras. Está situada debajo de la cavidad torácica y por encima de la cavidad pélvica.

## • Cuidad Pélvica

Contiene principalmente los órganos reproductivos, la vejiga urinaria, el colon pélvico y el recto.

- proyección lateral

## • Conducto Vertebral

