

LICENCIATURA EN ENFERMERIA

**DOCENTE**

MARIA DEL CARMEN LOPEZ SILVA

**ALUMNO:**

ESTEFANI SALAS TORRES

**MATERIA:**

PRACTICAS PROFESIONALES

**ACTIVIDAD:**

RESUMEN

**FECHA:**

15/05/2020

# TOPOGRAFIA Y SU TERMINOLOGIA

## Anatomia Topografica

Comprende el estudio de los segmentos corporales dividiendo el cuerpo en regiones delimitados por los relieves.

## Divisiones de la anatomia

A. microscópica

Citologia

Estudia las celulas



Histologia

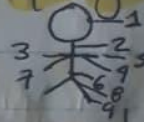Estudia los tejidos



A. macroscópica




Regional o topografica

Estudia al cuerpo dividiendolo en regiones



Descriptiva o sistematica

Estudia el cuerpo dividiendolo en sistemas.




Anatomía Aplicada

A. Patológica

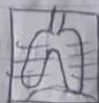Estudia los cambios estructurales

A. Endoscópica

Metodos



A. Radiológica




## Niveles de Organización Estructural

Nivel Químico



Nivel Celular



Nivel Tisular



Nivel Orgánico



Nivel Sistémico



Nivel Individual



## Posiciones anatómicas

Posición anatómica

Mirada hacia al frente.

Posición erecta

Miembros superiores ligeramente torcidos.

Bi-pedestación

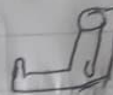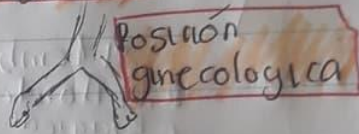
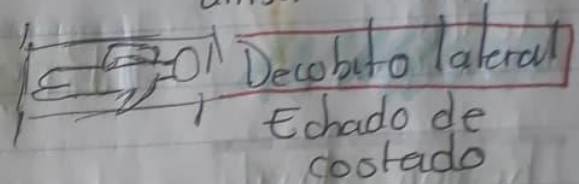
Manos superadas

Pies ligeramente separados

- > Decubito dorsal
- > Decubito Ventral
- > Decubito lateral



- > Posición genupectoral
- > Posición ginecológica
- > Posición Fowler
- > Posición Genupectoral

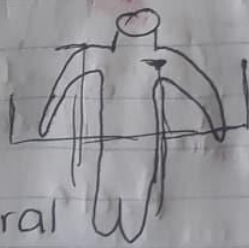


**Posición Fowler**  
(Posición 45)

## Planos Corporales

- Plano frontal (plano coronal)
- Plano oblicuo
- Plano Mediosagital
- Plano transversal
- Plano parasagital

- inferior
- ✓ Superior
- ✓ lateral
- ✓ Medial
- ✓ lateral
- ✓ contralateral
- ✓ Ipsilateral.



# Cavidades Corporales



Anterior  
Medio  
Posterior

Medio Superior  
Medio Inferior

## Región Cefálica

## Región Axial

- R. Cefálica
- R. Cervical
- R. Torácica
- A. Abdominal-pelvíca
- A. Pirineal

Facial



R. Craneal

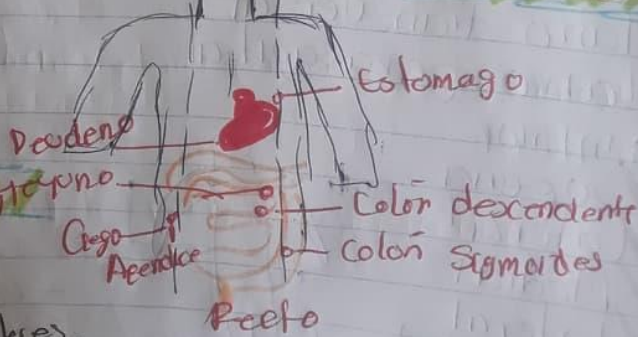
## Región Apéndiceolar

- Miembro Superior
  - R. Deltoides
  - R. Braquial
  - R. Olecraneana
  - R. Antebraquial
- Miembro Superior
  - Hombro
  - Brazo
  - Codo
  - Antebrazo
- R. Cadera
- R. Femoral
- R. Rodillo
- R. Pierna
- R. Pie
- Muslo
- Anterior
- Posterior

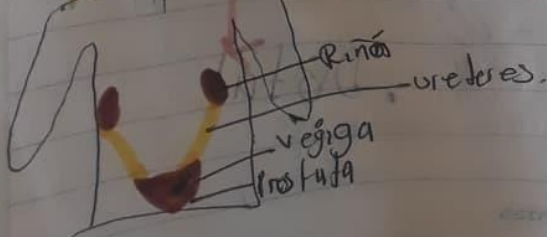
## Región abdominopelvíca




## Región abdominopelvíca



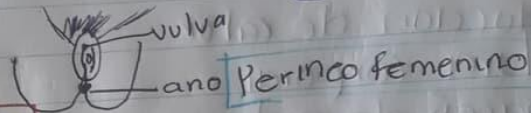
## Región abdominopelvíca




## Región abdominopelvica



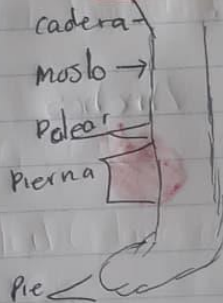
## Región perineal



## Miembro Superior



## Inferior



## Distribución Ósea

Esqueleto.

Axial

Apendicular

- cabeza (22)
- Cranio (8)
- Huesillos de oído (6)
- Columna vertebral (26)
- Caja torácica (25)



Miembro superior (32)

Miembro inferior (31)

## Funciones de los músculos


- ✓ Movimiento
- ✓ Producción de calor
- ✓ Postura corporal
- ✓ Almacén de proteínas y glucógeno
- ✓ Movimiento de sustancia

## Tipos de músculos.

Largos



Cortos



Anchos



Oblicuos



## Grupos musculares

### Agonistas

Musculo que se contrae para producir movimiento

### Antagonistas

Musculo que cede y se relaja para realizar movimiento

### Sinérgicos

Musculos que impiden movimientos no deseados y ayudan al movimiento.