

NOE PAULINO HERNANDEZ ABADIA.

PRACTICA PROFECIONAL.

RESUMEN: ANATOMIA HUMANA.

NOVENO CUATRIMESTRE.

15 DE MAYO 2020

NO0E_PAUPAU@HOTMAIL.COM

Resumen

Anatomía Humana:

Definición:

Anatomía: Ciencia que estudia la forma y estructura del organismo humano.

Fisiología: Ciencia que estudia las funciones del organismo y su modo de regulación.

División de la anatomía

A. Microscópica:

Citología: Estudia a las células

Histología: Estudia a los tejidos

División de la anatomía:

Regional o topográfico:

Estudia el cuerpo dividiéndolo de regiones o partes

Descriptiva o sistemática:

Estudia el cuerpo dividiéndolo en sistemas.

Divisiones de la anatomía:

Sistema del cuerpo:

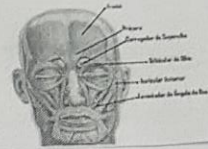
- Relación
- Coordinación
- Nutrición
- Reproducción

A. Aplicada:

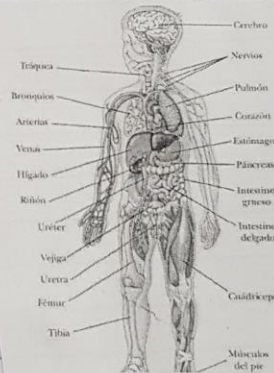
- A. patológica
- A. endoscopia
- A. radiológica
- * Estudia los cambios estructurales (tanto macro como microscópico) provocado por la enfermedad.

SISTEMA MUSCULAR

❖ MÚSCULOS DA CABEÇA
➤ Músculos da Face (Prinicipais):



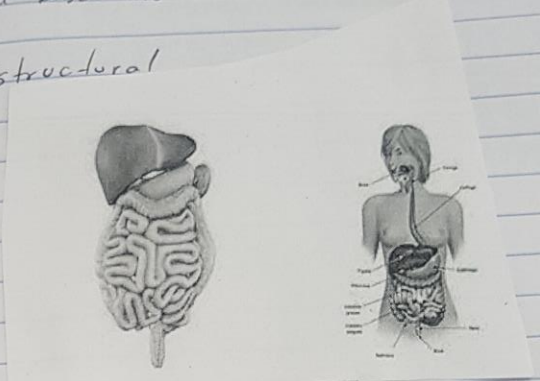
EL CUERPO HUMANO



- A. Comparada = Estudio de la morfolo^gia
- A. De superficie = Estudia los meros y relieves corporales
- II. Del desarrollo = Estudio del desarrollo desde el huevo fecundado

Nivel de organizacion estructural

- Nivel quimico
- Nivel celular
- Nivel tisular
- Nivel organico
- Nivel sistmico
- Nivel individuo



Posicion Corporal:

Posicion anatomica:

- Mirado al frente
- Posicion erecto
- miembro superior ligeramente abducido
- manos supinadas
- Bipodestacion
- Pies ligeramente separadas.

- Posicion braqu Coastal
- Posicion Ginecologica
- Posicion de Fowler.

Planos Corporales:

- Plano frontal - Plano transverso - Plano oblicuo
- Plano mediasagital - Plano Parasagital - Plano Sagital

Terminos de orientacion anatomica

- * Superior - Inferior
- * Lateral - medial - Distal
- * Contralateral - Ipsilateral
- * Proximal - Distal

Cavidades Corporales:

- Cavidad craneal - Cavidad toracica > Conducto ve.
- Cavidad abdominal - Cavidad pelvica

Region Corporal:

Region axali:

- Cefalica - Cervical - Toracica - abdominopelvica - Perineal

Region apendiculari:

- Miembro Superior - miembro Inferior

♀ Testes masculino

♀ Perineo femenino

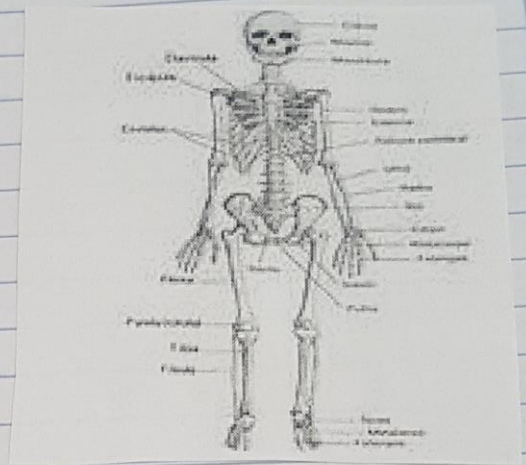
Distribucion osea:

Esqueleto:

- Axial
- Apendicular

Funcion de los musculos:

- Movimiento activo
- Produccion del calor
- Postura Corporal
- Almacen de proteinas y glucogenos
- movimiento de sustancias.



Tipos de musculos: → Grupos musculares

- Largos - Anchos - Agonistas
- Cortos - orbiculares - Antagonistas
- Sinergicos

Region Corporal:

- Duodeno - Colon descendente
- Estomago - Colon sigmoideo
- yeyuno - Recto
- Apendice cecal - Estomago,

