



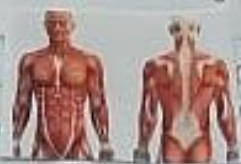- **NOMBRE DEL ALUMNO: VANESA GOMEZ GUILLEN**
  
- **MATERIA: ADMINISTRACION Y EVALUACION**
  
- **CATEDRATICO: LIC. CECILIA ZAMORANO**
  
- **GRADO Y GRUPO: 9NO CUATRIMESTRE GRUPO "B"**
  
- **TRABAJO: RESUMEN Y CUADRO SIPNOPTICO**
  
- **"UNIVERSIDAD DEL SURESTE"**

# → TOPOGRAFIA Y SU TERMINOLOGIA

Comprende el estudio de los segmentos corporales, dividiendo al cuerpo en regiones delimitadas por los relieves corporales óseos. de esta forma se divide el cuerpo humano en forma general en cabeza, Tronco (torax, abdomen) y extremidades.

## Anatomía:

Ciencia que estudia la forma y estructura del organismo.



## Fisiología:

Ciencia que estudia las funciones del organismo y su regulación.

## Divisiones de la anatomía:

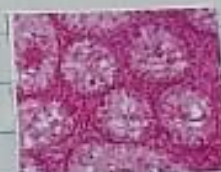

### A. Microscópica:

**Citología:**  
Estudia las células



**Histología:**  
Estudia los tejidos

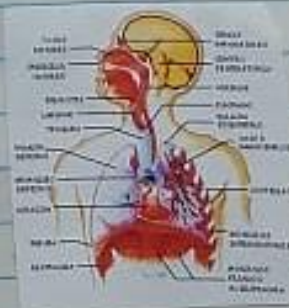
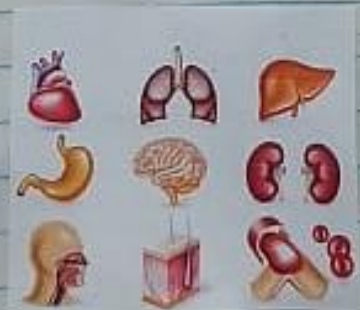
## Divisiones de la anatomía:

### A. Macroscópica:

**Regional o topográfica:**  
Estudia al cuerpo dividiéndolo en regiones o partes.

Estudia al cuerpo dividiéndolo en sistemas.



# Sistemas del cuerpo.

## Relación

- óseo
- muscular
- sensorial

## Coordinación:

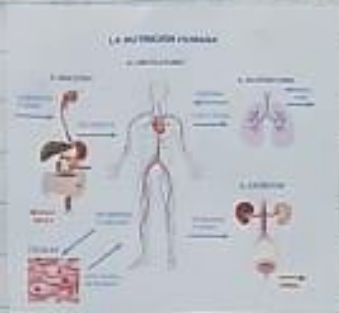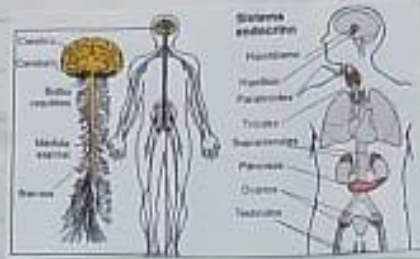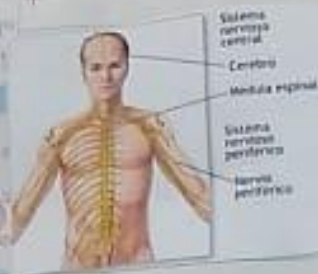- nervioso
- Endocrino

## Nutrición

- Digestivo
- Cardiovascular
- Respiratorio
- urinario

## Reproducción

- Reproductor



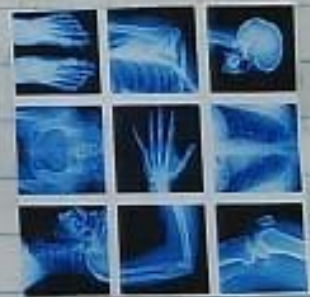# Anatomía Aplicada

## A. Patológica.

Estudia los cambios estructurales tanto macro, como microscópicos.

## A. endoscópica.

## A. Radiológica.



# NIVELES DE ORGANIZACIÓN ESTRUCTURAL:

→ Nivel químico.

→ Nivel celular.

→ Nivel tisular.

→ Nivel orgánico.

→ Nivel sistémico.

→ Nivel individual.

## Posiciones corporales:

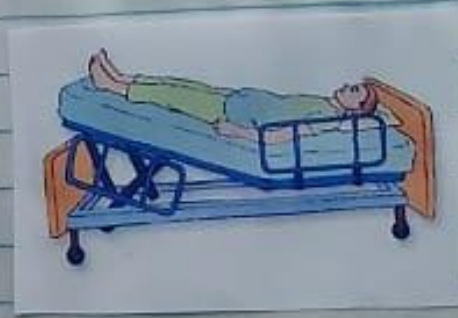**POSICIONES ANATÓMICAS**

1. BIPEDESTACIÓN

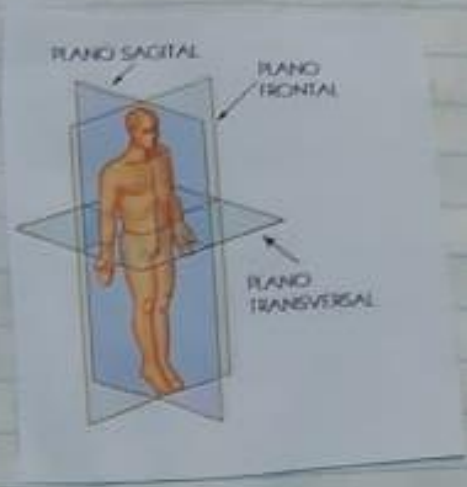
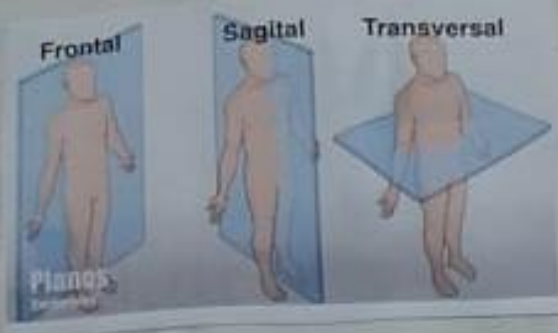
2. SEDESTACIÓN

3. DECUBITO

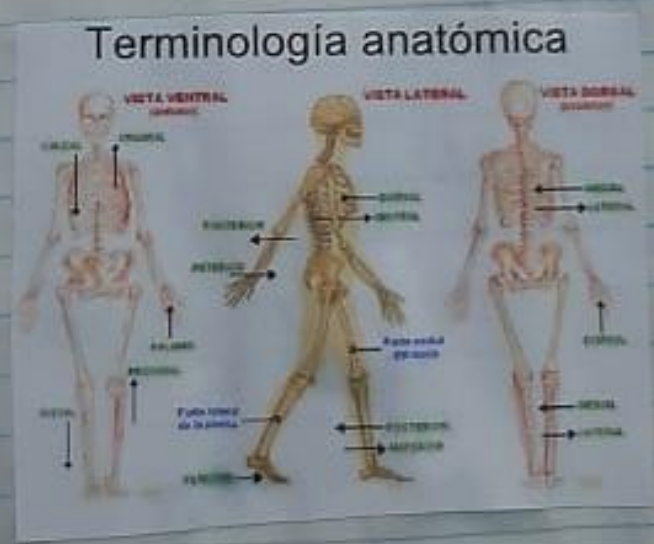Labels in diagram: Decubito dorsal, Decubito lateral, Decubito prono, Fowler, Decubito supino o dorsal, Decubito prono o ventral, Decubito lateral.



PLANOS CORPORALES:



TERMINOS DE ORIENTACION ANATOMICA:



## CAVIDADES CORPORALES:

Cavidad dorsal:

Cavidad craneal.

Cavidad anterior

Conducto vertebral.

Cavidad torácica:

- Cavidad Pleural

- Cavidad Pericardica

- Mediastino

Cavidad abdominal

Cavidad pélvica.

## Regiones Corporales:

1. Región

axial:

R. cefálica

- cabeza

R. facial

R. craneal.

2. R. cervical

- cuello.

3. R. Torácica

- Torax

4. Abdomino

Pélvica

- abdomen

- Pelvis.

5. R. Perineal

- Perineo.

2. Región

apendicular.

- Miembro Superior

- R. deltoidea - Hombro

- R. Braquial - brazo

- R. olcrocaneal - codo

- R. Antebraquial - Antebrazo.

- R. muñeca

- R. Mano

Miembro inferior:

R. cadera - Muslo

R. femoral - Anterior

R. Rodilla - Posterior

R. Pierna - R. Paletar

R. Pie - Crusal

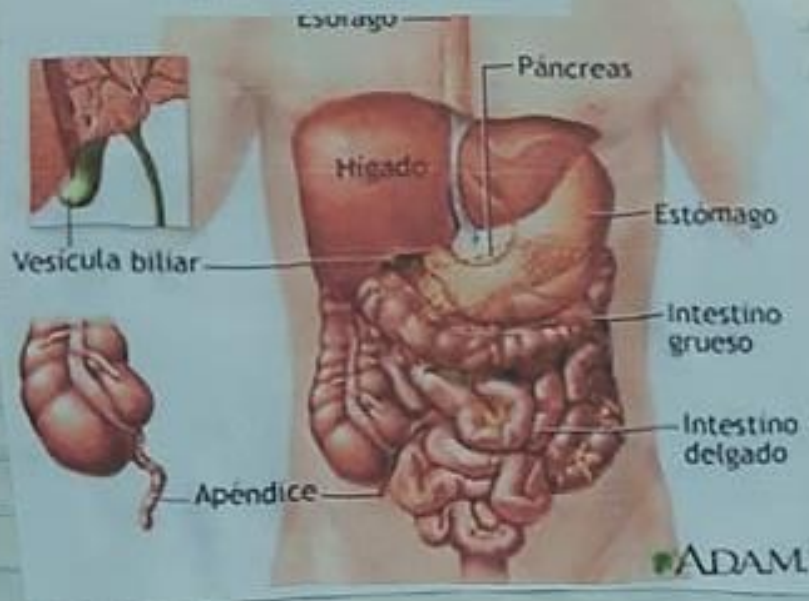
- Rusal.

\* facial

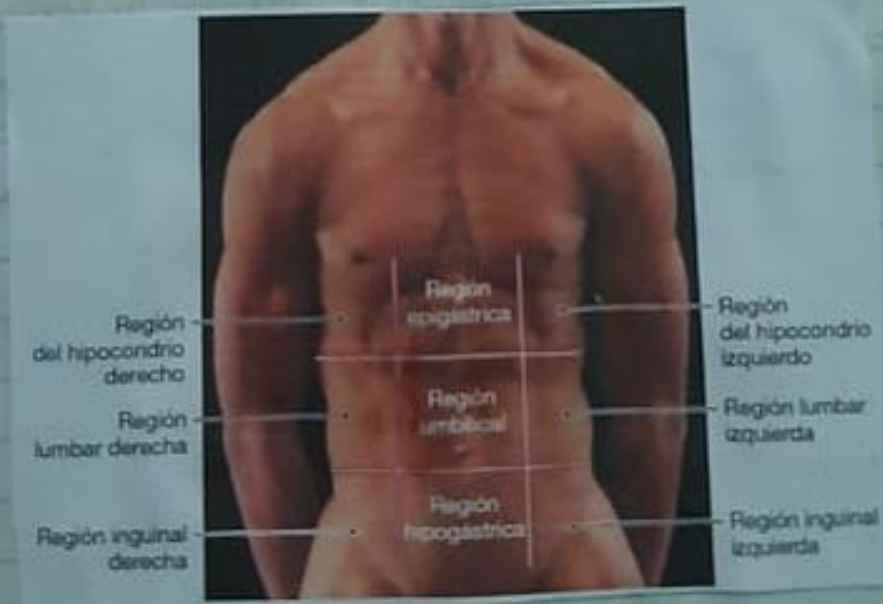
\* craneo

\* cervical.

## REGIÓN ABDOMINO PÉLVICA:



## REGIÓN PERINEAL:

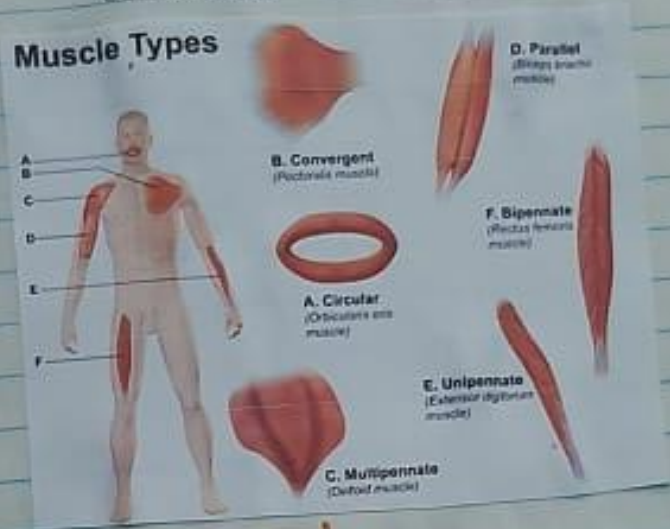

# FUNCIONES DE LOS MUSCULOS:

- Movimiento activo
- Producción de calor
- movimiento de sustancias.
- Postura corporal
- Almacene proteínas y glucogeno

# TIPOS DE MUSCULOS:

**Largos:** Ejem. Biceps braquial.  
**Cortos:** Ejem. Pronador cuadrado.  
**Anchos:** Ejem. dorsal Ancho.  
**Orbitulares:** Ejem. orbicular de los parpados.



# DISTRIBUCIÓN MUSCULAR!

