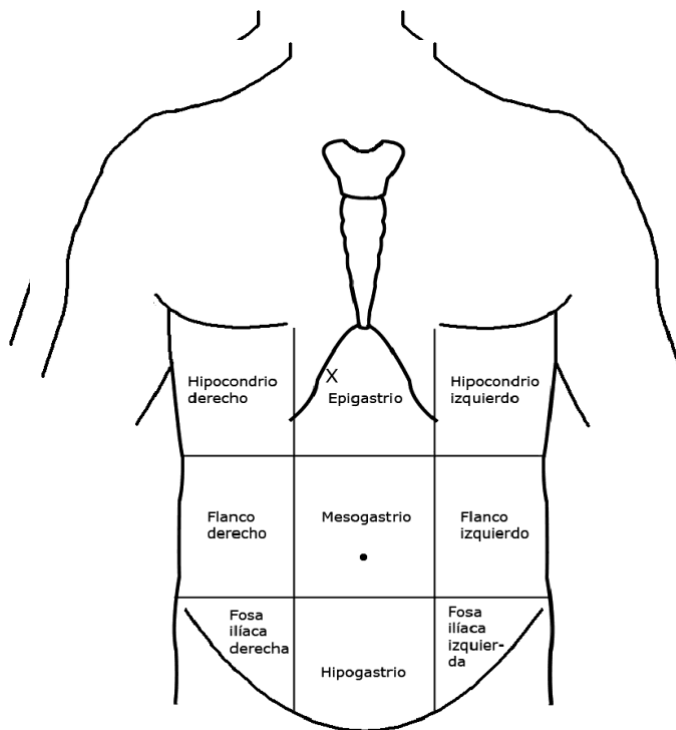




PRACTICAS PROFESIONALES

MASS. MARIA DEL CARMEN LOPEZ SILBA
ALUMNO; DANIEL GPE GORDILLO HERNANDEZ
LIC. ENFERMERIA 9° CUATRIMESTRE GRUPO "A"
MAPA CONCEPTUAL.

jueves 7 DE MAYO DEL 2020



PRACTICAS PROFESIONALES UNIDAD 1

1.1 TOPOGRAFIA Y SU TERMINOLOGIA

LA

ANATOMIA TOPOGRAFICA

COMPRENDE

EL ESTUDIO DE LOS SEGMENTOS CORPORALES

DIVIDE EL CUERPO EN TRES ZONAS

- ❖ CABEZA
- ❖ TRONCO
- ❖ EXTREMIDADES

CABEZA

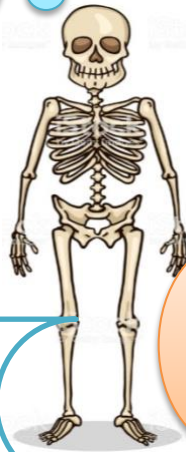- ❖ CRANEO
- ❖ CARA

ABDOMEN

- ❖ EPIGASTRIO
- ❖ HIPOCONDRIO
- ❖ HIPOGASTRIO
- ❖ FOSAS ILIACAS
- ❖ REGION LUMBAR
- ❖ ORGANOS: VICERAS HUECAS Y MACIZAS

EXTREMIDADES

BRAZOS Y PIERNAS



1.2 EL ESQUELETO

El esqueleto es el conjunto de 206 piezas duras y resistentes llamadas "huesos"

PRINCIPALES FUNCIONES

- ❖ SOSTEN
- ❖ PROTECCION
- ❖ LOCOMOCION

CLASIFICACION DE LOS HUESOS

- ❖ LARGOS
- ❖ CORTOS
- ❖ PLANOS

COLUMNA VERTEBRAL

Es el eje del esqueleto. Formado por huesos cortos llamadas vértebras, las que se superponen y se articulan entre sí.

CLASIFICACION de vertebras

- ❖ CERVICALES :7
- ❖ DORSALES:12
- ❖ LUMBAR:5
- ❖ SACRA:5
- ❖ Cocigeas: 4 pegadas

1.3 COMPOSICION DEL TRONCO

tiene forma de cilindro, es aplanado de adelante hacia atrás; sostenido por la columna vertebral.

Se divide en

Cavidad toracica

Cavidad abdomino pelvica

cerrada por las costillas. Aloja los órganos respiratorios (pulmones y tráquea) y cardiovasculares (corazón).

contiene los órganos digestivos, excretores y reproductores

torax

Se divide en

Regiones

- ❖ Clavicular
- ❖ Esternal
- ❖ pectoral

extremidades

De arriba hacia abajo son: -
Extremidades Superiores: hombro, brazo, antebrazo y mano -
Extremidades Inferiores: cadera, muslo, pierna y pie Tanto las manos como los pies cuentan con 5 dedos, de los cuales el pulgar de las manos

