



**Nombre de alumnos: Jaqueline
Alejandra Aguilar Velasco.**

**Nombre del profesor: MASS. López
Silba María Del Carmen.**

Nombre del trabajo: Resumen.

Materia: Prácticas Profesionales.

Grado: 9

Grupo: A

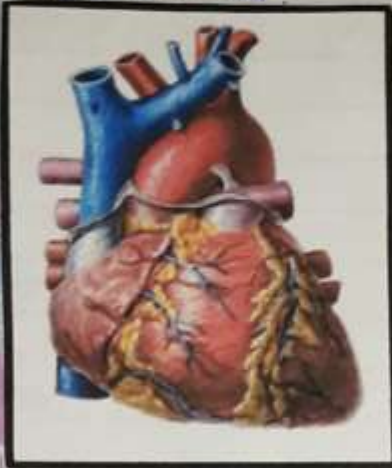COMITÁN DE DOMÍNGUEZ CHIAPAS A 15 DE MAYO DE 2020.

PRACTICAS PROFESIONALES

ANATOMÍA HUMANA

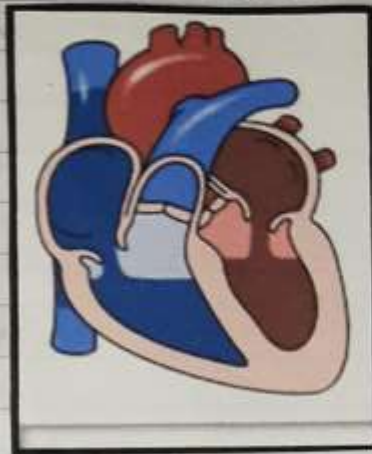
Definiciones

Anatomía:



Ciencia que estudia la forma y estructura del organismo humano.

Fisiología:



Ciencia que estudia las funciones del organismo y su modo de regulación.

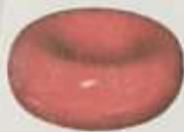Divisiones de la anatomía

A. Microscópica

Citología

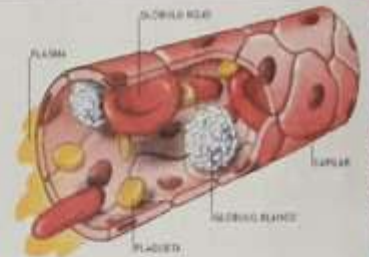
< 100 μ m

Estudia a los tejidos



Histología

Estudia a los tejidos

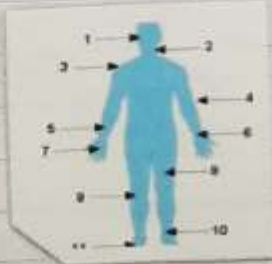


A. Macroscópica

> 100 μ m

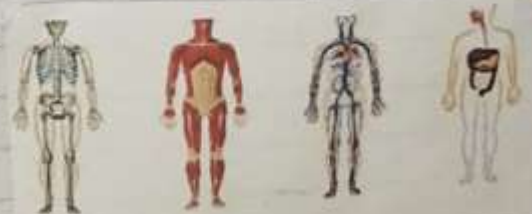
Regional o topográfica

Estudia el cuerpo dividiéndolo en regiones o partes



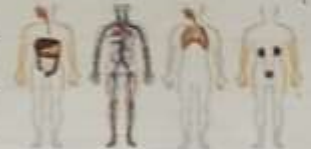Descriptiva o sistémica

Estudia el cuerpo dividiéndolo en sistemas.



Sistemas del cuerpo

Relación coordinación Nutrición Reproducción



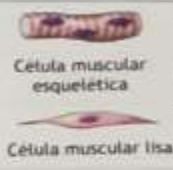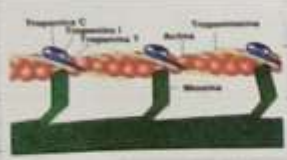
- Óseo
- muscular
- sensorial
- Nervioso
- Endocrino
- Digestivo
- Cardiovascular
- Respiratorio
- urinario
- Reproductor

A. Aplicada se divide en:

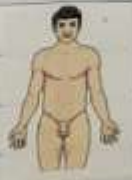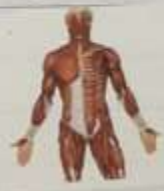- * A. Patológica: Estudia los cambios estructurales tanto macro como microscópicos provocados por la enfermedad
- * A. Endoscópica.
- * A. Radiológica.
- * A. Comparada: Estudio de la morfología y funciones
- * A. De superficie: Estudia los marcos y relieves corporales
- * A. Del desarrollo: Desde el huevo fecundado a la forma adulta.

Niveles de Organización Estructural

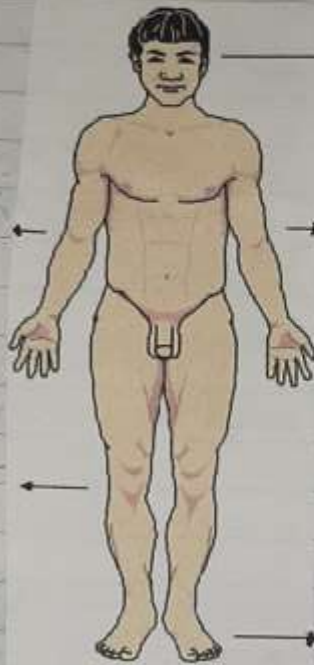
Nivel químico → Nivel celular → Nivel tisular



Nivel orgánico → Nivel sistémico → Nivel individual



posiciones corporales
posición anatómica



posición erecta

Bipedestación

mirada al frente

Miembros superior ligeramente abducidos

manos supinadas (palma hacia adelante)

pico ligeramente separados



Decúbito dorsal "boca arriba"
Decúbito supino

Decúbito ventral "boca abajo"
Decúbito prono

Decúbito lateral "de costado"
posición lateral

Planos corporales

Plano frontal
plano coronal

plano oblicuo



plano horizontal
Plano transversal

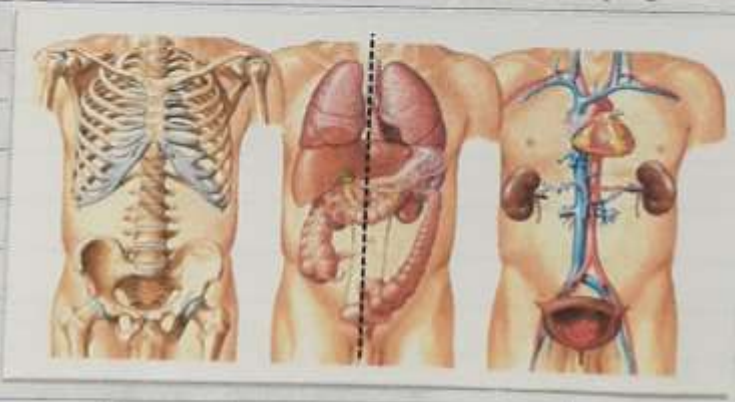
plano medio sagital
plano parasagital

Terminos de orientación Anatómica

Lateral ← media → Lateral

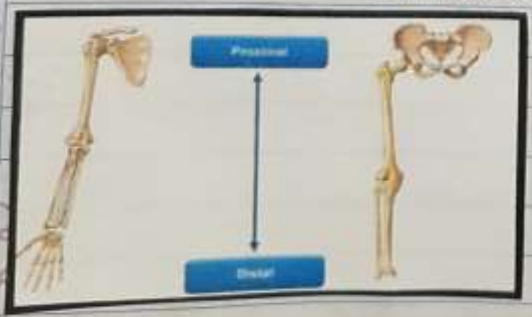
superior

inferior

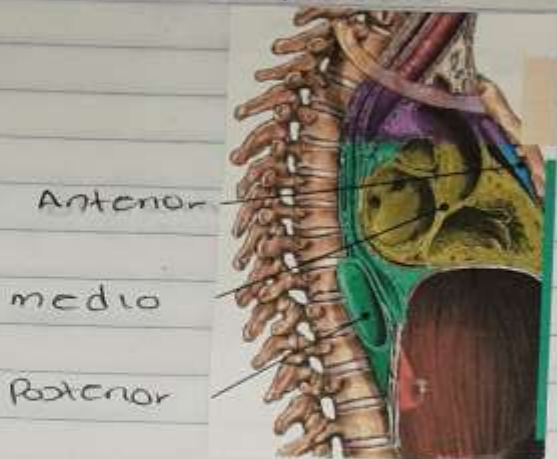


Contralateral

Ipsilateral

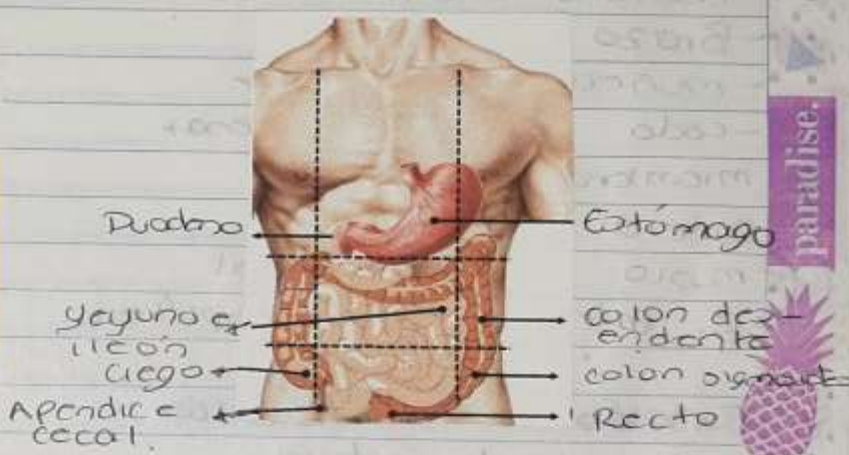
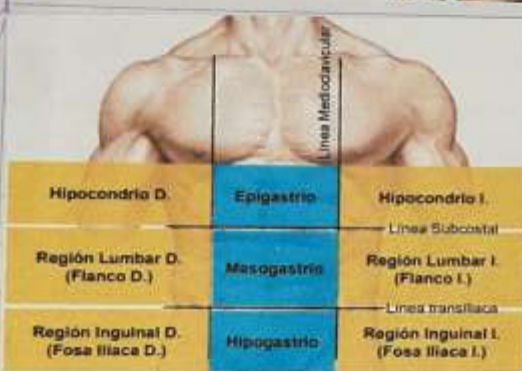

Cavidades corporales



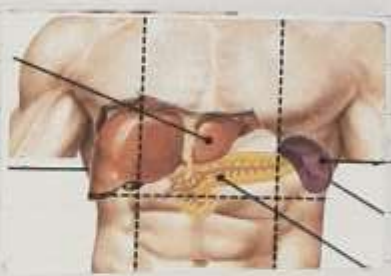mediastino superior

mediastino inferior

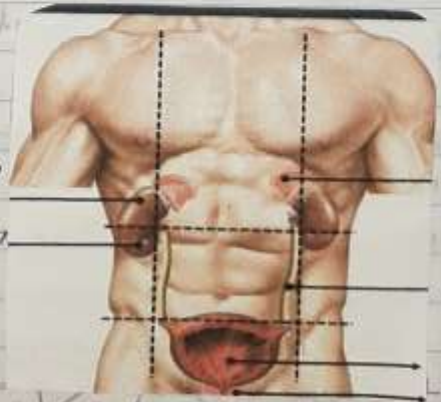


Lóbulo izquierdo del hígado

Lóbulo derecho del hígado



2/3 superiores del riñón derecho
1/3 inferior del riñón derecho



Gl. suprarenal
uréteres
vejiga
Próstata

Be true to who you are

paradise



everywhere

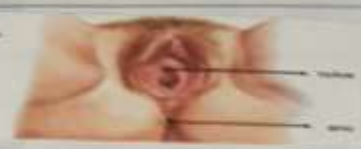Trompas
de falopio
y ovarios
(derechos)



Útero

Perineo masculino

Perineo femenino



- membro superior
- Hombro - Antebrazo
 - Brazo - mano
 - muñeca - R. Tenar
 - codo - R. Hipotenar
- membro inferior
- cadera - pierna
 - muslo - R. crural
 - R. patelar - fosa poplitea

Función de los músculos

- * Movimiento activo
- * Producción de calor
- * Postura corporal
- * Almacén de proteínas y glucógeno
- * movimiento de sustancias

Grupos musculares

- * Agonistas: músculos que se contraen para producir un movimiento
- * Antagonistas: músculo que se relaja y se contrae para realizar un movimiento
- * Sinérgicos: impide movimientos