



***Prácticas Profesionales***

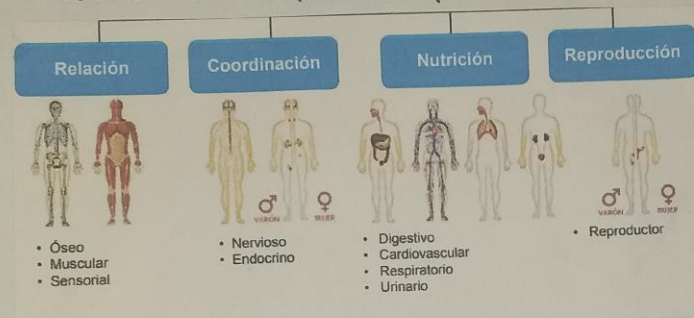
*Mtra. Ma. Del Carmen López  
Silba*

*Resumen*

*Carlos Eduardo Pérez  
Hernández*

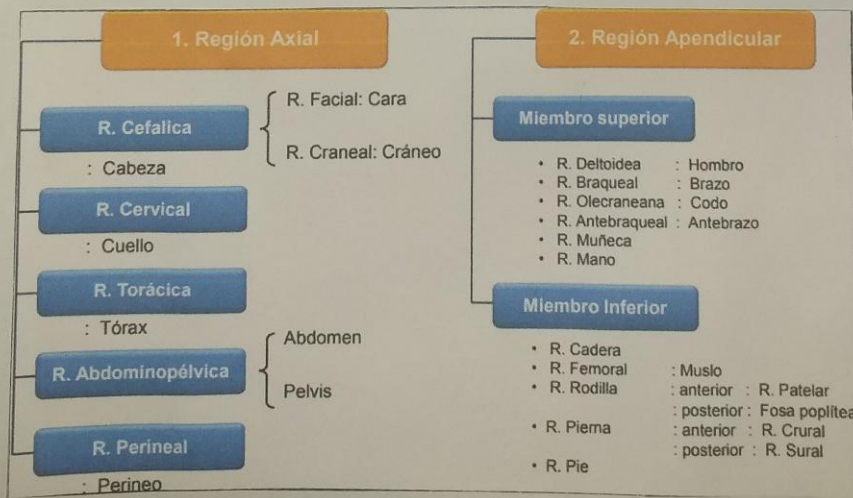
*Noveno A*

ANATOMÍA TOPOGRÁFICA = COMPRENDE EL ESTUDIO DE LOS SEGMENTOS CORPORALES, DIVIDIENDO AL CUERPO EN REGIONES DELIMITADAS POR LOS TERNOS CORPORALES ÓSEOS. DE ESTA FORMA, SE DIVIDE AL CUERPO HUMANO EN FORMA GENERAL CABEZA, TRONCO Y EXTREMIDADES. FISIOLÓGICA ES LA CIENCIA QUE ESTUDIA LAS FUNCIONES DEL ORGANISMO Y SU MODO DE REGULACIÓN.



LA DIVISIÓN ANATOMICA MACROSCOPICA DESCRIPTIVA ESTUDIA AL CUERPO DIVIDIENDO EN SISTEMAS.

LAS REGIONES DE LA CABEZA, ES LA PARTE SUPERIOR DEL CUERPO HUMANO, SE DIVIDE EN: CRÁNEO, CARA Y BÓLDO LADO ABDOMEN QUE PERTENECE AL TÓRAX



El CRÁNEO CONOCIDO COMO LA REGIÓN CRANEA, FORMA UN ARMADILLO DE OSEOS QUE PROTEGEN EL ENCEFALO, EN SU PARTE EXTERNA SE SUBDIVIDE EN

- ▶ DESDE LA PARTE ANTERIOR A LA PARTE POSTERIOR DEL CRÁNEO COMPRENDE LA REGIÓN OCCIPITOFRONTAL
- ▶ TODA LA SUPERFICIE CORRESPONDIENTE AL MÚSCULO TEMPORAL ABARCA LA REGIÓN TEMPORAL
- ▶ LA APOFISIS MASTOIDEA SE CONOCE COMO LA REGIÓN MASTOIDEA
- ▶ LAS CESAS SE CONOCEN COMO LA REGIÓN SUPERCILIAR Y DE LOS SENOS FRONTALS.

CARA O LA CARA O REGIÓN FACIAL ABARCA LA MITAD INFERIOR DE LA CABEZA A PARTIR DE DEBAJO DE LAS OREJAS. LOS OJOS SE CONOCEN COMO LA REGIÓN OCULAR, LAS OREJAS SE CONOCEN COMO LA REGIÓN ÓTICA O AUDICIA, LA NARIZ SE CONOCE COMO LA REGIÓN NASAL, LAS MUELAS ABARCAN LA REGIÓN GENIANA O BUCA, LA PARTE POSTERIOR DE LA MUELA SE DENOMINA COMO REGIÓN MASETERINA, LOS LABIOS ABARCAN LA REGIÓN LABIAL

### A. Comparada

Estudio de la morfología y funciones de todos los animales.



### A. De superficie

Estudia las marcas y relieves corporales

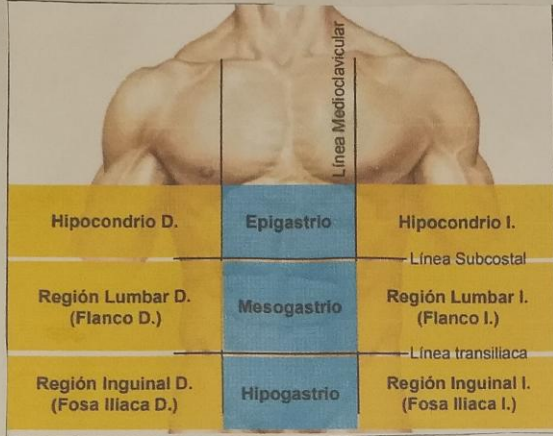


### A. Del desarrollo

Estudio del desarrollo desde el huevo fecundado a la forma adulta



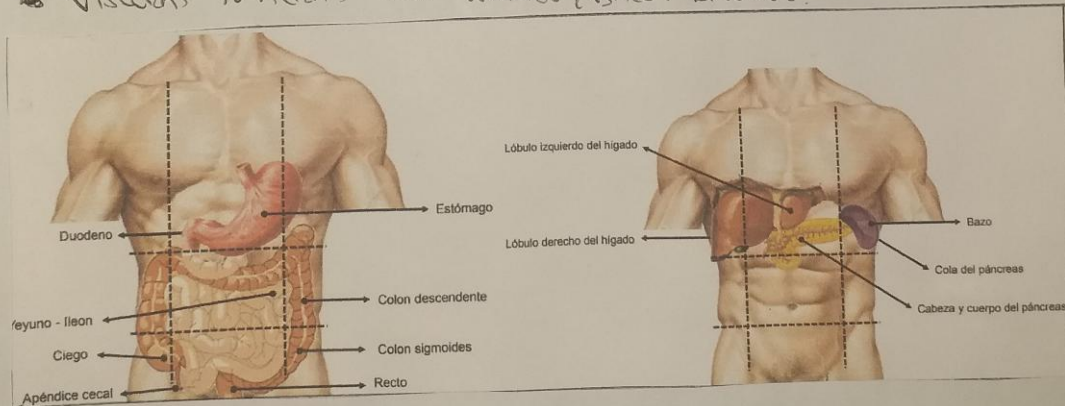
ABDOMEN ES LA PARTE INFERIOR DEL TRONCO A LA QUE SE HAN UNIDAS LAS OTRAS DOS EXTREMIDADES INTERIORES OPIERNAS.



PARTE DELANTERA SUPERIOR  
 EPIGASTRIO E HIPOCONDRIOS  
 DERECHO E IZQUIERDO. PARTE  
 DELANTERA CENTRAL = REGIÓN  
 UMBILICAL/OMBILIGO, PARTE DELAN-  
 TERA INFERIOR = HIPOGASTRIO O  
 VIENTRE Y LAS FOSAS ILIACAS  
 DERECHA E IZQUIERDA.

ORGANOS O VISCERAS HUECAS SON EL ESTÓMAGO, INTESTINOS (DELGADO Y GROSO) VESIGA URINARIA.

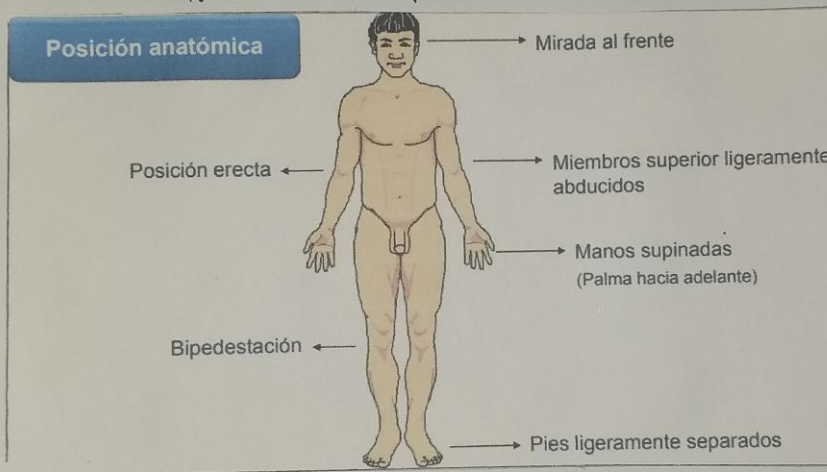
▲ VISCERAS MACIZAS SON HIGADO, BAZO, RINONES.



LA POSICIÓN ANATOMICA ES UNA POSICIÓN DE REFERENCIA QUE DA SENTIDO A LOS TÉRMINOS DIRECCIONALES UTILIZADOS PARA DESCRIBIR PARTES O REGIONES DEL CUERPO.

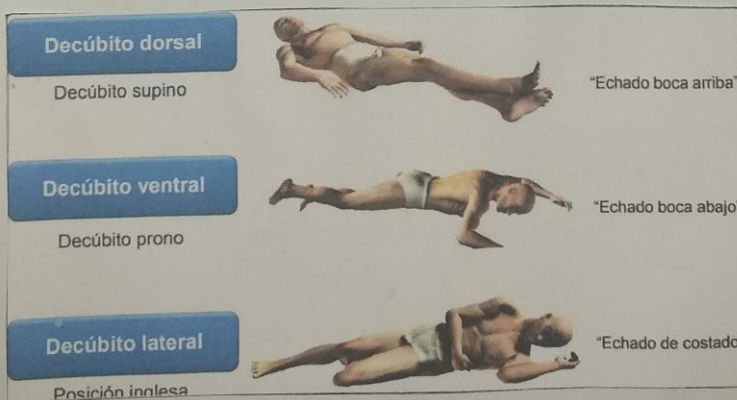


Las discusiones sobre el cuerpo (la forma en que se mueve, su postura o la relación entre un área y otra que el cuerpo en su conjunto está en una posición específica llamada posición anatómica. Así los anatomistas cuando escriben textos, se refieren al objeto de descripción considerando al individuo como siempre en la posición estándar.



El cuerpo está en una postura erguida con las extremidades extendidas al costado del tronco con las palmas hacia adelante. La cabeza y los pies apuntan...

Hacia adelante y la mirada hacia el horizonte.



Existen tres tipos de posiciones corporales como:

- Genopectoral: es la posición matemática
- Ginecológica: es la posición de litotomía
- Fowler: es la posición quirúrgica

ILUSTRACIÓN DE LOS PLANOS CORPORALES ↓

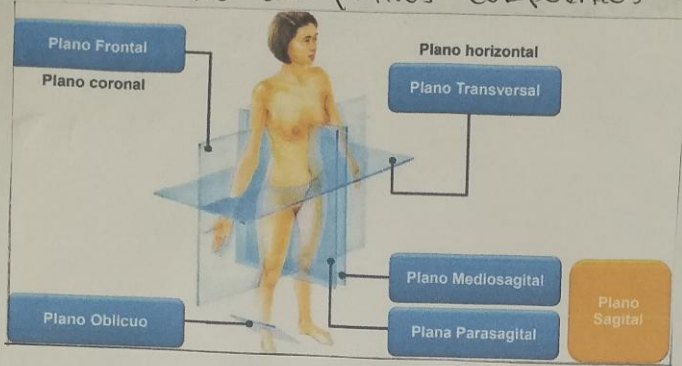


ILUSTRACIÓN DE TÉRMINOS DE ORIENTACIÓN ANATÓMICA ↓

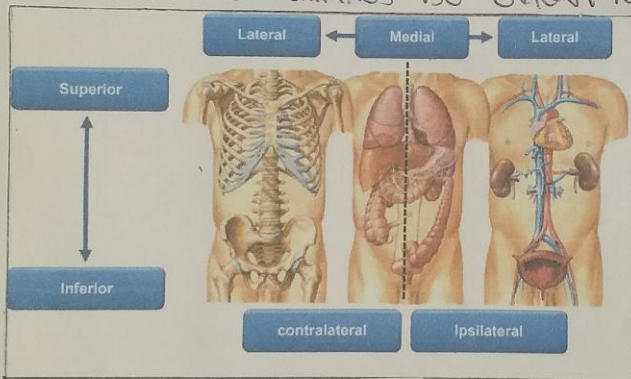


ILUSTRACIÓN DE LAS CAVIDADES CORPORALES ↓

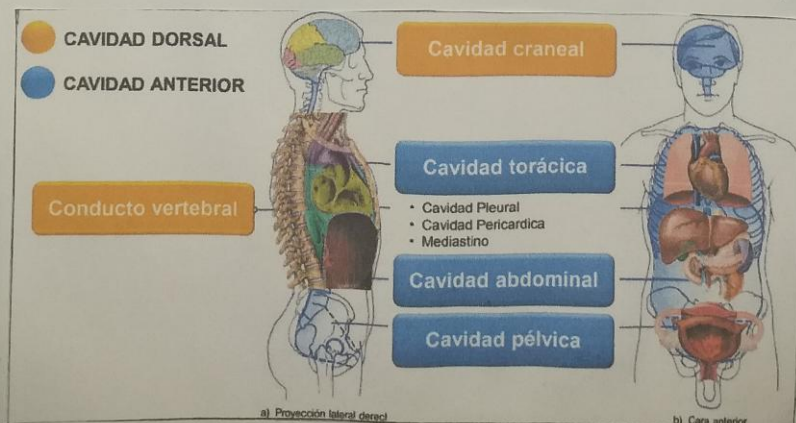


ILUSTRACIÓN DE LA DISTRIBUCIÓN ÓSEA ↓

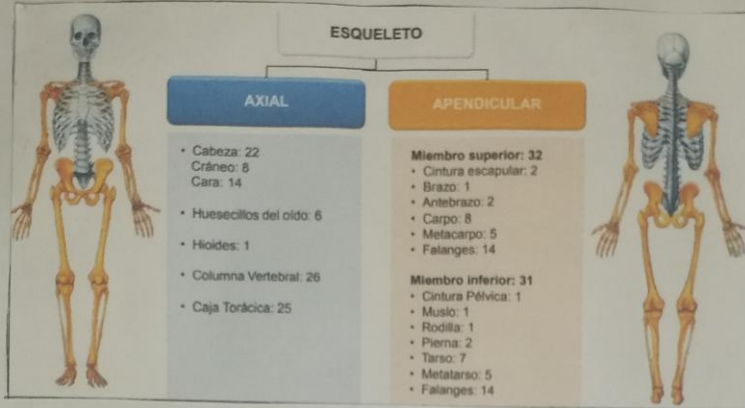
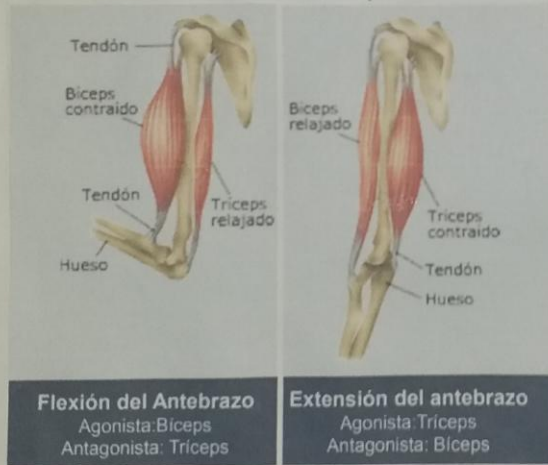

ILUSTRACIÓN DE LOS GRUPOS MUSCULARES ↓



▲ FUENTE

- ANATOMÍA HUMANA INTRODUCCIÓN, UNIVERSITAT DE LES ILLES BALEARS
- ANTOLOGÍA PRÁCTICAS PROFESIONALES.

