



Nombre de alumno: Susana Gpe. Espinoza Morales

Nombre del profesor: LOPEZ SILBA MARIA DEL CARMEN

Trabajo: ANATOMIA GENERAL Y TOPOGRAFIA

Materia: Prácticas profesionales

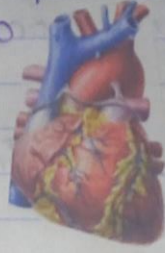Grado: 9 **Grupo :** A

Comitán de Domínguez Chiapas a 15 de mayo del 2020

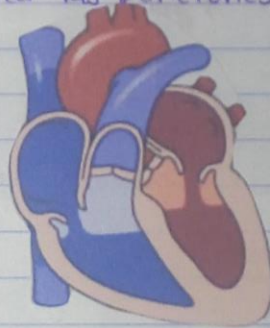
15-05-20.

Anatomía, fisiología.

Anatomía es la Ciencia que estudia la forma y Estructura del organismo humano



Fisiología es Ciencia que estudia las funciones del Organismo y su modo de regulación.



LA ANATOMÍA SE DIVIDE EN:

A. Microscópica

A. Macroscópica.

Citología

Histología.

Regional o Topográfica

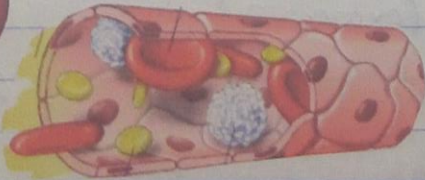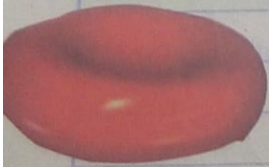Descriptiva o Sistemática

Estudia a las células

Estudia a los tejidos

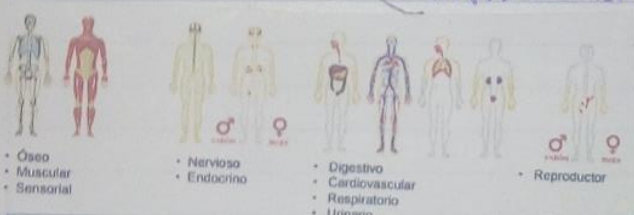
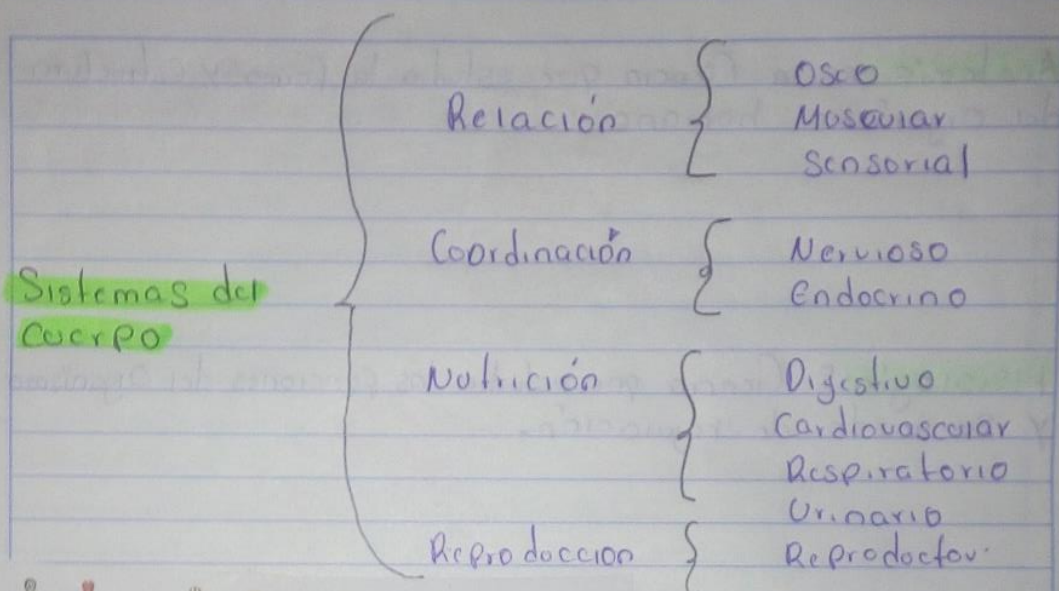
Divide al cuerpo en regiones o partes

Divide al cuerpo en sistemas.



Norma

23-09-21



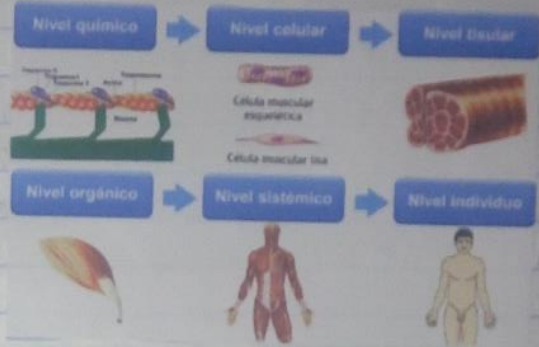
La anatomía es aplicada en lo **patológico** porque estudia los cambios estructurales tanto macro como microscópico provocados por la enfermedad. **Endoscópica, Radiológica.**

La **Anatomía Comparada**: Estudia de la morfología y funciones de todos los animales.

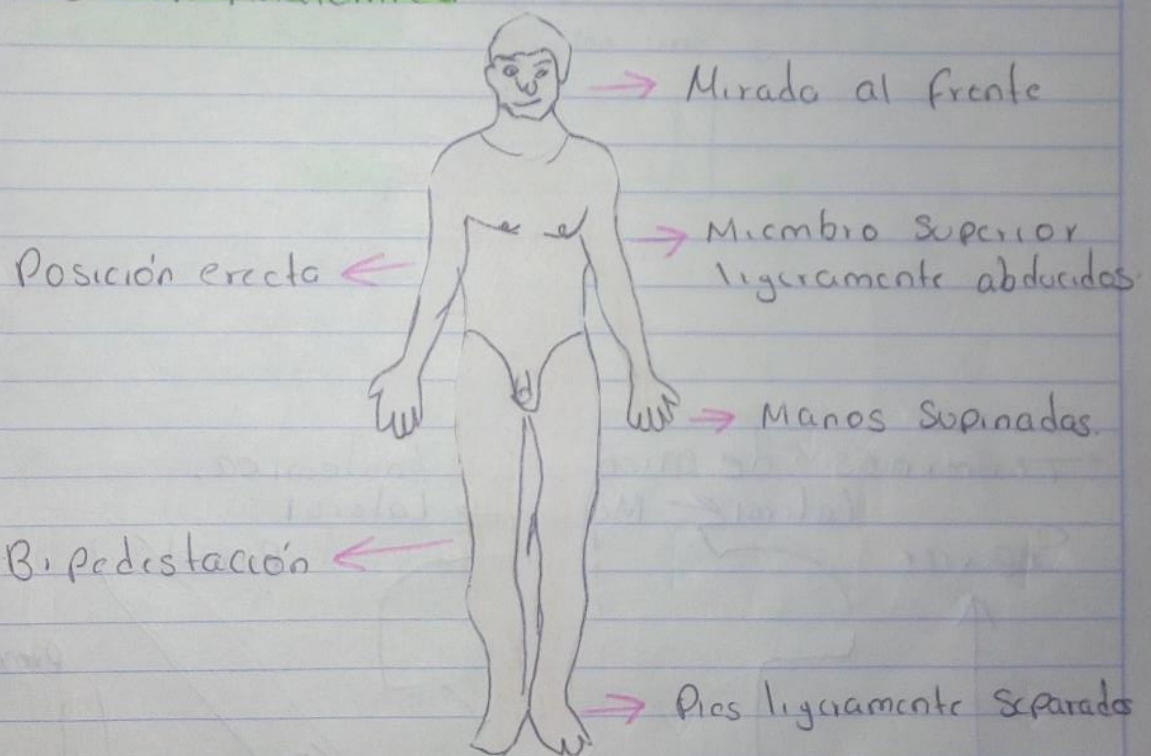
La **Anatomía de Superficie** Estudia las marcas y relieves corporales.

Anatomía del desarrollo: Estudia el desarrollo desde el huevo fecundado a la forma adulta.

La Organización Estructural del Cuerpo humano se divide por niveles.



Posición Anatómica



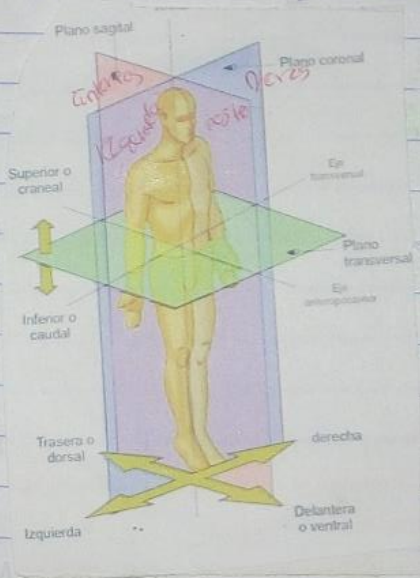
Posiciones Corporales

Decubito dorsal (Decubito supino) = Echado boca arriba
 Decubito ventral / Prono = Echado boca abajo.
 Decubito lateral / Inglesa = Echado de costado
 Posición genupectoral / Mahometana.
 Posición ginecológica / posición de litotomía.

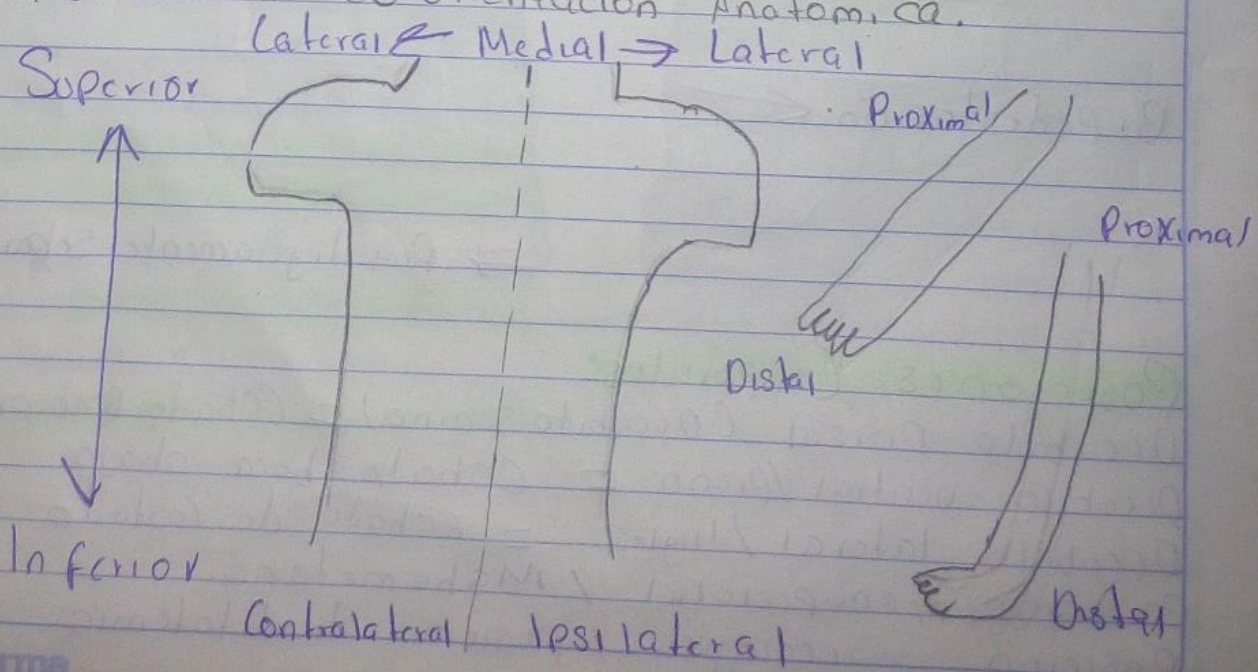
Posición de Fowler / Posición Quirúrgica

Planos Corporales



Son las referencias especializadas que sirven para describir la disposición de los diferentes tejidos, órganos y sistemas y las relaciones que hay entre ellos.



Terminos de Orientación Anatómica



Cavidades Corporales



Regiones Corporales

1 Región Axial

(Cefálica (cabeza))

- R. Facial: cara
- R. Craneal: cráneo

Cervical (cuello)

Torácica (torax)

Abdominopélvica

- Abdomen
- pelvis

Perineal (Perineo)

2 Región Apendicular:

Miembro Superior: Deltoides, Braquial, Olecranon, antebraquial, Muñeca, Mano, Hombro, Brazo, Codo, Antebrazo.

Miembro Inferior: Cadera, femoral, rodilla, pierna, pie, Muslo, anterior, posterior, Patellar, fosa poplíteica, Crural, Sural

Región abdominopélvica

