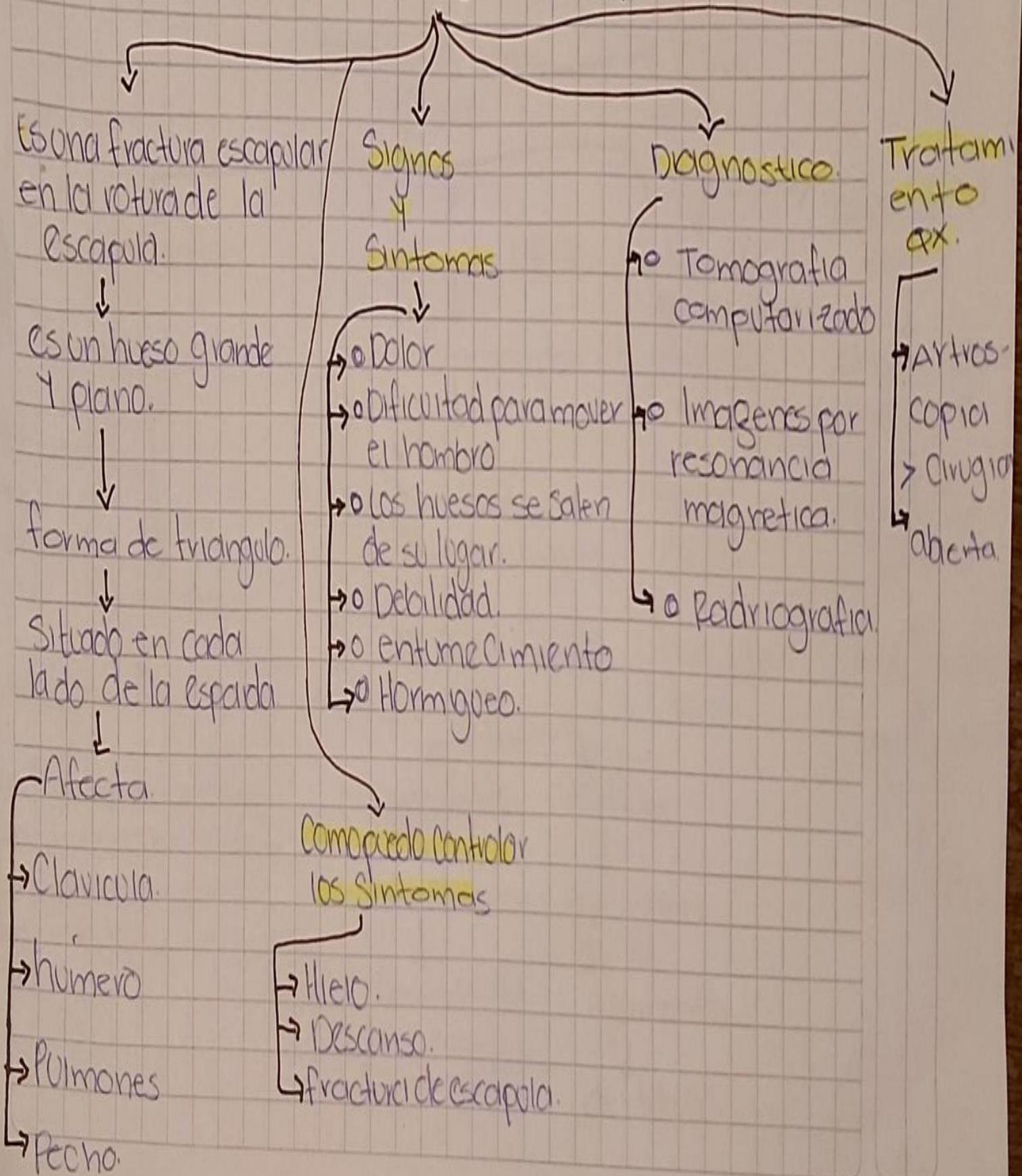


Nombre del alumno
López Vázquez Osvaldo Rafael
Grado: 5to cuatrimestre
Grupo: B
Materia:
Enfermería medico quirúrgica
Carrera:
Lic. En enfermería general

Cuidados de enfermería a Pacientes con lesiones del miembro Superior y cirugía escapula.



Lesiones del miembro inferior y Cinturón Peivico.

Patologías más comunes.

Lesión en los pies.

Lesión de la Peivis.

Lesión de rodilla

Lesión de tobillo.

formado por numerosos Complejos.

Extremidades Inferiores

formada por

formado por

- Femur
- tibia
- rótula

- Tibia
- perone
- hueso astragalo.

hueso Corto

Signos de alarma

Ligamentos

Se halla envuelto por

hueso del tarso.

Equimosis

Periférico y Central

- Estabilizador anterior.
- Estabilizador posterior.
- Estabilizador lateral
- Estabilizador central.

Ligamentos

Tendones

cara externa.

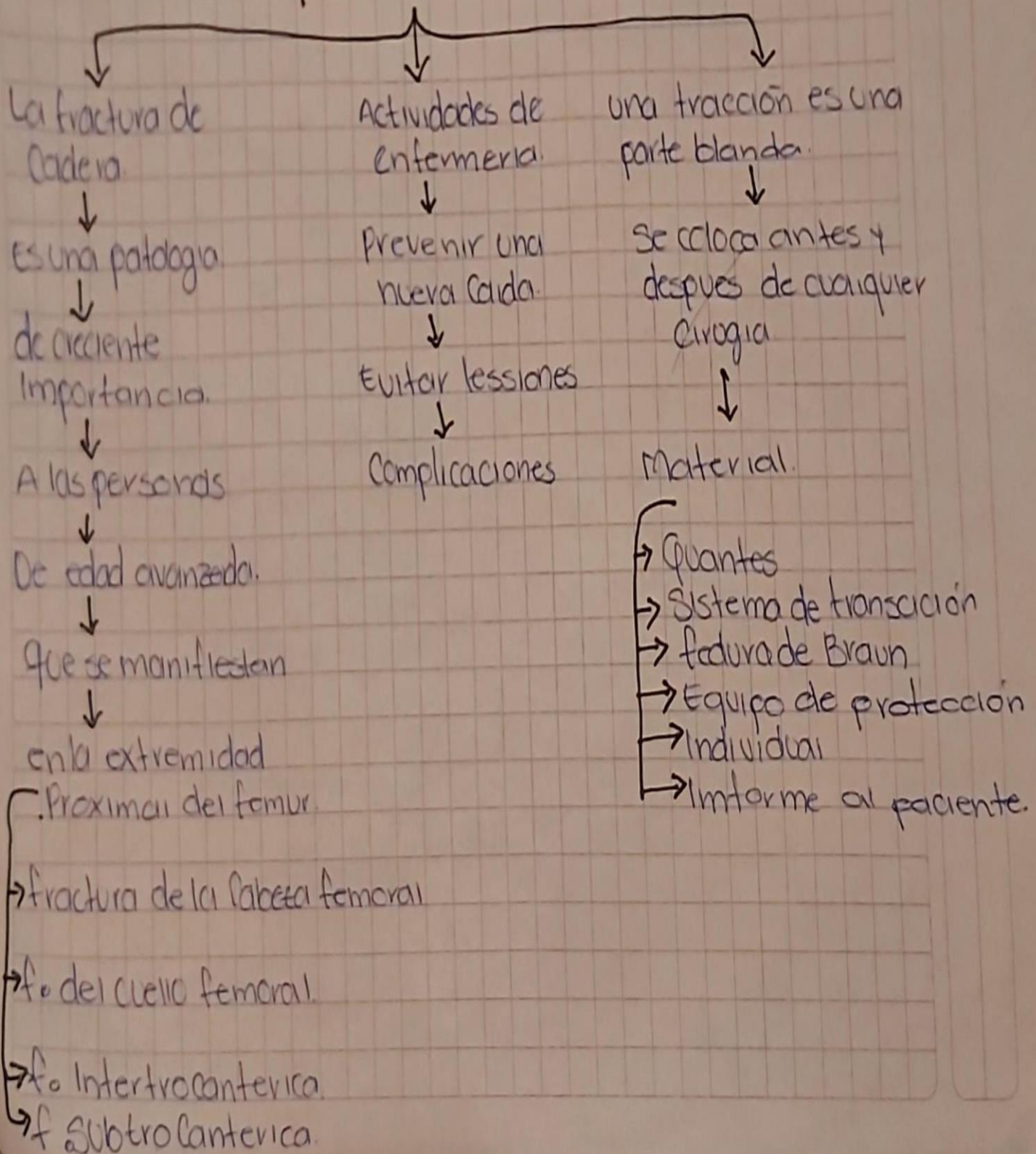
por encima de los ligamentos del tobillo

formado por tres haces.

hemorragia genital

Parálisis

Cuidados de enfermería a pacientes con lesiones del miembro inferior y cinturón pélvico.



Cuidados de enfermería en pacientes con procesos articulares, osteoporosis y osteomielitis.

Osteomielitis

aguda crónica

antibioterapia

→ Inmovilización.

Sistema de irrigación/ aspiración continua

Tr/quirúrgico
→ irrigación.
→ Inmovilizar
→ Injerto óseo

Osteoporosis

TX:

→ Cambio de dieta.

→ Hábitos higiénicos

Cuidados de enfermería

→ Control de dolor.

→ Termoterapia.

→ ad. de fármacos.

procesos articulares

TX

→ Reposo

→ Limitar el peso.

→ fisioterapia.

→ Calor

→ Antiinflamatorios

Cuidados de enfermería en la cirugía osteo articular.

