

Nombre de alumnos: Paola
Suaznávar Ruíz

Nombre del profesor: Cecilia
Zamorano

Nombre del trabajo: Mapas
conceptuales

Materia: Enfermería medico
quirúrgica I

Grado: 6°

Grupo: “B”

Comitán de Domínguez Chiapas a 10 de julio de 2020.

1

CUIDADOS DE ENF A PX CON LESIONES DEL MIEMBRO SUPERIOR Y CIRUGIA ESPERADA

DEFINICION

Es la rotura de la cascabe

↓ que

Es el hueso grande y plano de la parte sup. de la espalda

↓

CAUSAS

↓ por

Una lesi3n o traumatismo

Caer de la mano extendida hacia atr3s

↓

Caer sobre el hombro

SIÑOS Y SINTOMAS

↓

Dolor

↓

Sensibilidad

↓

Inflamaci3n

↓

Morfeles

↓

Protegerencia

↓

Dificultad para mover el hombro

↓

Los huesos se solen de su posici3n

↓

Debilidad y entumecimiento

↓

Sensaci3n de hormigeo

↓

Necesidad de apoyo subic3n

DIAGNOSTICO

↓ Es

Tongrafia comp3bitada

↓

Imagenes Pa Resonancia Magn3tica

↓

Podogafia

↓

FACTORES DE RIESGO

↓

Sanguial

↓

Coagulo sanguineo

↓

Paciente cerebral

↓

Contacter una infecci3n en la

↓

Adaptaci3n a la situaci3n

↓

Discomodi

↓

Tratamiento

↓

Medicamento

↓

Ferula

↓

Fisioterapia

↓

Ojigio

↓

7 contra de los sintomas

↓

Uso de

↓

Discomodi

↓

Discomodi

↓

Discomodi

↓

Discomodi

↓

2

LESIONES DEL MIEMBRO INFERIOR Y CINTURON PELVICOS

Patologías dominantes

LESIONES DE ACQUILLA

Anatomía de la capsula articular

Complejo estabilizador ant.

Complejo estabilizador post.

Complejo lateral

Complejo central

Meniscos

Ligamentos

LESIONES DE TOBILLO

Tibia

Peroneo

Formada por hueso espirogaleo

Ligamentos

Lesión común

Ligamento lateral anterior

Ligamento lateral posterior

Peroneo calcagilino

Posterolateral

Tendones

Tobillos

Peroneo

Deltoideo

Tiarsal

Aguiles

LESION EN LO PIES

Ligament

Estrichers oscis

Tendones

Extensores de los dedos

Manifiestacion clinica

Hinchazon

Hemoloma schubert

Incapacidad de atención

TRATAMIENTO

CONTRAL DE

PARA E INMOVILIZACION

LESION EN LA PELVIS

Signos de alarma

Equimosis

Hematoma genital

Dolor y Defensa

Parálisis en ext. intenal

3

Cuidados de enfermería a px con lesiones del miembro inferior y altura pélvica

DEFINICION

Fractura de cadera es una patología de edad avanzada

se

Producen en la extremidad proximal del femur.

CIENCIA

Indicación básica del tx de la fractura de cadera.

OBJETIVOS

Monitor inmovilidad

Aliviar el dolor

Calidad en CDE

Búsqueda complicaciones

CLASIFICACION

Fractura de la cabeza femoral

-7

Fractura de la cabeza femoral

-7

Fractura Intertricaléncia

-7

Fractura Subtrocanterica

-7

MATERIAS

Femur

Ejemplo

Equipo de Protección

Ca. de fraccón coloneal

Fx alado de la cabeza femoral a nivel del cuello. danen el suministro de sangre

Resultado de hemostasis de alta energía

la línea de la rotura ósea est en el trocanter mayor y menor.

En el eje largo del femur debajo del trocanter mayor

PLAN DE ACCION

Procedimiento

Reposicion de los protuberancias

Reposicion del paciente

Colocacion de la fraccón

Aplicar medida anti-óseas

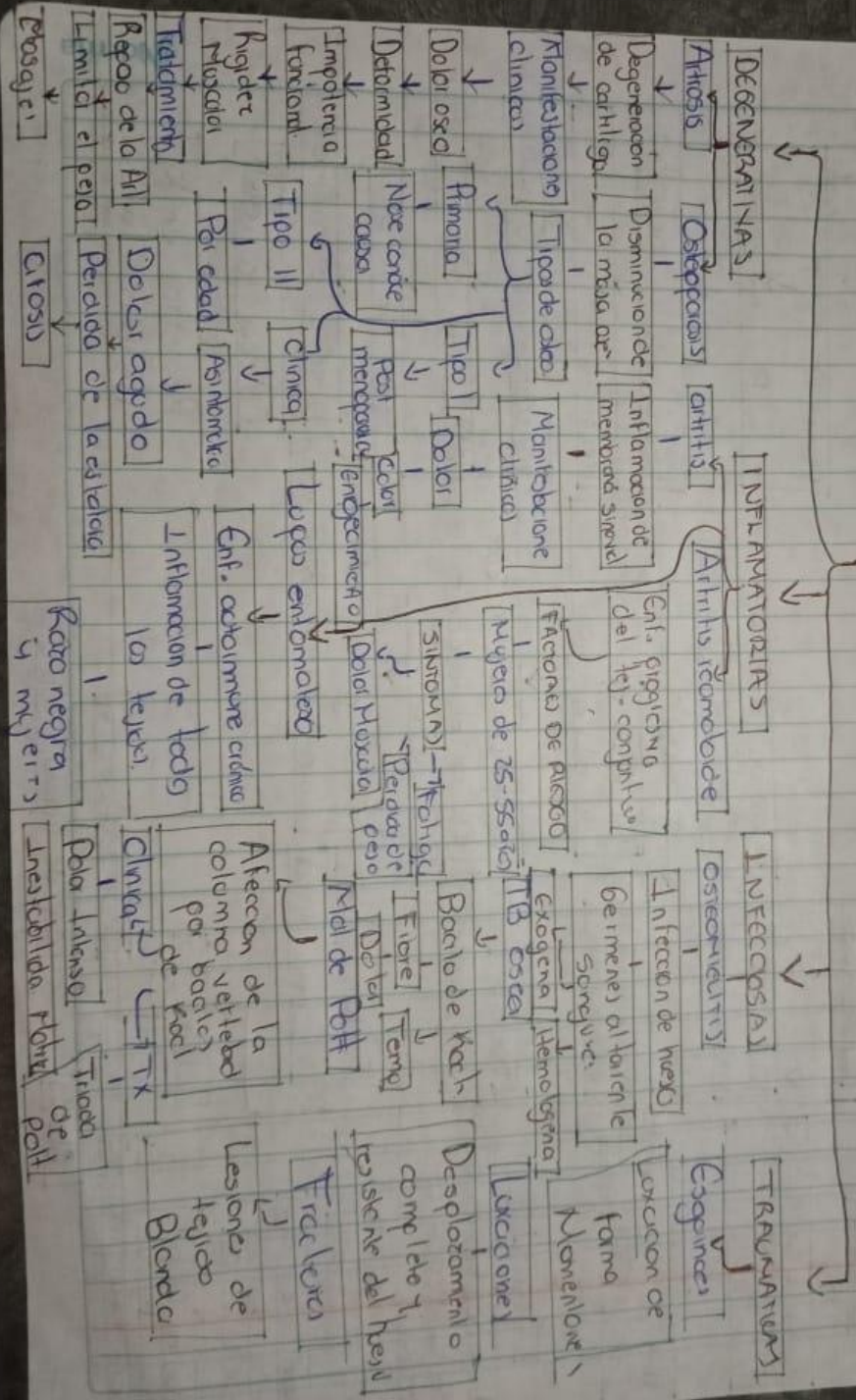
Colocar los vendes

Venda el miembro

Coloca la tencic

Registrar en la historia clinica

ALTERACIONES OSTEO ARTICULARES QUE REQUIEREN CIRUGIA



Presage

Limite el peso

Citosis

Razo negra y mjeits

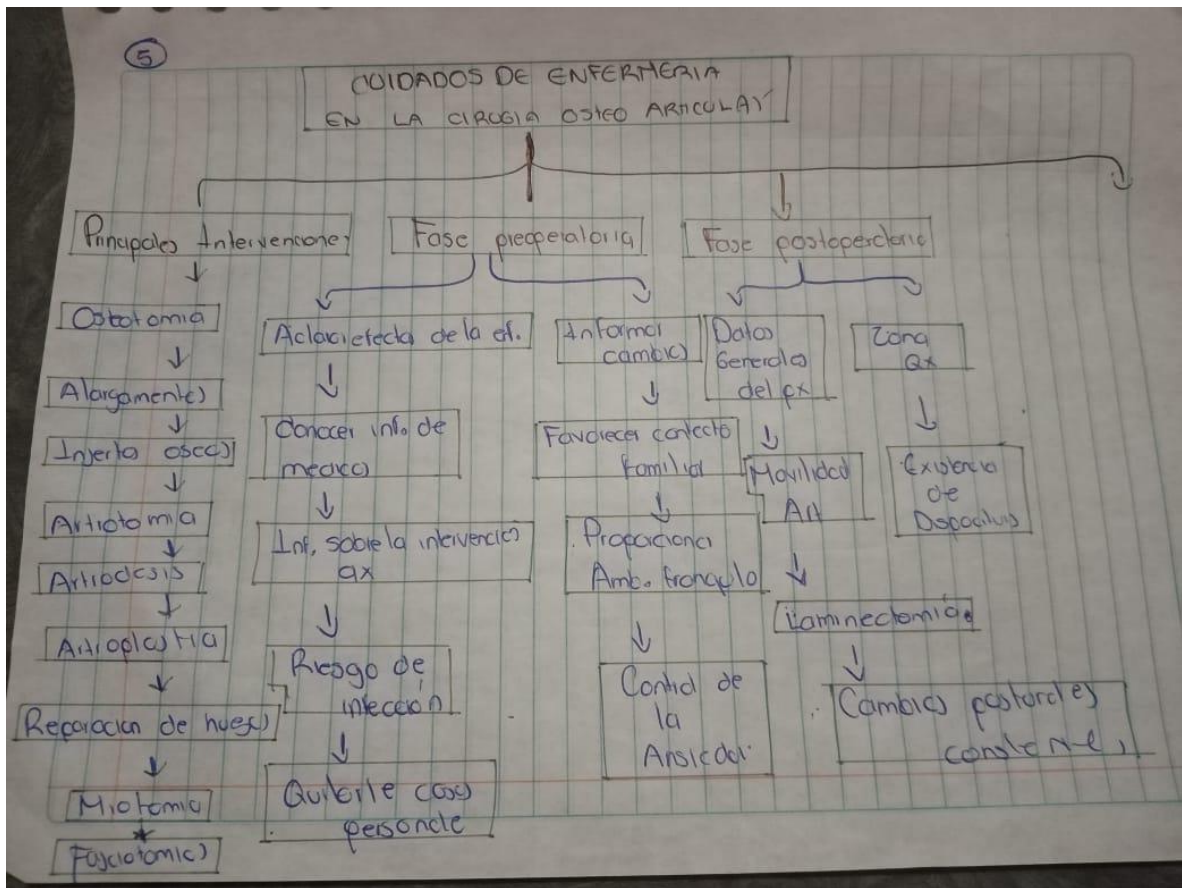
Pal intenso

Inestabilidad

Flebitis

Pat

Tronco de



Bibliografía

uds. (10 de julio de 2020). *Enfermería Medico Quirúrgica II*. Obtenido de Enfermería Medico Quirúrgica II:
<https://plataformaeducativauds.com.mx/assets/docs/files/asignatura/3733a95fc515b9b5490e2d018502dee2.pdf>