

**PRESENTA EL ALUMNO:**

Liliana Lòpez Lòpez

**GRUPO, CUATRIMESTRE Y MODALIDAD:**

6to CUTRIMESTRE "A" LICENCIATURA EN  
ENFERMERIA ESCOLARIZADO

**DOCENTE:**

BEATRIZ GORDILLO LOPEZ

**MATERIA : Enfermeria del adulto.**

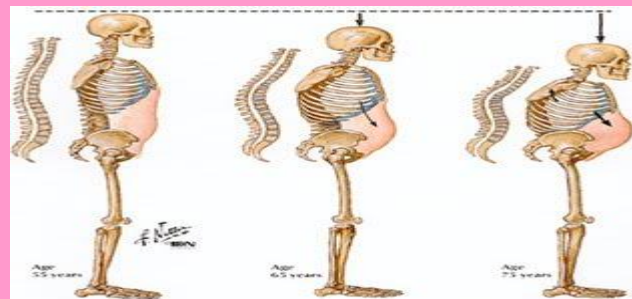
**TRABAJO: super nota.**

**FECHA: 08/07/2020**

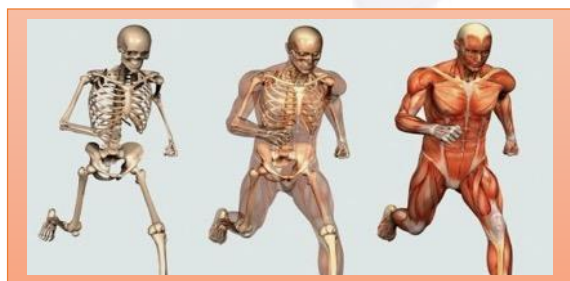# Atención de enfermería en problemas del sistema músculo Esquelético.

Es el sistema que se ocupa del movimiento de nuestro organismo.

Son huesos unidos por articulaciones, puestos en movimiento por los músculos al contraerse, gracias a los nervios y a los vasos.



El esqueleto es una estructura dinámica, constituida por huesos.



## CUIDADOS DE ENFERMERIA

### FUNCIONES DEL SISTEMA ESQUELÉTICO

**Sostén:** Los huesos son el soporte de los tejidos blandos, y el punto de apoyo de la mayoría de los músculos esqueléticos.

**Protección:** Los huesos protegen a los órganos internos, por ejemplo el cráneo protege al encéfalo, la caja torácica al corazón y pulmones.

**Movimientos:** En conjunto con los músculos.

**Homeostasis de minerales:** El tejido óseo almacena calcio y fósforo para dar resistencia a los huesos.

**Producción de células sanguíneas:** En la médula ósea roja.

### Alivio del dolor:

Administrar medicación, paños calientes.

### Cambios en la dieta:

Lácteos, dieta equilibrada.

### Hábitos higiénicos:

Sol.

### Ejercicio:

Con soporte de peso.

### Disminuir la posibilidad de traumatismos:

Zapatos blandos, plantillas acolchadas

### Información:

Cerciorarnos que hemos sido entendidos.

### ESTRUCTURA DE LOS HUESOS.

- + **Diáfisis:** Es el cuerpo o porción cilíndrica principal del hueso.
- + **Epífisis:** Son los extremos proximal y distal del hueso.
- + **Metáfisis:** Es el sitio de unión de la diáfisis con la epífisis; su espesor va disminuyendo con la edad.
- + **Cartílago articular:** Es una capa delgada de cartílago hialino que cubre la parte de la epífisis de un hueso que se articula con otro hueso.
- + **Periostio:** Es una capa resistente de tejido conectivo denso que rodea la superficie ósea que no tiene cartílago articular.
- + **Cavidad medular:** Es el espacio interno de la diáfisis que contiene a la médula ósea amarilla grasa.
- + **Endostio:** Es la capa que recubre la cavidad medular, y contiene células formadoras de hueso.