



**Nombre de alumnos: Mayra
Jeannette Ramírez Santiago**

**Nombre del profesor: Claudia
Guadalupe Figueroa López**

Nombre del trabajo: cuadro sinóptico

Materia: Morfología y función

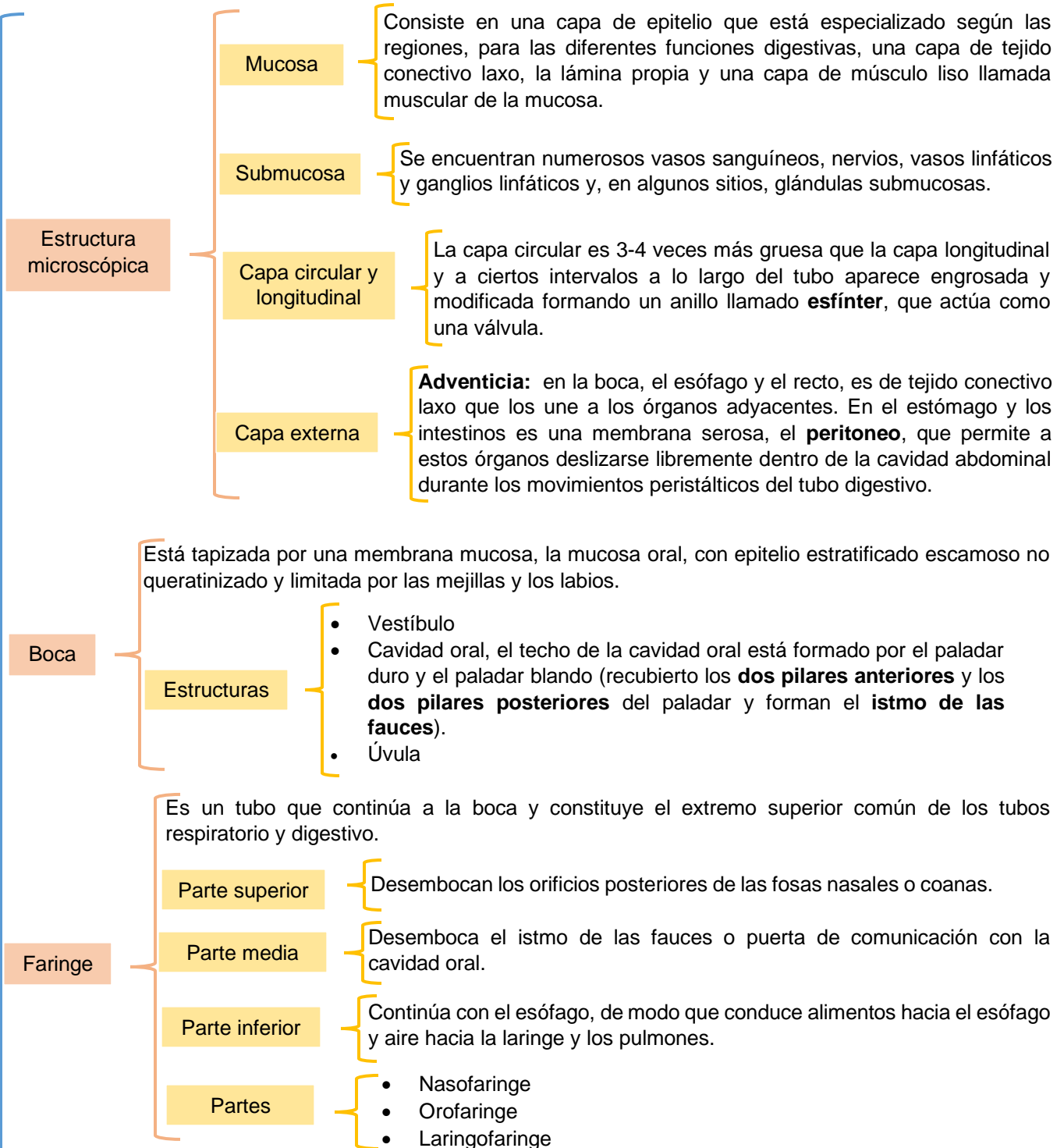
PASIÓN POR EDUCAR

Grado: 3er cuatrimestre

Grupo: "B"

DEFINICIÓN

El sistema digestivo está constituido por un tubo hueco abierto por sus extremos (boca y ano), llamado tubo digestivo propiamente dicho, o también tracto digestivo, y por una serie de estructuras accesorias.



SISTEMA DIGESTIVO

TUBO DIGESTIVO

Esófago

Es el tubo que conduce el alimento desde la faringe al estómago. Se origina como una continuación de la faringe (a nivel de la VI vértebra cervical) y desciende a través del cuello y el tórax para atravesar después el diafragma (por el hiato esofágico) y alcanzar el estómago.

Esfínter faringoesofágico

Situado entre la faringe y el esófago, que permanece cerrado entre deglución y deglución y por tanto impide que el aire entre en el esófago durante la inspiración y en su extremo inferior.

Esfínter gastroesofágico

Situado entre el esófago y el estómago. Impide el reflujo del contenido gástrico hacia el esófago, ya que dicho contenido es muy ácido y rico en enzimas proteolíticas y puede dañar la mucosa esofágica que no es capaz de resistir la agresión y se ulcera (esofagitis por reflujo).

Estomago

Es una dilatación del tubo digestivo situada entre el esófago y el duodeno, con una capacidad aproximada de 1-1.5 litros. La mayor parte del estómago se encuentra situado en el epigastrio, aunque ocupa también parte del hipocondrio izquierdo.

Partes

Fundu

Parte más alta del estómago. Situado en la parte superior y a la izquierda del orificio de comunicación con el esófago o cardias.

Cuerpo

Es la zona comprendida entre el fórnix y la incisura angular. Está limitado a ambos lados por las curvaturas mayor y menor.

Píloro

Forma de embudo y es la zona comprendida entre la incisura angular y el esfínter pilórico, que separa al estómago del duodeno. El píloro se divide en una porción antro pilórico y canal pilórico.

Intestino delgado

Estructura macroscópica

Duodeno

Es un órgano retroperitoneal. Relacionado con el estómago, el hígado y el páncreas con los que forma una unidad funcional y recibe el quimo del estómago, las secreciones del páncreas y la bilis del hígado.

Yeyuno e íleon

Forma las asas del intestino delgado, situadas por debajo del colon transverso y recubiertas por el mesenterio, constituido por pliegues de peritoneo, que las sujeta a la pared abdominal posterior.

Estructura microscópica

- Válvulas conniventes
- Vellosidades intestinales o villi
- Microvellosidades
- Criptas de Lieberkühn
- Glándulas de Brunner
- Placas de Peyer

ESTRUCTURAS ACCESORIAS

Dientes

Definición

Son órganos digestivos accesorios implantados en los alvéolos dentarios situados en los bordes alveolares de la mandíbula y del maxilar superior.

Dientes primarios

Constan de 2 incisivos, 1 canino y 2 molares (5 piezas) en cada cuadrante. Comienzan a aparecer hacia el 6º mes de vida y se completan al final del 2º año.

Dientes permanentes

Sustituyen a los primarios y no se completan hasta después de los 20 años. La dentadura definitiva consta de 8 piezas, en cada cuadrante: 2 incisivos, 1 canino, 2 premolares y 3 molares. Es decir, 32 dientes en total.

Intestino grueso

Ciego

Es un fondo de saco de unos 8 cm de longitud y 8 cm de ancho que comunica con el íleon a través de la válvula íleocecal.

Apéndice vermiforme

Comunica con el ciego a nivel de la parte posteromedial de éste, a unos 3 cm por debajo de la válvula íleo-cecal y es muy móvil. Su inflamación (apendicitis) suele seguir a la obstrucción de su luz por heces.

Colon ascendente

Tiene unos 15 cm de longitud y se extiende desde la válvula íleo-cecal hasta el ángulo cólico derecho o ángulo hepático (a nivel de la cara inferior del lóbulo derecho del hígado), en donde gira para continuarse con el colon transversal.

Colon transversal

Tiene unos 50 cm de longitud y se extiende transversalmente hasta el ángulo cólico izquierdo o ángulo esplénico en donde el colon gira para continuarse con el colon descendente.

Colon descendente

Es la porción más estrecha del colon. Tiene unos 30 cm de longitud y se extiende desde el ángulo esplénico hasta el borde de la pelvis.

Colon sigmoide

Tiene unos 40 cm de longitud y se extiende desde el borde de la pelvis hasta la cara anterior de la 3ª vértebra sacra.

Recto

Tiene unos 12 cm de longitud y se extiende desde el colon sigmoide hasta el conducto anal. Se encuentra en la parte posterior de la pelvis. Por su parte distal se ensancha y forma la ampolla rectal.

Conducto anal

Es la porción terminal del tubo digestivo, se encuentra fuera de la cavidad abdominal y en la unión recto-ano hay una transición brusca del epitelio de la mucosa intestinal que pasa a ser plano estratificado no queratinizado, ya que es una zona más expuesta a las abrasiones. Se encuentra el ano, esfínter anal interno y el esfínter anal externo. Y el plexo hemorroidal.

Bibliografía:

UDS. Universidad del sureste. (2020). SISTEMA DIGESTIVO. PDF. Recuperado el 20 de mayo de 2020.