

Nombre de alumnos: Andrea Lizeth Pérez Hernández

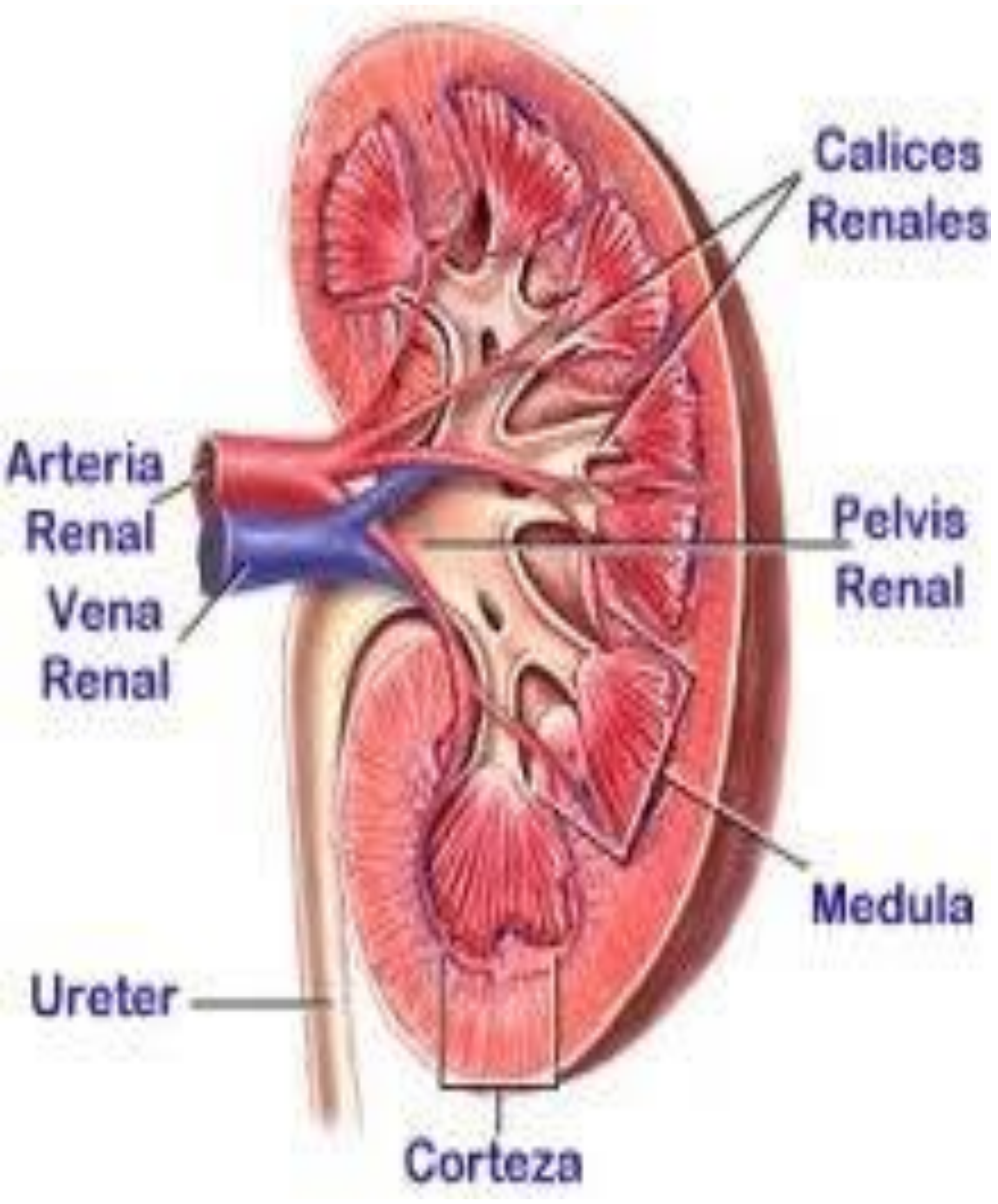
Nombre del profesor: CLAUDIA GUADALUPE LOPEZ FIGUEROA.

**Nombre del trabajo: SUPER NOTA.
Materia: MORFOLOGIA Y FUNCION
Grado: 3 LIC. ENFERMERIA.
Grupo: B**



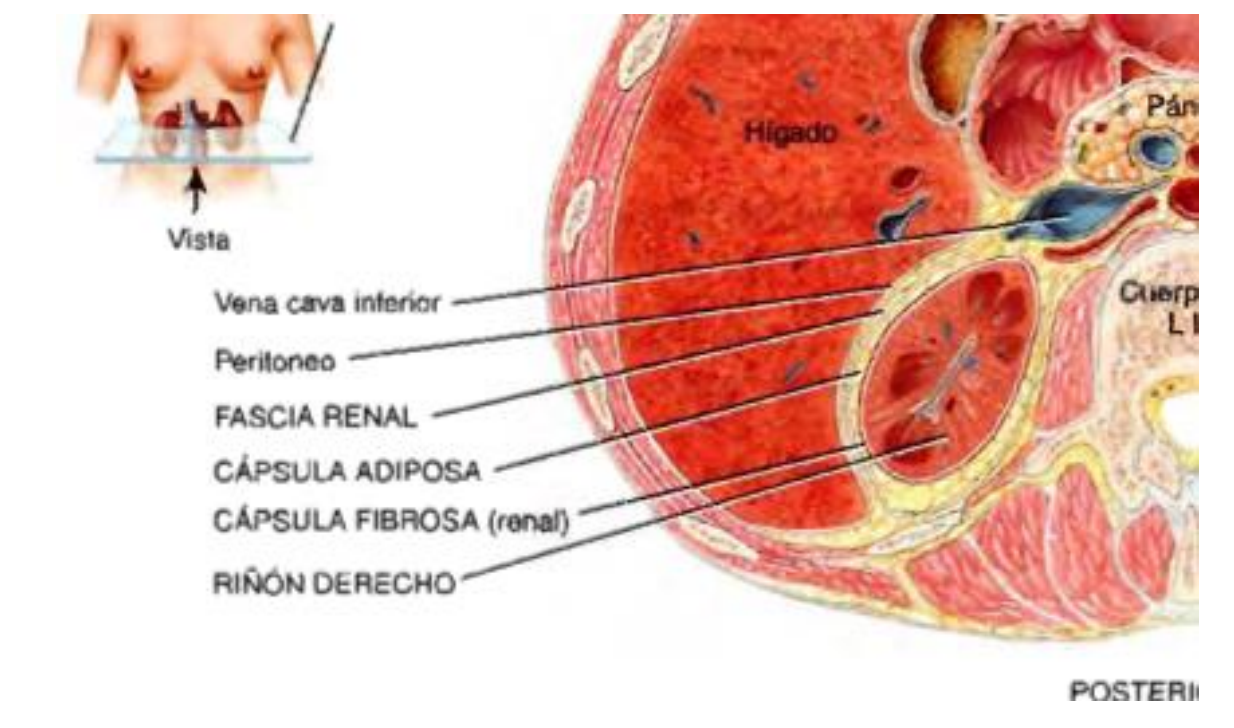
Comitán de Domínguez Chiapas a 02 de junio de 2020.





Tres capas de tejido

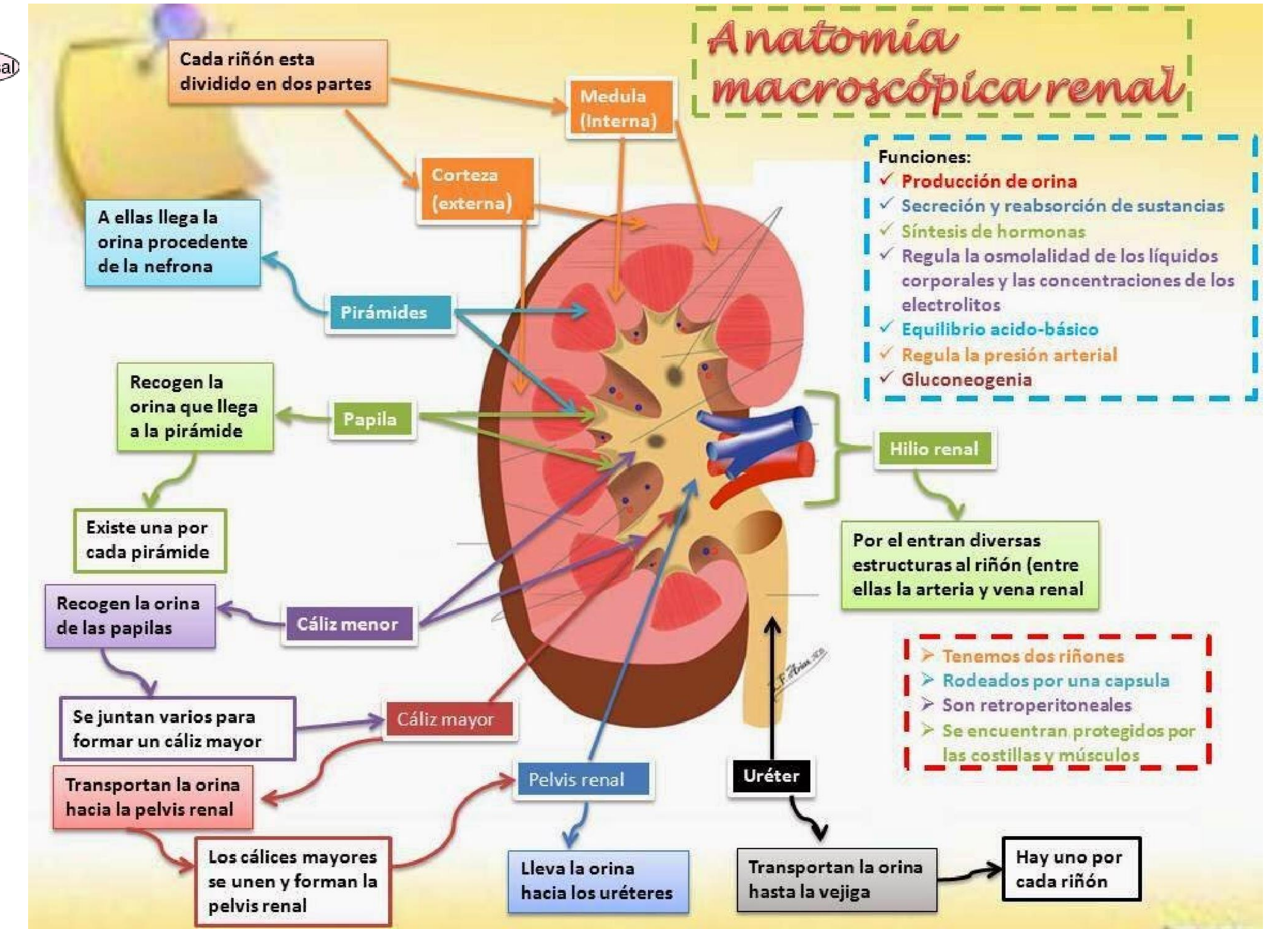
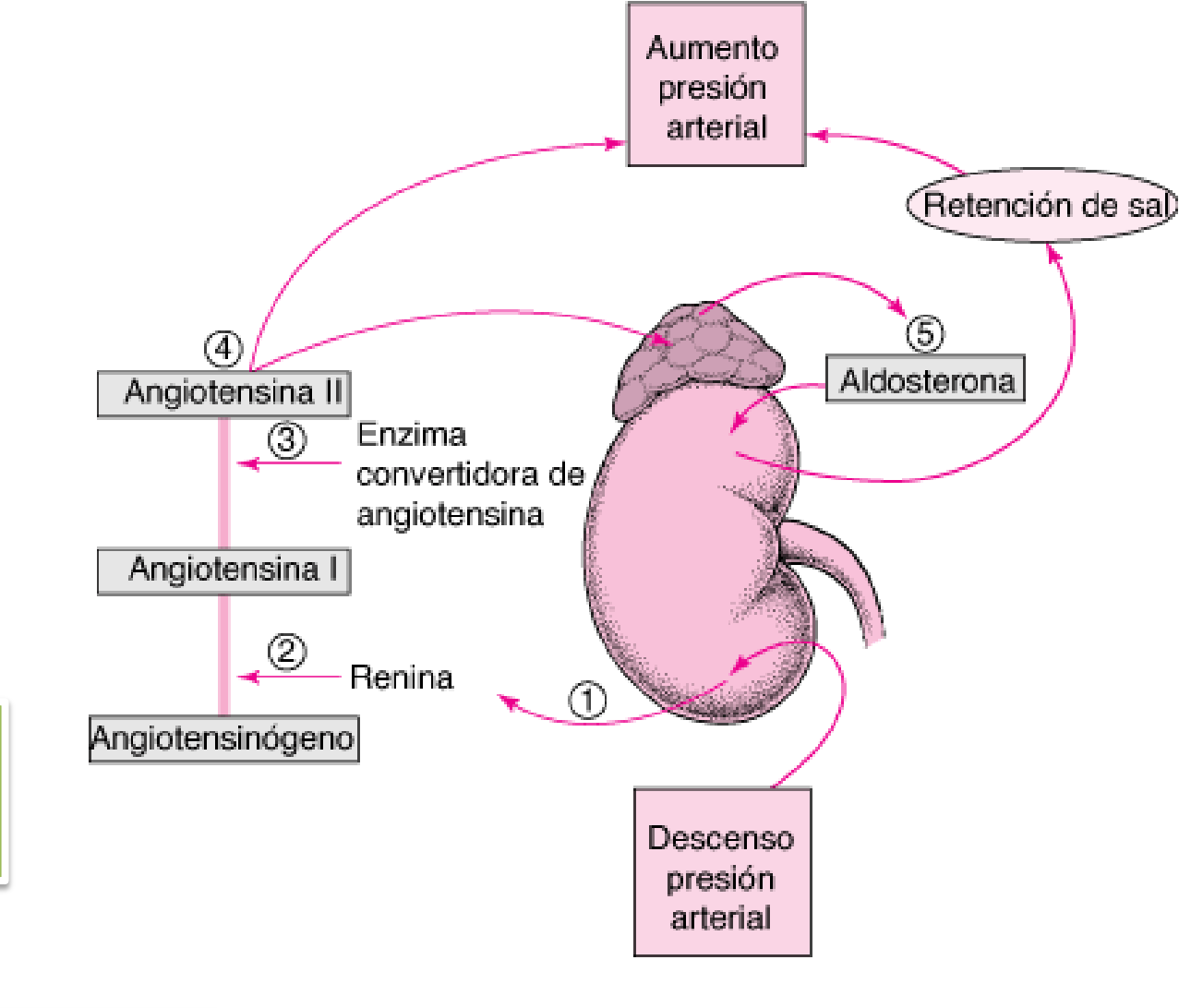
- Capsula fibrosa (renal)
- Capsula adiposa
- Fascia renal



- FOSFATO(HPO)
- SODIO (NA)
- CALCIO (CA)

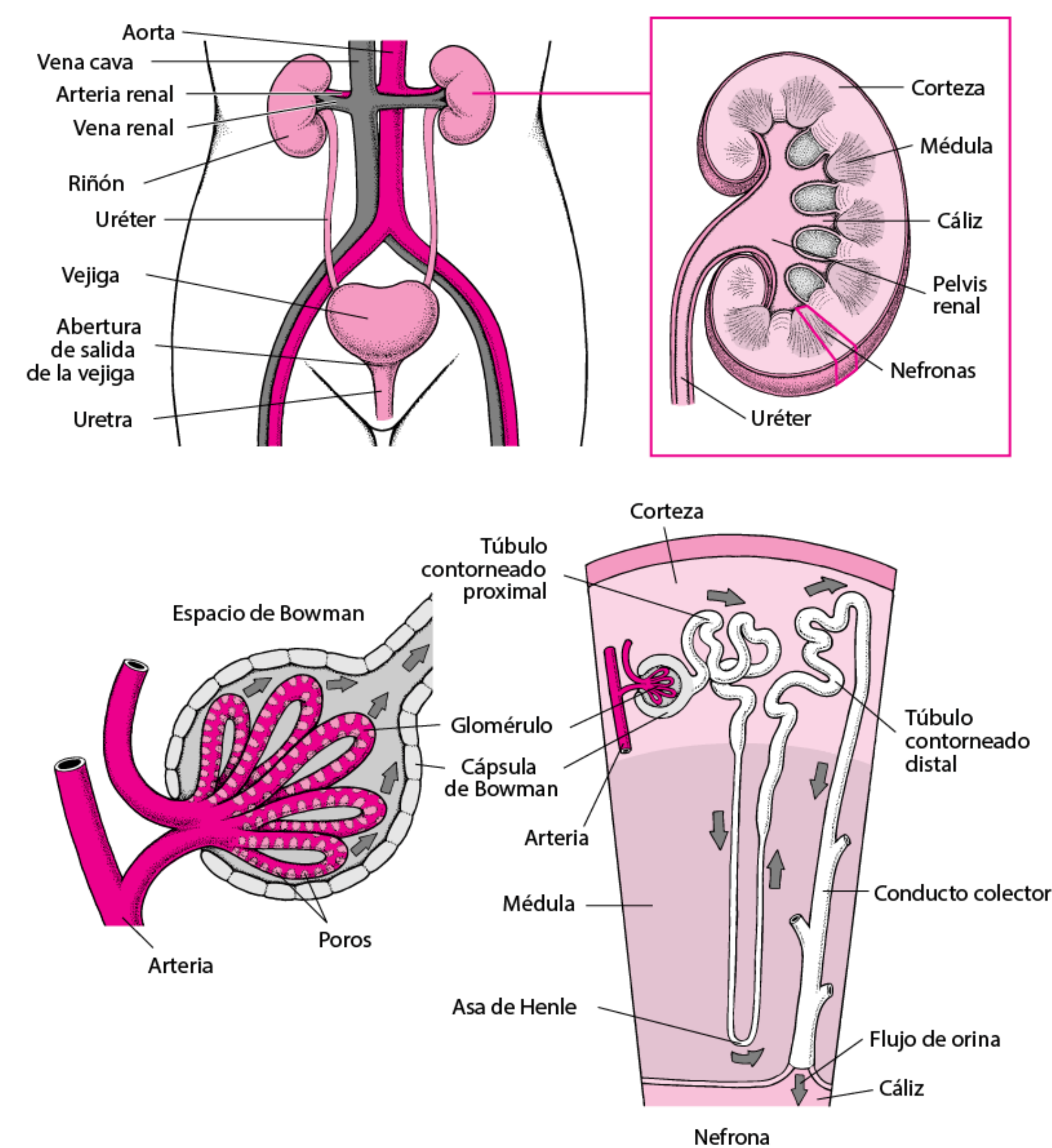
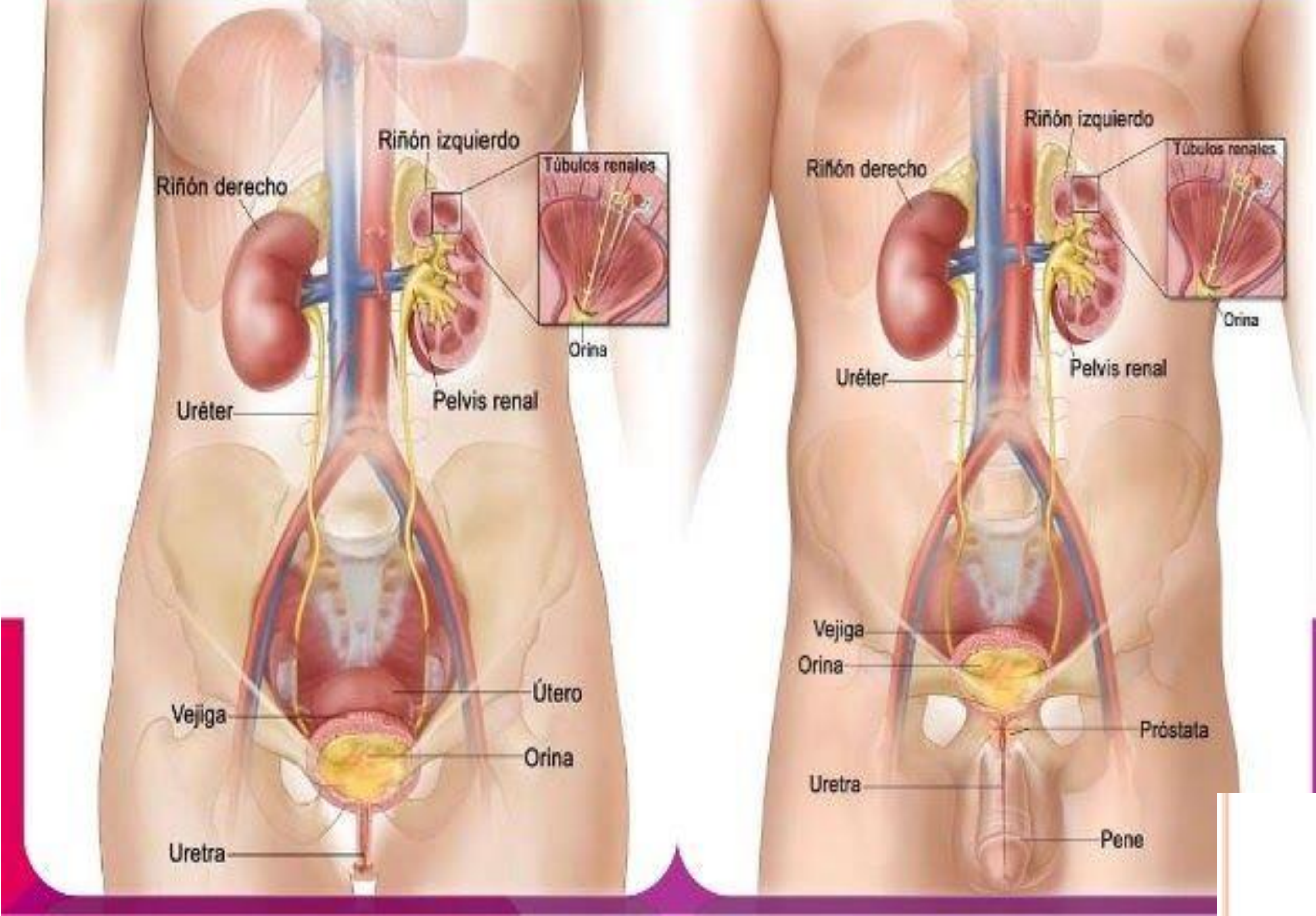
Generalidades de la función renal

- Regulación de la composición iónica de la sangre
- Regulación del PH Sanguíneo
- Regulación del volumen plasmático
- Regulación de la presión arterial
- Producción de hormonas



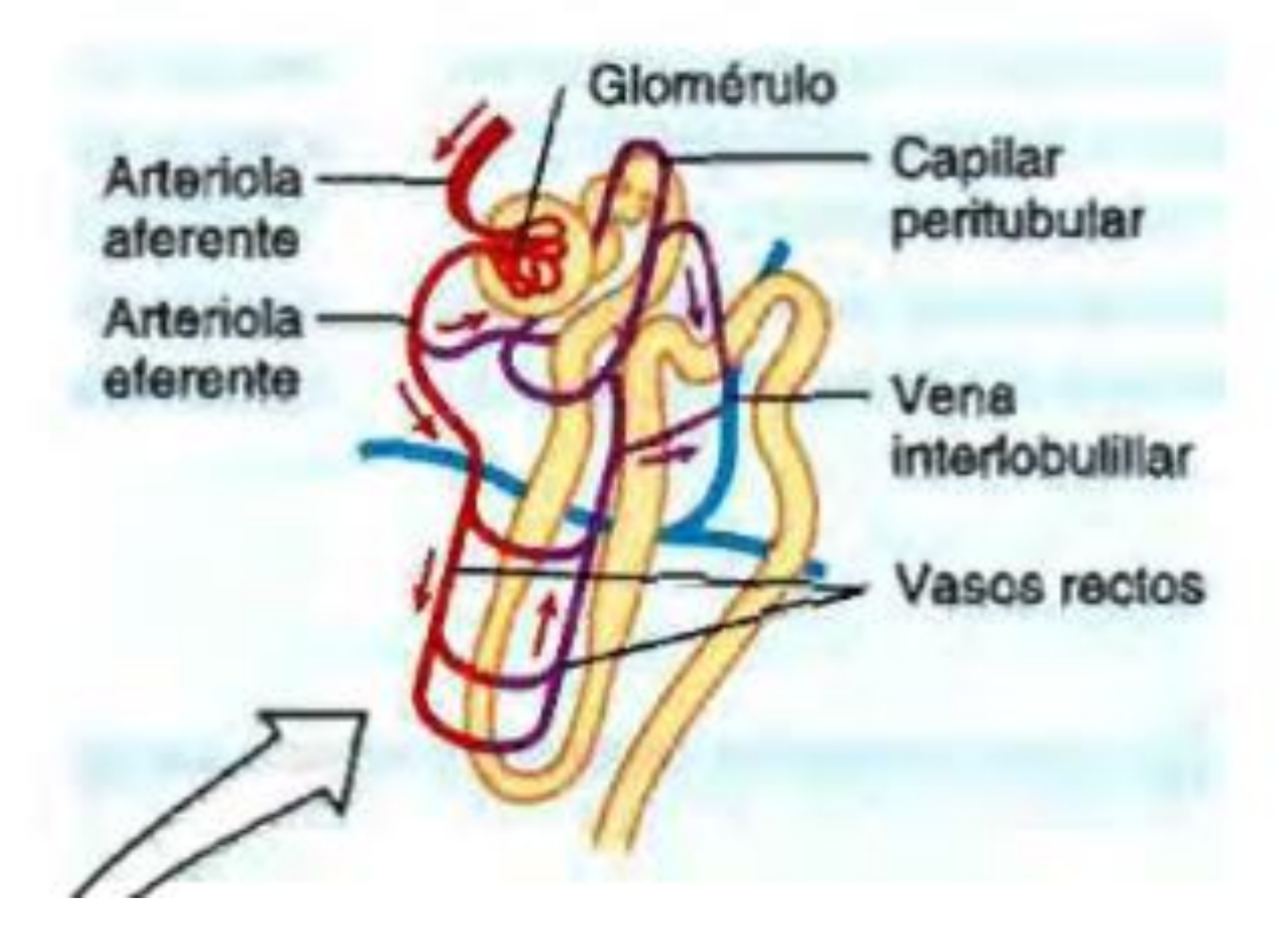
Riñón típico de adulto: mide 10-12 cm de largo, 5-7 cm de ancho y 3 cm de espesor.

Sistema Urinario/Genitourinario Femenino **Sistema Urinario/Genitourinario Masculino**



NEFRONA


- CORPUSCULO RENAL
- TUBULO RENAL



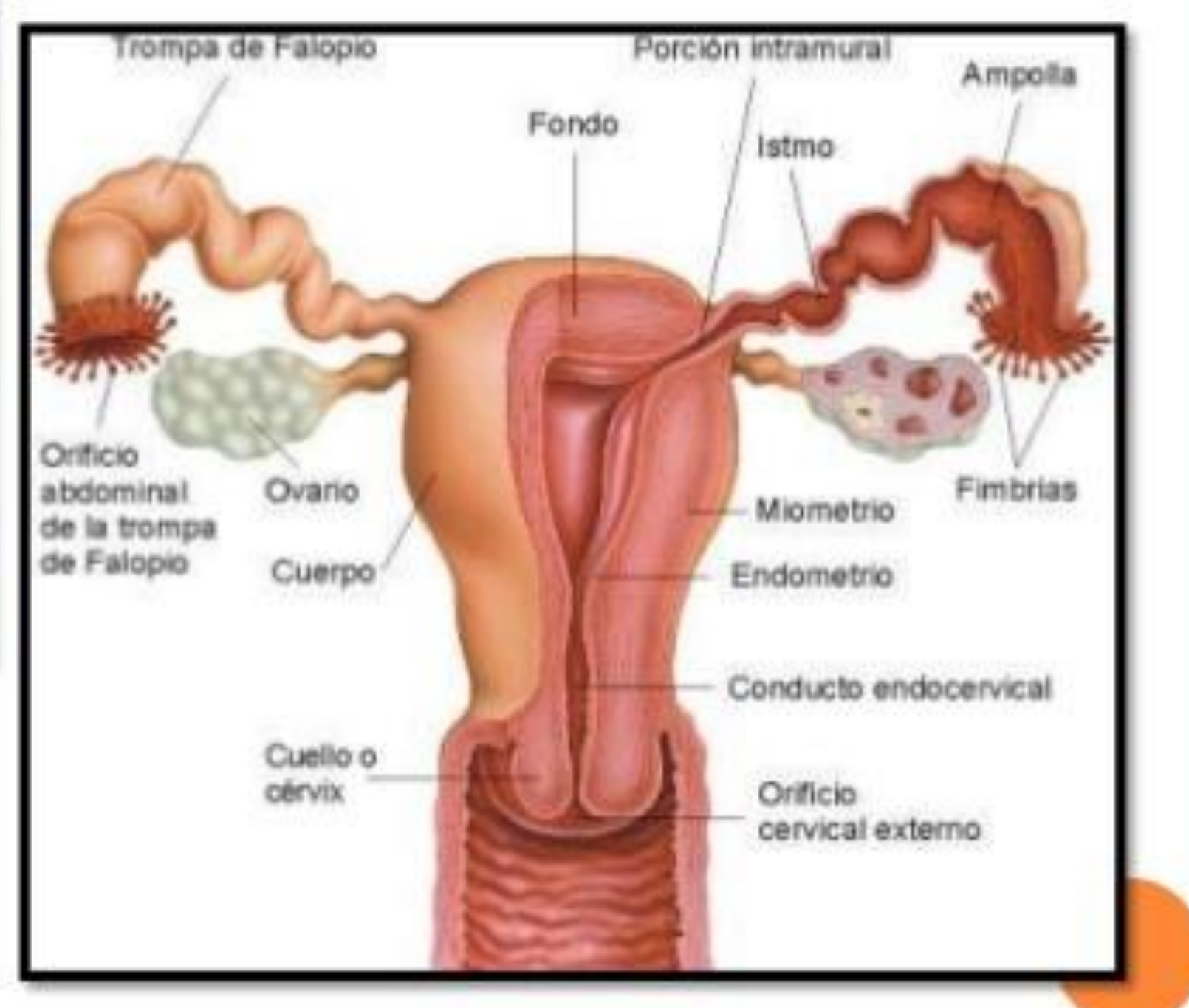
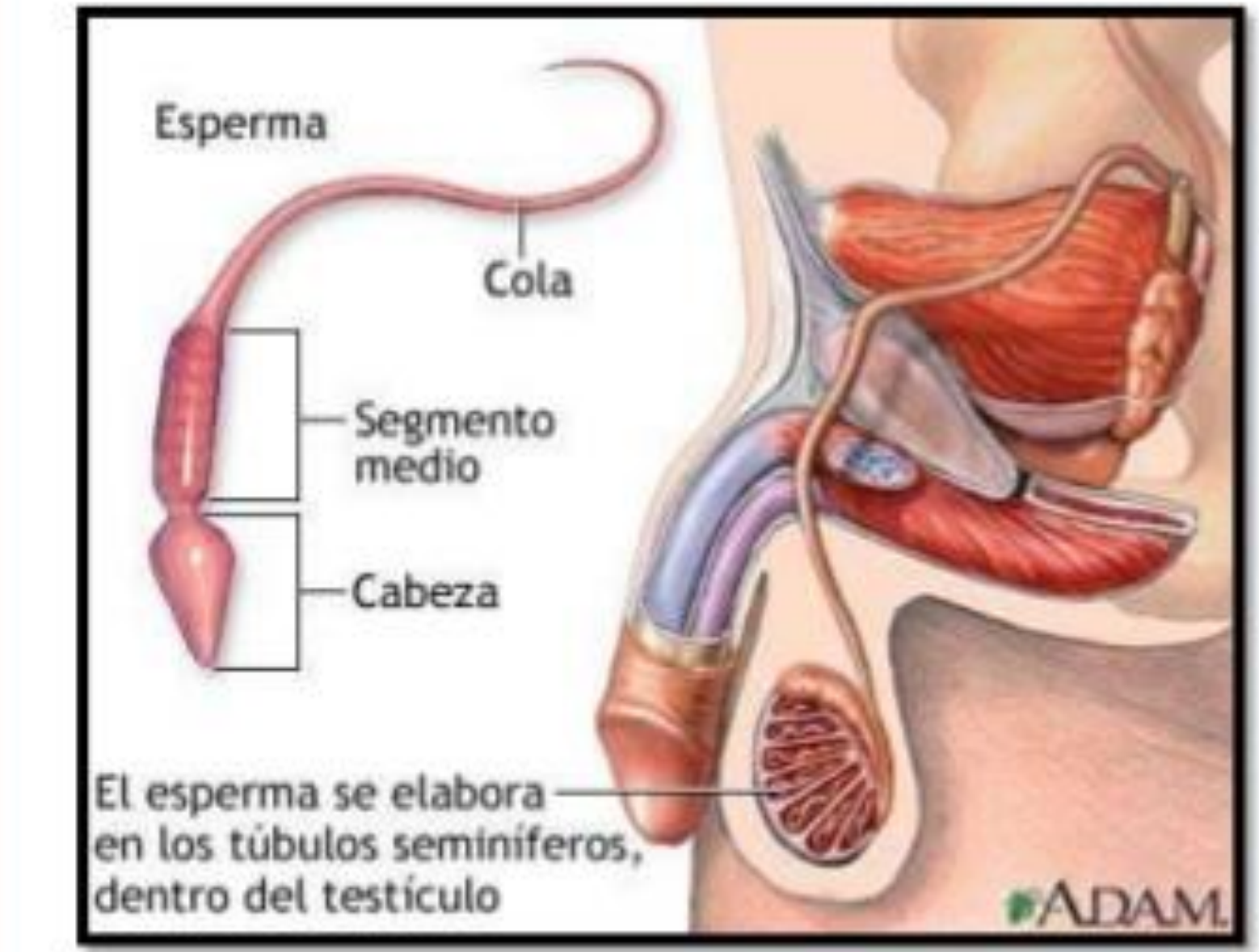
DESARROLLO DEL APARATO URINARIO (ARQUINEFROS)

- Holonefros
- pronefros
- opistonefros
- mesonefros

- wolfiana
- cloacal
- alantoidiana
- ausente



APARATO REPRODUCTOR MASCULINO Y FEMENINO



BIBLIOGRAFIA

- UDS.Universidad del sureste.2020.antologia de morfologia y funcion.PDF.recuperado el 02 de junio del 2020
- Libro de tortora