UNIVERSIDAD DEL SURESTE

PLANTEL OCOSINGO

LICENCIATURA EN ENFERMERIA

PATOLOGIAS BILIARES.

ALUMNA:

LESLIE SANDOVAL GARCIA

DOCENTE:

LIC. JOSÉ FRENCISCO FIGUERA MENDEZ

1° GRUPO ‘‘A’’

OCOSINGO, CHIAPAS

16/06/2020

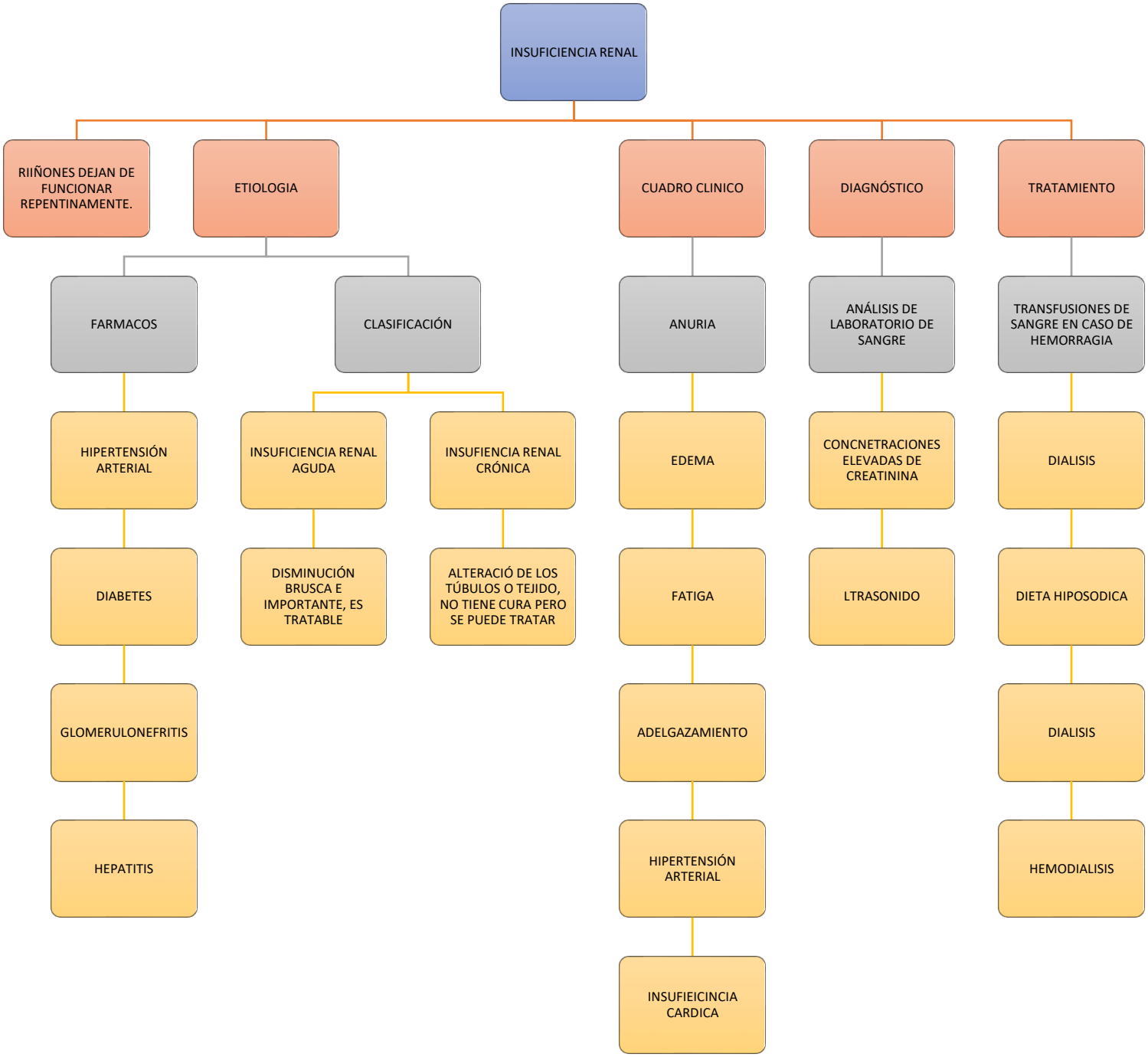
INSUFICIENCIA RENAL
RIIÑONES DEJAN DE FUNCIONAR REPENTINAMENTE.
ETIOLOGIA
CUADRO CLINICO
DIAGNÓSTICO
TRATAMIENTO
FARMACOS
CLASIFICACIÓN
ANURIA
ANÁLISIS DE LABORATORIO DE SANGRE
TRANSFUSIONES DE SANGRE EN CASO DE HEMORRAGIA
HIPERTENSIÓN ARTERIAL
INSUFICIENCIA RENAL AGUDA
INSUFIENCIA RENAL CRÓNICA
EDEMA
CONCNETRACIONES ELEVADAS DE CREATININA
DIALISIS
DIABETES
DISMINUCIÓN BRUSCA E IMPORTANTE, ES TRATABLE
ALTERACIÓ DE LOS TÚBULOS O TEJIDO, NO TIENE CURA PERO SE PUEDE TRATAR
FATIGA
LTRASONIDO
DIETA HIPOSODICA
GLOMERULONEFRITIS
ADELGAZAMIENTO
DIALISIS
HEPATITIS
HIPERTENSIÓN ARTERIAL
HEMODIALISIS
INSUFIEICINCIA CARDICA

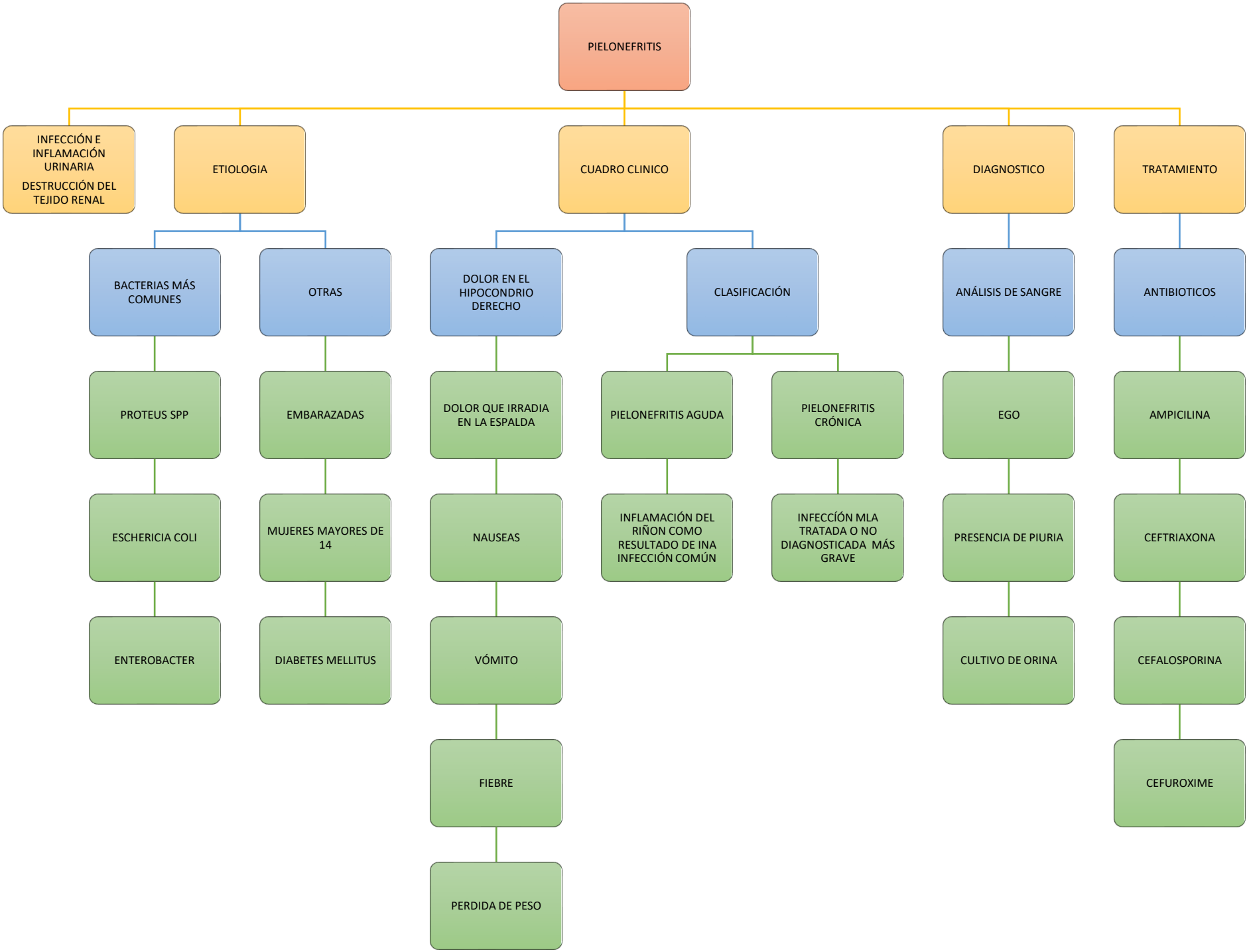
PIELONEFRITIS
INFECCIÓN E INFLAMACIÓN URINARIA
DESTRUCCIÓN DEL TEJIDO RENAL
ETIOLOGIA
CUADRO CLINICO
DIAGNOSTICO
TRATAMIENTO
BACTERIAS MÁS COMUNES
OTRAS
DOLOR EN EL HIPOCONDRIO DERECHO
CLASIFICACIÓN
ANÁLISIS DE SANGRE
ANTIBIOTICOS
PROTEUS SPP
ESCHERICIA COLI
ENTEROBACTER
EMBARAZADAS
MUJERES MAYORES DE 14
DIABETES MELLITUS
DOLOR QUE IRRADIA EN LA ESPALDA
NAUSEAS
VÓMITO
FIEBRE
PERDIDA DE PESO
PIELONEFRITIS AGUDA
INFLAMACIÓN DEL RIÑON COMO RESULTADO DE INA INFECCIÓN COMÚN
PIELONEFRITIS CRÓNICA
INFECCÍÓN MLA TRATADA O NO DIAGNOSTICADA MÁS GRAVE
EGO
PRESENCIA DE PIURIA
CULTIVO DE ORINA
AMPICILINA
CEFTRIAXONA
CEFALOSPORINA
CEFUROXIME

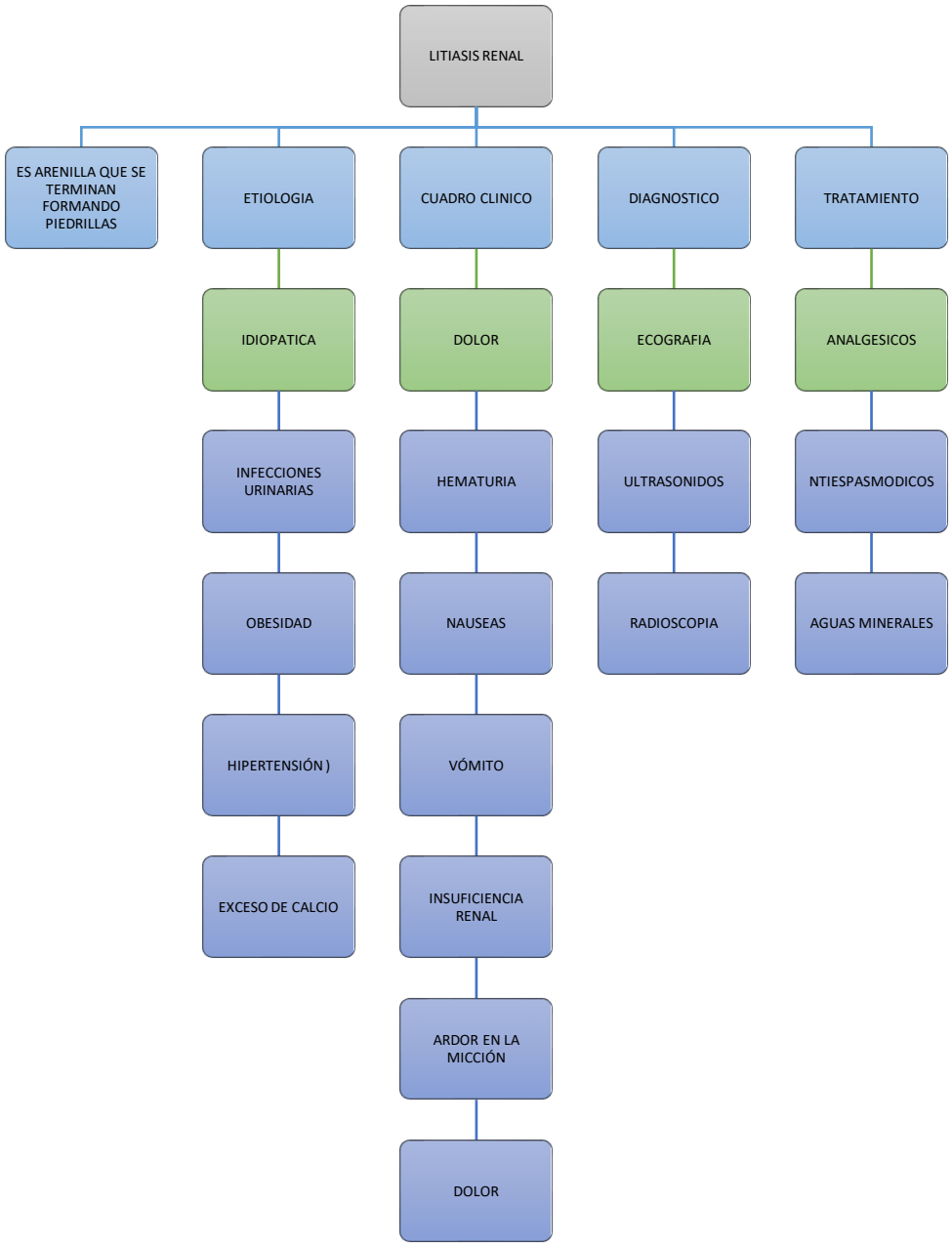
LITIASIS RENAL
ES ARENILLA QUE SE TERMINAN FORMANDO PIEDRILLAS
ETIOLOGIA
CUADRO CLINICO
DIAGNOSTICO
TRATAMIENTO
IDIOPATICA
DOLOR
ECOGRAFIA
ANALGESICOS
INFECCIONES URINARIAS
HEMATURIA
ULTRASONIDOS
NTIESPASMODICOS
OBESIDAD
NAUSEAS
RADIOSCOPIA
AGUAS MINERALES
HIPERTENSIÓN)
VÓMITO
EXCESO DE CALCIO
INSUFICIENCIA RENAL
ARDOR EN LA MICCIÓN
DOLOR

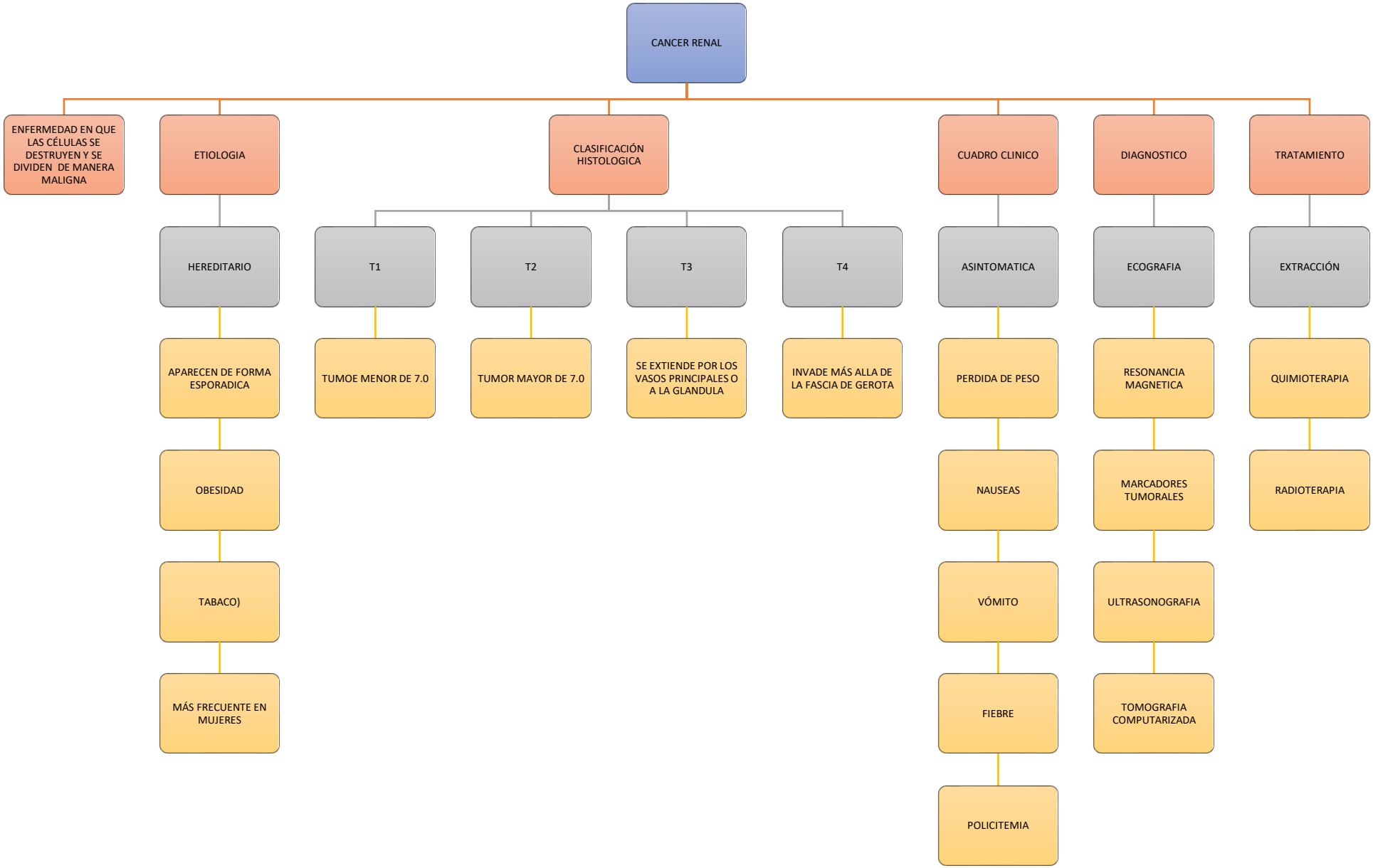
CANCER RENAL
ENFERMEDAD EN QUE LAS CÉLULAS SE DESTRUYEN Y SE DIVIDEN DE MANERA MALIGNA
ETIOLOGIA
HEREDITARIO
APARECEN DE FORMA ESPORADICA
OBESIDAD
TABACO)
MÁS FRECUENTE EN MUJERES
CLASIFICACIÓN HISTOLOGICA
T1
TUMOE MENOR DE 7.0
T2
TUMOR MAYOR DE 7.0
T3
SE EXTIENDE POR LOS VASOS PRINCIPALES O A LA GLANDULA
T4
INVADE MÁS ALLA DE LA FASCIA DE GEROTA
CUADRO CLINICO
ASINTOMATICA
PERDIDA DE PESO
NAUSEAS
VÓMITO
FIEBRE
POLICITEMIA
DIAGNOSTICO
ECOGRAFIA
RESONANCIA MAGNETICA
MARCADORES TUMORALES
ULTRASONOGRAFIA
TOMOGRAFIA COMPUTARIZADA
TRATAMIENTO
EXTRACCIÓN
QUIMIOTERAPIA
RADIOTERAPIA

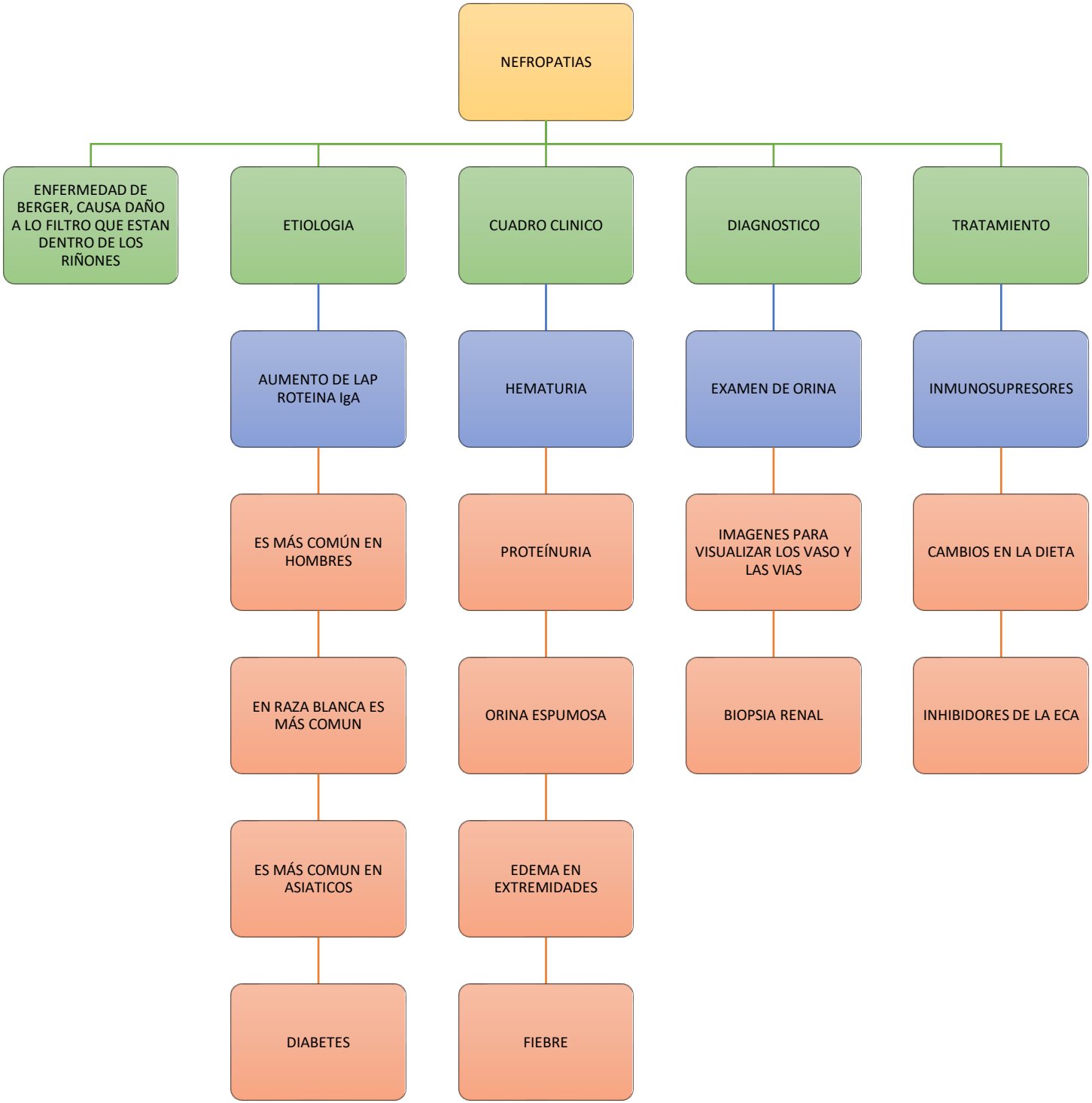
NEFROPATIAS
ENFERMEDAD DE BERGER, CAUSA DAÑO A LO FILTRO QUE ESTAN DENTRO DE LOS RIÑONES
ETIOLOGIA
AUMENTO DE LAP ROTEINA IgA
ES MÁS COMÚN EN HOMBRES
EN RAZA BLANCA ES MÁS COMUN
ES MÁS COMUN EN ASIATICOS
DIABETES
CUADRO CLINICO
HEMATURIA
PROTEÍNURIA
ORINA ESPUMOSA
EDEMA EN EXTREMIDADES
FIEBRE
DIAGNOSTICO
EXAMEN DE ORINA
IMAGENES PARA VISUALIZAR LOS VASO Y LAS VIAS
BIOPSIA RENAL
TRATAMIENTO
INMUNOSUPRESORES
CAMBIOS EN LA DIETA
INHIBIDORES DE LA ECA