

PRESENTA: KARLA ROCIO DE LOS ANGELES GARCIA HERNANDEZ

CUATRIMESTRE: 6 °

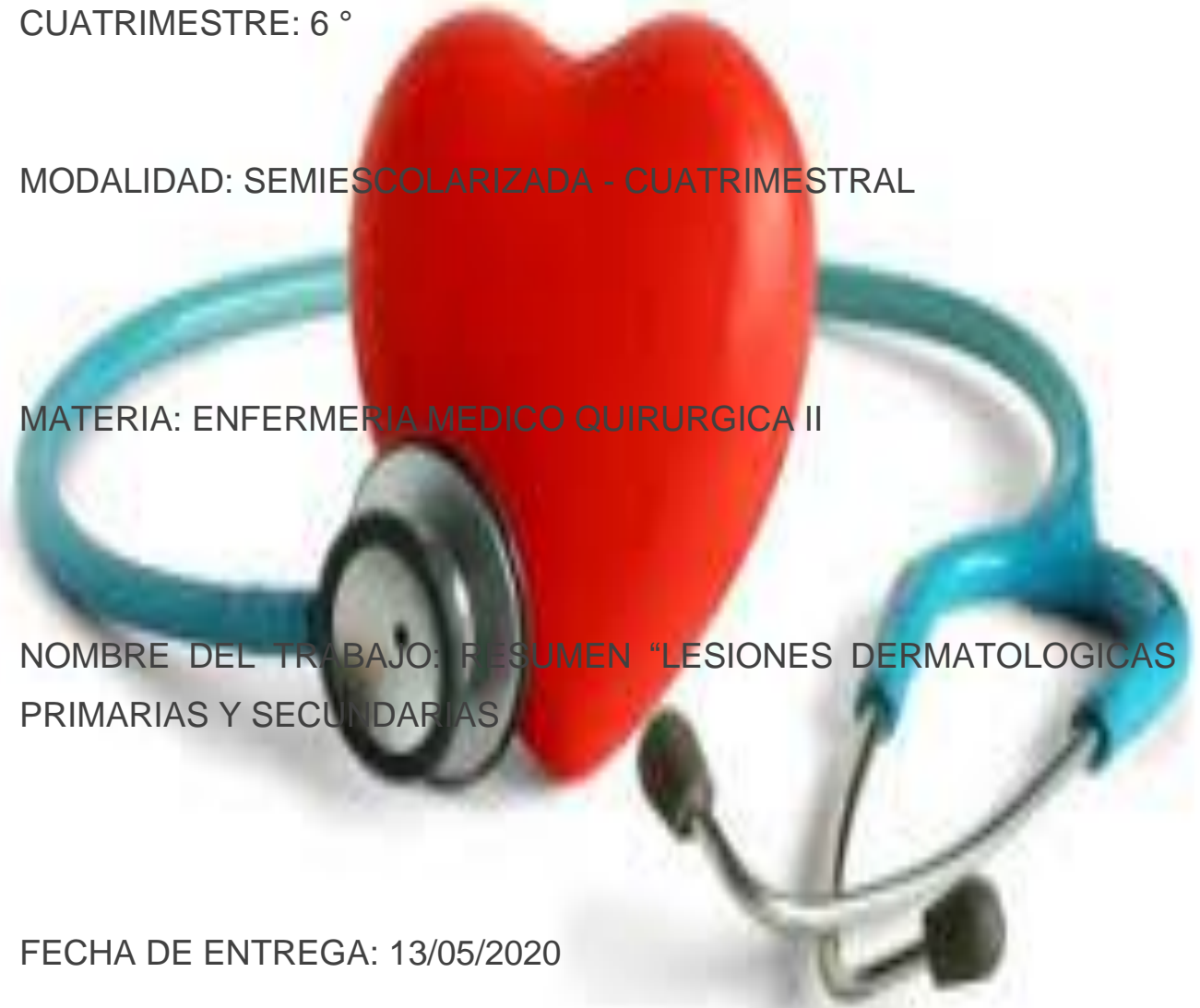MODALIDAD: SEMIESCOLARIZADA - CUATRIMESTRAL

MATERIA: ENFERMERIA MEDICO QUIRURGICA II

NOMBRE DEL TRABAJO: RESUMEN "LESIONES DERMATOLOGICAS PRIMARIAS Y SECUNDARIAS"

FECHA DE ENTREGA: 13/05/2020

CATEDRÁTICO: DRA.KARINA HERNANDEZ AGUILAR



LESIONES DERMATOLÓGICAS PRIMARIAS Y SECUNDARIAS

Dermatitis

Lesión primaria sólida o líquida reacción en la piel (atópica)

Provoca enrojecimiento de la piel y picazón. Es duradera (Crónica) y suele exacerbarse periódicamente.

Cuidados en la Dermatitis

- Lavar con jabón (neutro). Esto con el objetivo de mantener la lesión limpia y libre de cualquier microorganismo.
- Evitar tallar la herida o lesión.
- Cuidar de la piel en el hogar puede reducir la necesidad de medicamentos.

Toda dermatitis dependerá del grado para manifestar diversos síntomas o signos clínicos.

Lesiones Dermatológicas Primarias y Secundarias.

Lesiones Básicas Primarias

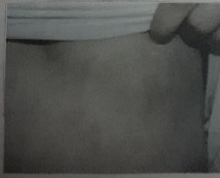- Inconsistentes
- Macula
- * Sólidas
 - Papula
 - Placa
 - Nódulo
 - Tumor
- * Líquidas
 - Vesícula
 - Ampolla o flictena
 - Pústula
 - Ciste

Lesiones Básicas Primarias

- Inconsistentes

Macula:

Lesión plana, circunscrita con cambio de color

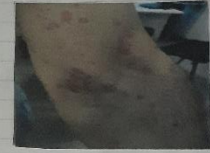
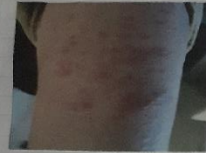
Lesiones Dermatológicas Primarias y Secundarias

Sólidas

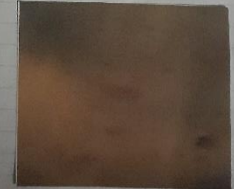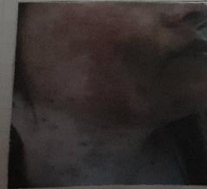Papula

Elevada, circunscrita, < 0.5 cm
Epidermis, Unión D-E o dermis
Acúmulos severos (Habrón o rancha, se caracteriza por ser exnecescente), depósitos de sustancias, infiltradas inflamatorias o neoplásicas.



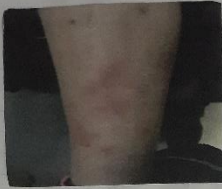Placa

Elevación en meseta, una superficie relativamente grande de en comparación con su altura, suele deberse a la confluencia de papulas



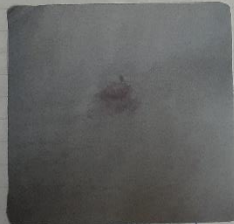Nódulo

Lesión redondeada, circunscrita, profunda y palpable



Tumor

Lesión masa o nódulo grande que se produce por proliferación celular.



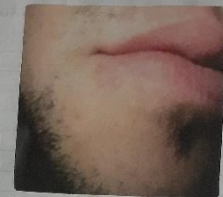Líquidas

Vesícula

Lesión elevada, circunscrita, contenido seroso o hemorrágico < 0.5 cm. Su origen puede ser:

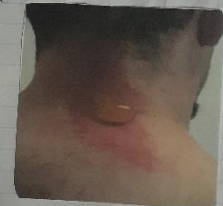- Intraepidérmico
- Edema intercelular (espongiosis)
- Pérdida de puentes intercelulares (acantolisis)

Subepidérmico



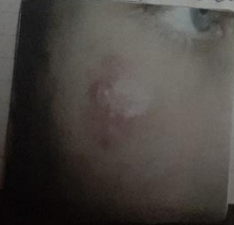Ampolla o flictena

Lesión elevada, circunscrita, contenido seroso o hemorrágico > 0.5 cm




Pústula

Contiene exudado purulento, de color, forma y tamaño variable



Quiste
Lesión tipo Cuidad, con contenido líquido o semisólido, de consistencia elástica.



Lesiones Elementales Secundarias
por pérdida de sustancia

- Excoriación, Erosión, Fisura o rágade, Úlcera, Fístula.

por modificación de lesiones Primitivas: temporales

- Escama, Costra, Escara

por modificación de lesiones Primitivas: permanentes

- Atrofia, Esclerosis, cicatriz, hiquenificación.

Lesiones Elementales Secundarias
por pérdida de sustancias


- Excoriación

Superficial por pérdida de epidermis, Secundaria al rascado


- Erosión

Lesión deprimida por pérdida de epidermis y dermis


- Papilar




Fisura o rágade
Grietas lineales que afectan a epidermis y dermis superficial



Úlcera
Pérdida de epidermis, dermis y tejido celular subcutáneo.




Fístula
Trayecto anómalo que comunica la superficie cutánea con cavidad supurativa o éstas entre sí.




Por modificaciones de lesiones Primitivas:
Temporales:


Escama
Depósito seco, acumulación excesiva de estrato córneo



Costra
Depósito indurado, por desecación de exudados de la lesión revia.




Escara
Depósito indurado, por necrosis cutánea



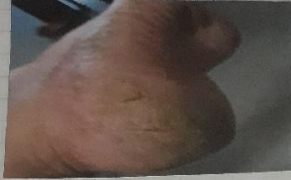Por modificación de lesiones Primitivas: permanentes

Atrofia:
Área de adelgazamiento de la piel, que se caracteriza por la pérdida de vello, transparencia de vasos sanguíneos y plegamiento excesiva.



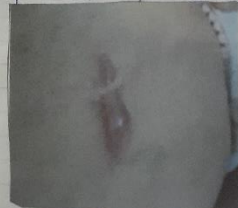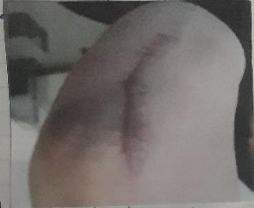Esclerosis

Área de induración de la piel que puede ser debida a proliferación colágena, infiltración celular o edema en dermis o tejido celular subcutáneo, y que se caracteriza por dificultad de plegamiento.



Cicatriz

Área de regeneración de un defecto cutáneo previo con afectación de dermis; puede ser hipertrofica, atrófica o esclerótica.



Liquenificación

Área de engrosamiento de la piel, que se caracteriza por prominencia de las líneas de la piel, y que generalmente es secundaria al rascado o roce.

