



Universidad del sureste

Carlos Enrique López Benítez

Dra. Karina Hernández

Lesiones dermatológicas primarias y secundarias

Enfermería médico quirúrgica II

Enfermería

Sexto cuatrimestre

A miércoles 13 de mayo de 2020

Chiapa de Corzo, Chiapas.

Carlos Enrique López Benítez
Enfermería médico quirúrgica

11-05-20
Enfermería

Dermatitis

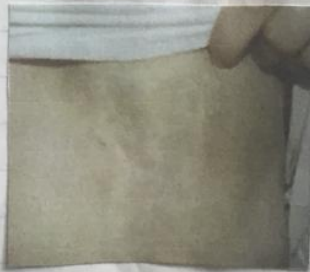Lesiones dérmicas: Primarias (macula, papula, placa, tumor y nódulo) y Secundarias (exoriación, úlcera, erupción, fisura, fistula y temporales) todos estos son sólidos.

Los líquidos son: vesícula, ampolla (fictona), pustula y quiste.

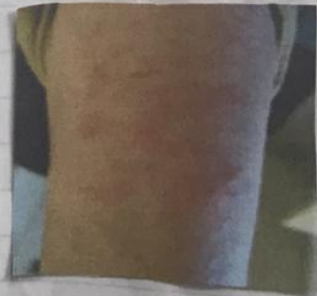Por modificación de lesiones primitivas temporales: escama, costra y escara.

Por modificación de lesiones primitivas permanentes: atrofia, esclerosis, cicatriz y liquenificación.

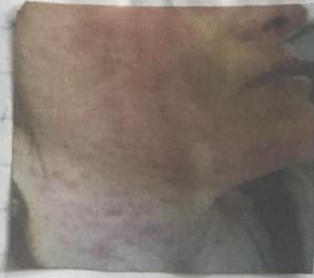Macula: Es una lesión que es una mancha y tiene 2 cosas características es plana con un cambio de color



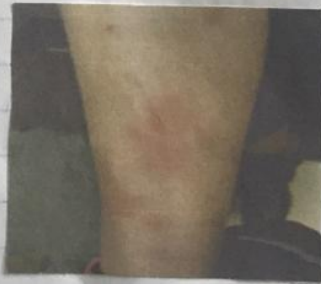Papula: lesión elevada, circunscrita y delimitada que mide menos de 1/2 cm



Placa: Elevación en meseta (que esta Placa con bordes irregulares) y es formado por la union de Pápulas (Urticaria)



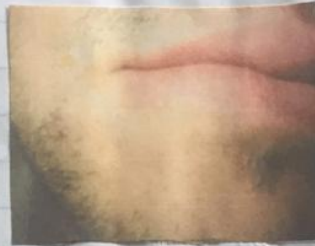Nodulo: Lesion redondeada, circunscrita y palpable.



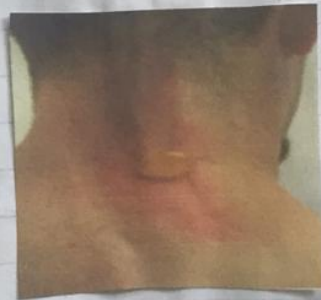Tumor: masa o nodule grande por Proliferación, irregular en bordes sin lesiones liquidas.



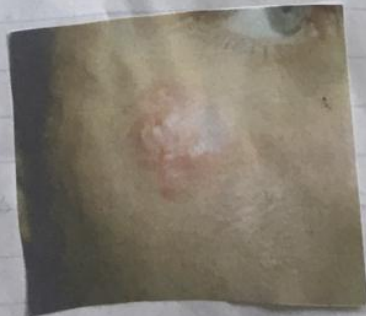Vesícula: tiene contenido seroso o hemorrágico menor a 0.5 cm



Amorolla: tiene contenido seroso o hemorrágico mide más de medio centímetro



Pústula: Lesión que tiene su contenido purulento es decir con algún líquido en su interior.

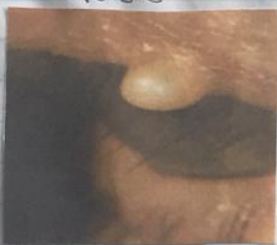


Quiste: Lesión tipo cavidad con contenido líquido o semisólido de consistencia elástica.

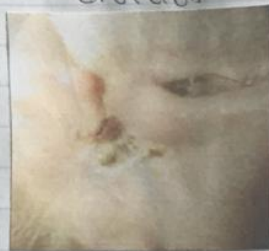Lesiones elementales secundarias: escoriación o superficial (secundaria al rascado o con pérdida de epidermis).

Erucción: lesión deprimida por pérdida de epidermis y dermis papilar.

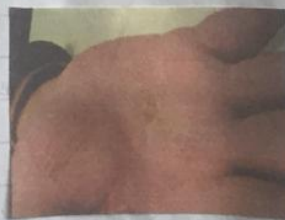Quiste



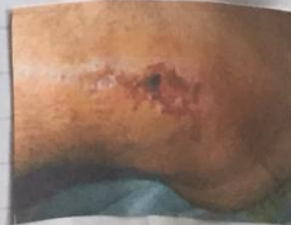erupción



Fisuras: Grietas lineales causadas por xerosis en áreas cutáneas donde la epidermis es gruesa.



Úlcera: Pérdida de epidermis, dermis y tejido celular subcutáneo.

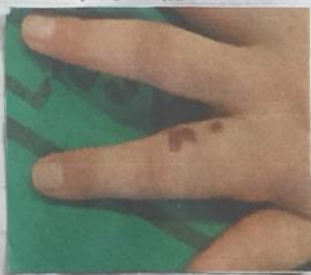

Fistula: tracto anormal que comunica la superficie cutanea con
Cavidad supurativa o estas entre si.

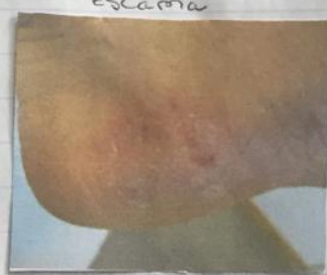Por modificacion de lesiones primitivas temporales.

Escama: Deposito seco, acumulacion excesiva de estrato corneo.

Fistula

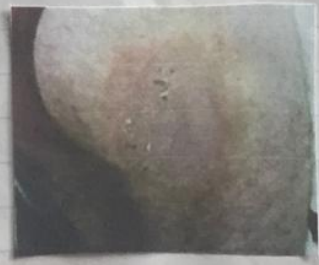

escama

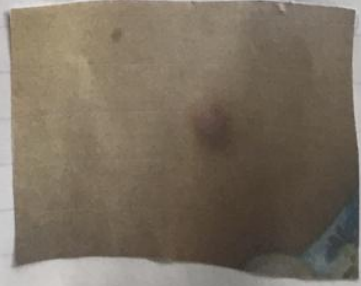

Crosta: deposito indurado por desecacion de exudados de la lesion

Previa

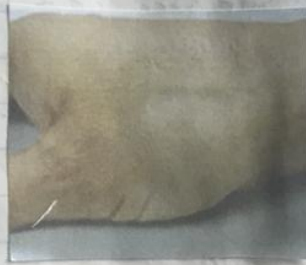

Escara: Deposito indurado por necrosis cutanea.

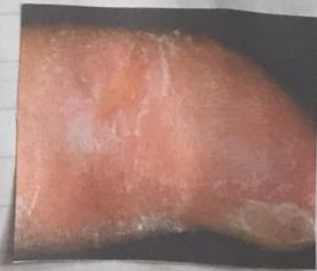

Por modificación de lesiones primitivas Permanentes

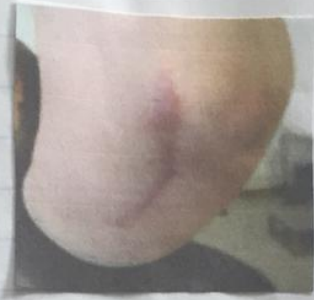Atrofia: Área de adelgazamiento de la piel que se caracteriza por la pérdida de vello, transparencia de vasos sanguíneos y pliegamiento excesivo.



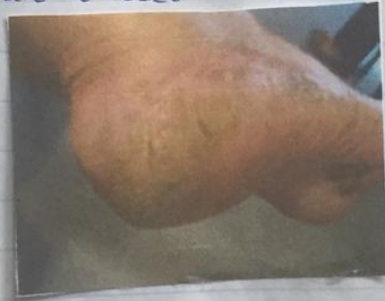Esclerosis: Área de induración de la piel que puede ser debida a proliferación celular o infiltración celular o edema en dermis o tejido celular subcutáneo y que se caracteriza por dificultad de pliegamiento.



Cicatriz: Área de regeneración de un defecto cutáneo pronto con afectación de dermis. Puede ser hipertrofica, atrofica o esclerótica.



Liquenificación: Área de entrosamiento de la piel que se caracteriza por prominencia de las líneas de la piel y que generalmente es secundaria al rascado o roce.



Lesiones elementales secundarias por pérdida de sustancia
Excoriación: Superficial por pérdida de ~~de~~ epidermis secundaria al rascado.

