

Enfermería médico quirúrgico

K17


Lesiones básicas primarias

- Inconsistentes:
 - macula
- Sólidas:
 - Papula
 - Placa
 - Nódulo
 - Tumor
- Líquidas:
 - Vesícula
 - Ampolla o flictena
 - Pústula
 - Quiste

Lesiones básicas primarias (Inconsistentes)


Lesión plana, circunscrita,
con cambio de color.

→ Macula



Lesiones sólidas

→ Papula
Elevada, circunscrita <math>< 0.5 \text{ cm}</math>
Acumulo seroso (hombón o roncha, se caracteriza por ser evanescente) depósito de sustancias infiltradas inflamatorias oncológicas.




Papula (Lesión haborosa)

Papulas (Eritema multiforme)

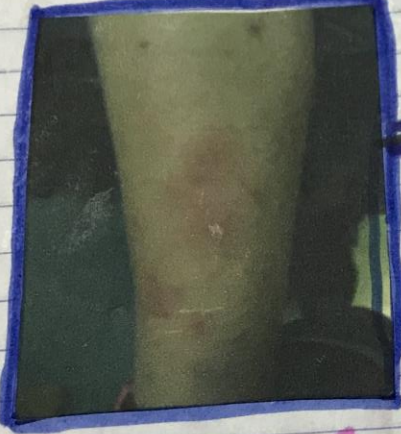
Enfermería médico quirúrgico

101


Placa labonosas psoriasis en placas



Placa
Elevación en meseta, una superficie relativamente grande en comparación con su altura, suele deberse a la confluencia de Papilas.



Nodulo
Lesión redondeada circunscrita, profunda y palpable.



Tumor
Lesión masa o nodule grande que se produce por proliferación celular.

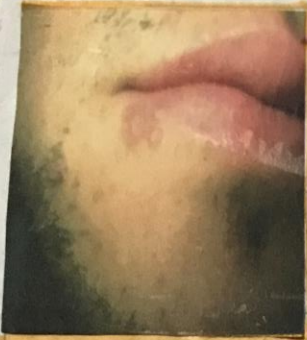
Enfermería médico quirúrgico

Lesiones Líquidas

Vesícula

Lesión elevada, circunscrita contenido seroso o hemorrágico < 0.5 cm su origen puede ser:

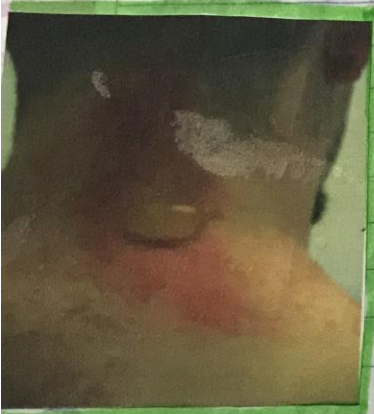
- Intra epidérmico:
 - Edema intercelular (espongiosis)
 - Pérdida de puentes intercelulares (acantolisis)
- Subepidérmico



→ Vesículas Herpes simple.

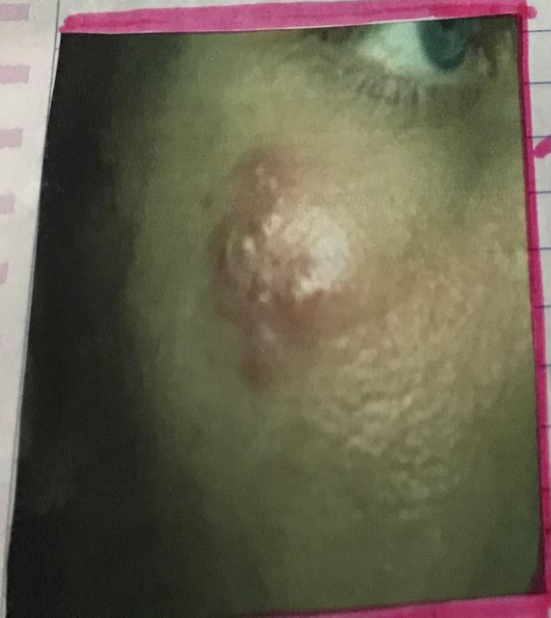Ampolla o Flictena

Lesión elevada, circunscrita, contenido seroso o hemorrágico > 0.5 cm.



Pústula

Contiene exudado purulento de color, forma y tamaño variable.



→ Pústula. Herpes en cara

Enfermería médico quirúrgico

Quiste
Lesión tipo Cavity, con contenido líquido o semisólido, de consistencia elástica.

Lesiones elementales secundarias

- Excoriación
- Ulcera
- Erosión
- Fístula
- fisura o rígado

Por modificación de lesiones primarias: transitorias

- Escama
- Costra
- Escara

Por modificación de lesiones primarias: permanentes

- Atrofia
- Esclerosis
- Cicatriz
- Liquefacción

Por pérdida de sustancia

Excoriación →

Superficie por pérdida de epidermis secundaria al rascado.

Enfermería médico quirúrgico

Errozon
Lesión delimitada por pérdida de epidermis y dermis papilar.

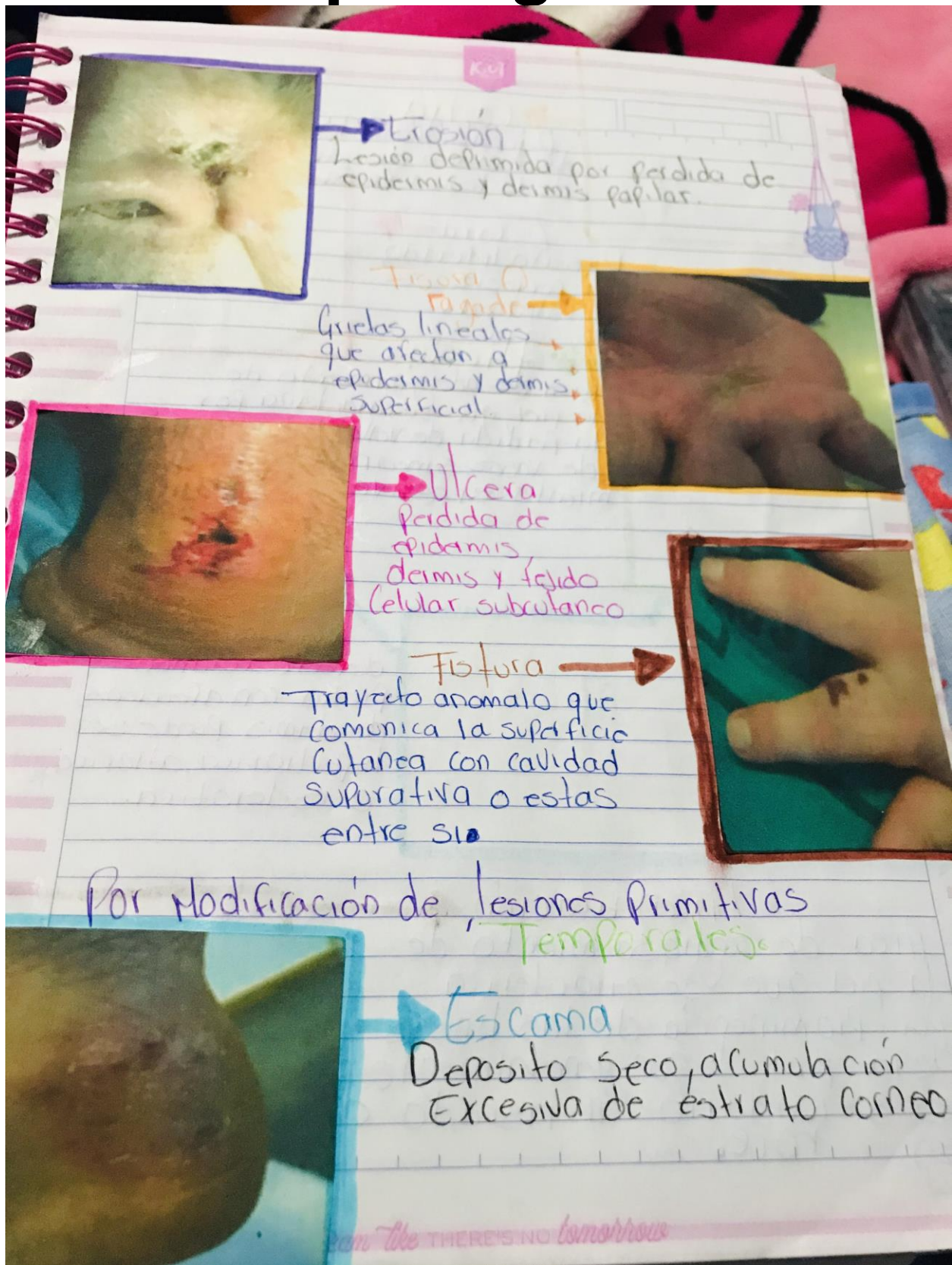
Tirso (o) Pápula
Grutas lineales que afectan a epidermis y dermis superficial.

Úlcera
Pérdida de epidermis, dermis y tejido celular subcutáneo.

Fístula
Trayecto anómalo que comunica la superficie cutánea con cavidad supurativa o estas entre sí.

Por modificación de lesiones primitivas
Temperales

Escama
Deposito seco, acumulación excesiva de estrato córneo.



THEY'RE NO TOMORROW

Enfermería médico quirúrgico

Leishia
Deposito, Indurado por desecación de exudados de la lesión previa.

Escara
Deposito Indurado, por necrosis cutánea.

Atrófia
Área de adelgazamiento de la piel, que se caracteriza por la pérdida de vello, transparencia de vasos sanguíneos y pliegamiento excesivo.

Cicatriz
Área de regeneración de un defecto cutáneo. Puesto con afecciones de dermis puede ser hipertrofica, atrofica o esclerótica.

Liquenificación
Área de engrosamiento de la piel que se caracteriza por prominencia de las líneas de la piel y que generalmente es secundario al rascado o roce.

Don't give best