UNIVERDAD DEL SURESTE

MATERIA:

FISIOPATOLOGIA

TEMA:

CANCER

ALUMNO:

MANSENG PUI RAMIRES

TERCER CUATRIMESTRE

23 DE MAYO DEL 2020

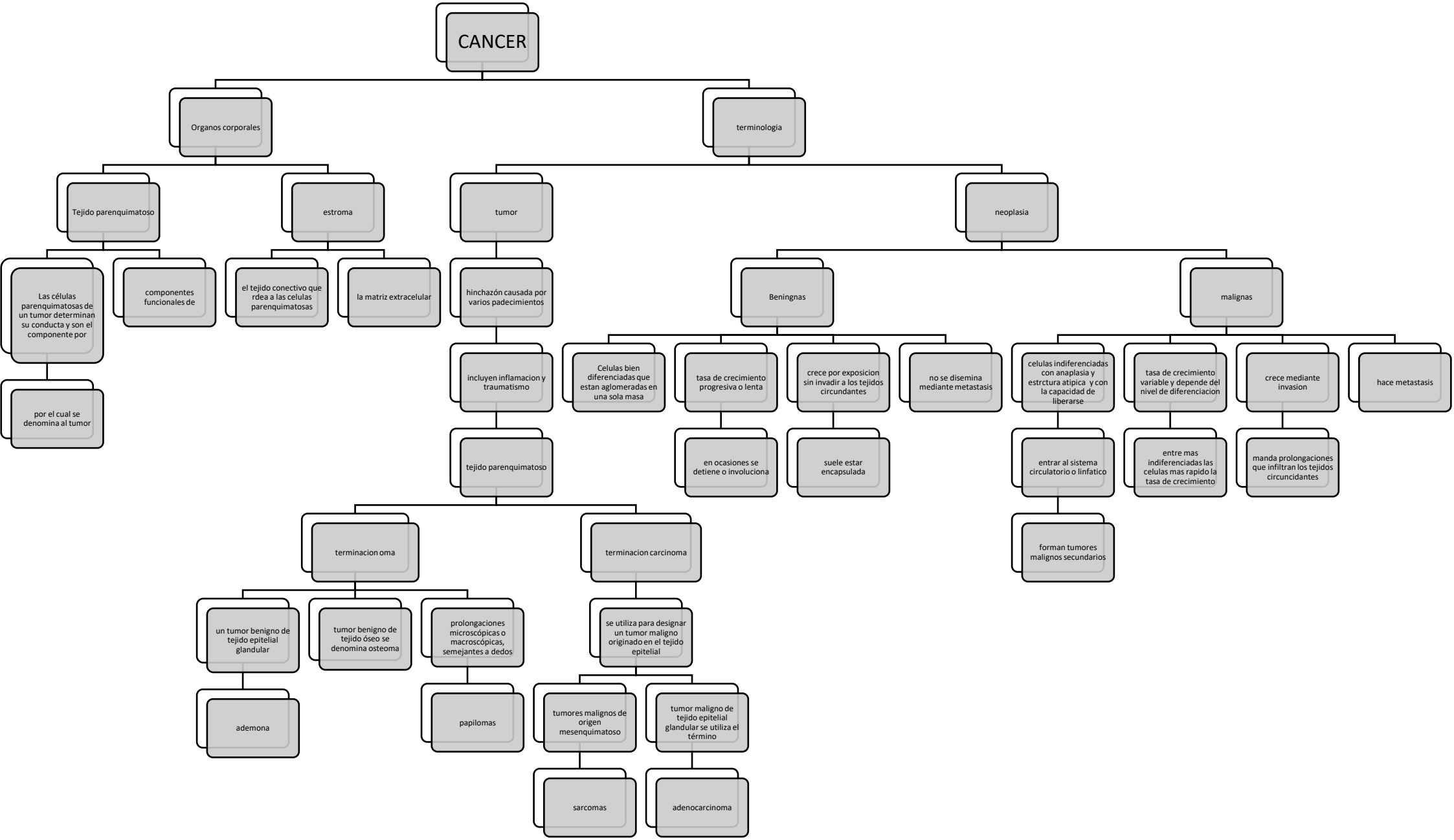
CANCER
Organos corporales
terminologia
Tejido parenquimatoso
estroma
tumor
neoplasia
Las células parenquimatosas de un tumor determinan su conducta y son el componente por
componentes funcionales de
el tejido conectivo que rdea a las celulas parenquimatosas
la matriz extracelular
hinchazón causada por varios padecimientos
Beningnas
malignas
por el cual se denomina al tumor
incluyen inflamacion y traumatismo
Celulas bien diferenciadas que estan aglomeradas en una sola masa
tasa de crecimiento progresiva o lenta
crece por exposicion sin invadir a los tejidos circundantes
no se disemina mediante metastasis
celulas indiferenciadas con anaplasia y estrctura atipica y con la capacidad de liberarse
tasa de crecimiento variable y depende del nivel de diferenciacion
crece mediante invasion
hace metastasis
tejido parenquimatoso
en ocasiones se detiene o involuciona
suele estar encapsulada
entrar al sistema circulatorio o linfatico
entre mas indiferenciadas las celulas mas rapido la tasa de crecimiento
manda prolongaciones que infiltran los tejidos circuncidantes
terminacion oma
terminacion carcinoma
forman tumores malignos secundarios
un tumor benigno de tejido epitelial glandular
tumor benigno de tejido óseo se denomina osteoma
prolongaciones microscópicas o macroscópicas, semejantes a dedos
se utiliza para designar un tumor maligno originado en el tejido epitelial
ademona
papilomas
tumores malignos de origen mesenquimatoso
tumor maligno de tejido epitelial glandular se utiliza el término
sarcomas
adenocarcinoma