Producción sustentable de leche

Alumna

Karla López

Profesor:

Sergio Chong

Tema

Anatomía y fisiología de la glándula mamaria

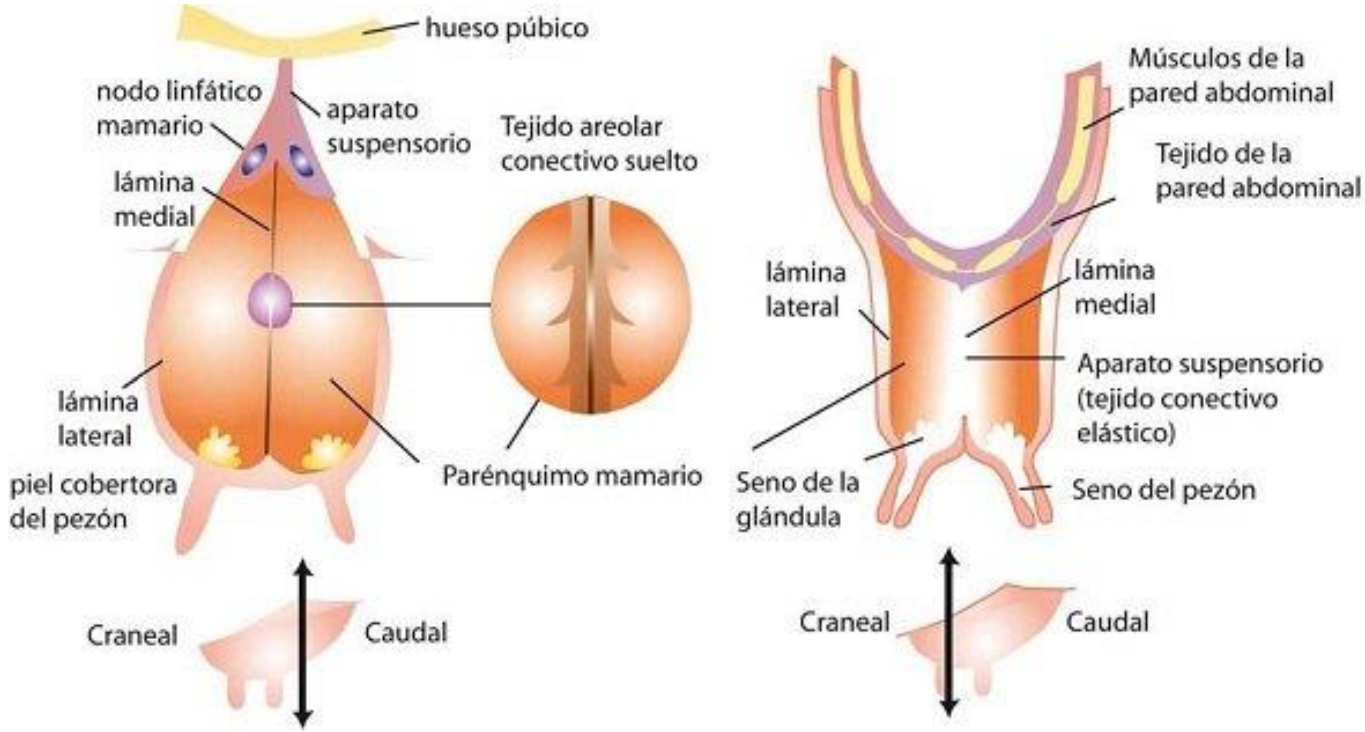
hueso púbico
nodo linfático mamario
aparato suspensorio
Tejido areolar conectivo suelto
lámina medial
lámina lateral
piel cobertora del pezón
Parénquimo mamario
Craneal
Caudal
Músculos de la pared abdominal
Tejido de la pared abdominal
lámina lateral
lámina medial
Aparato suspensorio (tejido conectivo elástico)
Seno de la glándula
Seno del pezón
Craneal
Caudal

GLANDULA MAMARIA

- **Definicion**
  - Está constituida por cuatro glándulas mamarias, conocidas como cuartos
- **Componentes estructurales**
  - Ligamentos suspensorios
    - Grupo de ligamentos y tejido conectivo, mantienen a la ubre adosada a la pared abdominal.
    - Los ligamentos ayudan a prevenir la formación de una ubre colgante
  - Sistema secretor de la leche
    - ALVEOLO
      - Unidad funcional de producción
      - Recepción de los nutrientes o percusores circulantes en la sangre.
      - Descarga de leche dentro del lumen
- **sistema glandular**
  - Espacios limitados de almacenamiento para la leche, conforme desciende el Tejido secretor.
- **Sistema linfático**
  - La linfa es un fluido claro que proviene de tejidos altamente irrigados por la sangre
- **Desarrollo y crecimiento normal**
  - Rendimiento de leche y la cantidad de células mamarias va de 0.5 a 0.85
- **Tasa de secreción de leche**
  - Es rápida y relativamente constante durante 8 a 10 horas después de la ordeña
- **Síntesis de proteínas**
  - Proviene de la cantidad de lactoalbumina sintetizada por las células secretoras