



“Universidad del Sureste”

Turno matutino.

Zootecnia en porcinos.

“Aparato reproductor del macho y hembra.”

Presenta:

Yadira Barrios López.

Sexto Cuatrimestre ‘U’.

Medicina Veterinaria y Zootecnia.

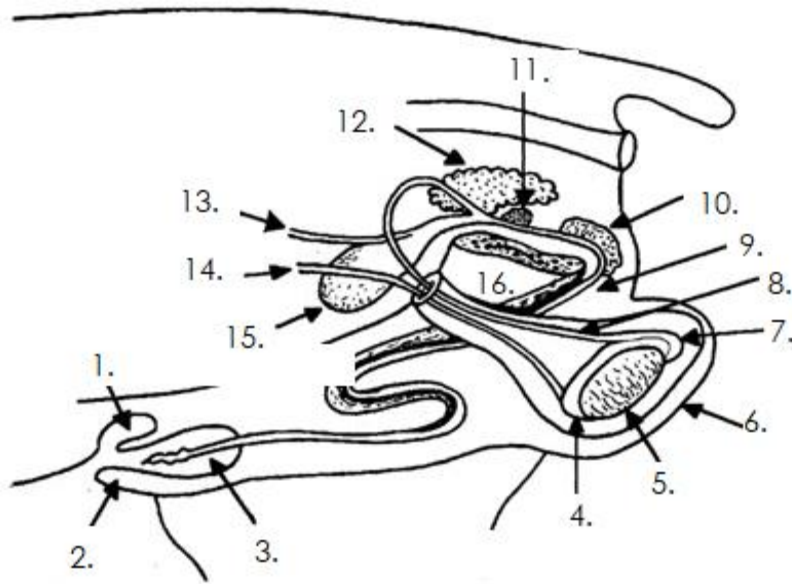
Catedrático:

MVZ. Roberto García Sedano

Viernes 22 de mayo de 2020

Tapachula, Chiapas, México.

Aparato reproductor del macho.



1.- Saco prepucial.

2.- Prepucio.

3.- Pene

4.- Epidídimo (cabeza)

5.- Testículo.

6.- Escroto.

7.- Epidídimo (cola).

8.- Conducto deferente.

9.- Uretra.

10.- Glándula bulbouretral.

11.- Glándula prostática.

12.- Vesículas seminales.

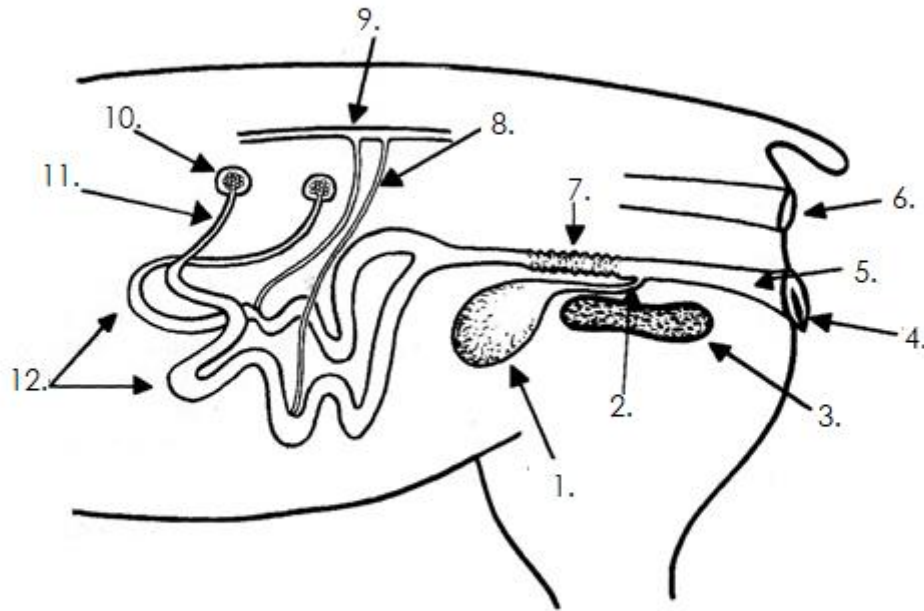
13.- Uréter.

14.- Vasos sanguíneos espermáticos.

15.- Vejiga

16.- Pelvis.

Aparato reproductor de la hembra.



- 1.- Vejiga.
- 2.- Uretra.
- 3.- Pelvis.
- 4.- Vulva.
- 5.- Vagina.
- 6.- Recto.
- 7.- Cérvix.
- 8.- Arterias uterinas.
- 9.- Aorta.
- 10.- Ovario.
- 11.- Oviducto.
- 12.- Cuernos uterinos.