



Nombre de alumno: Sara Galilea Martínez Quevedo

Nombre del docente: DR. Fernando Romero Peralta

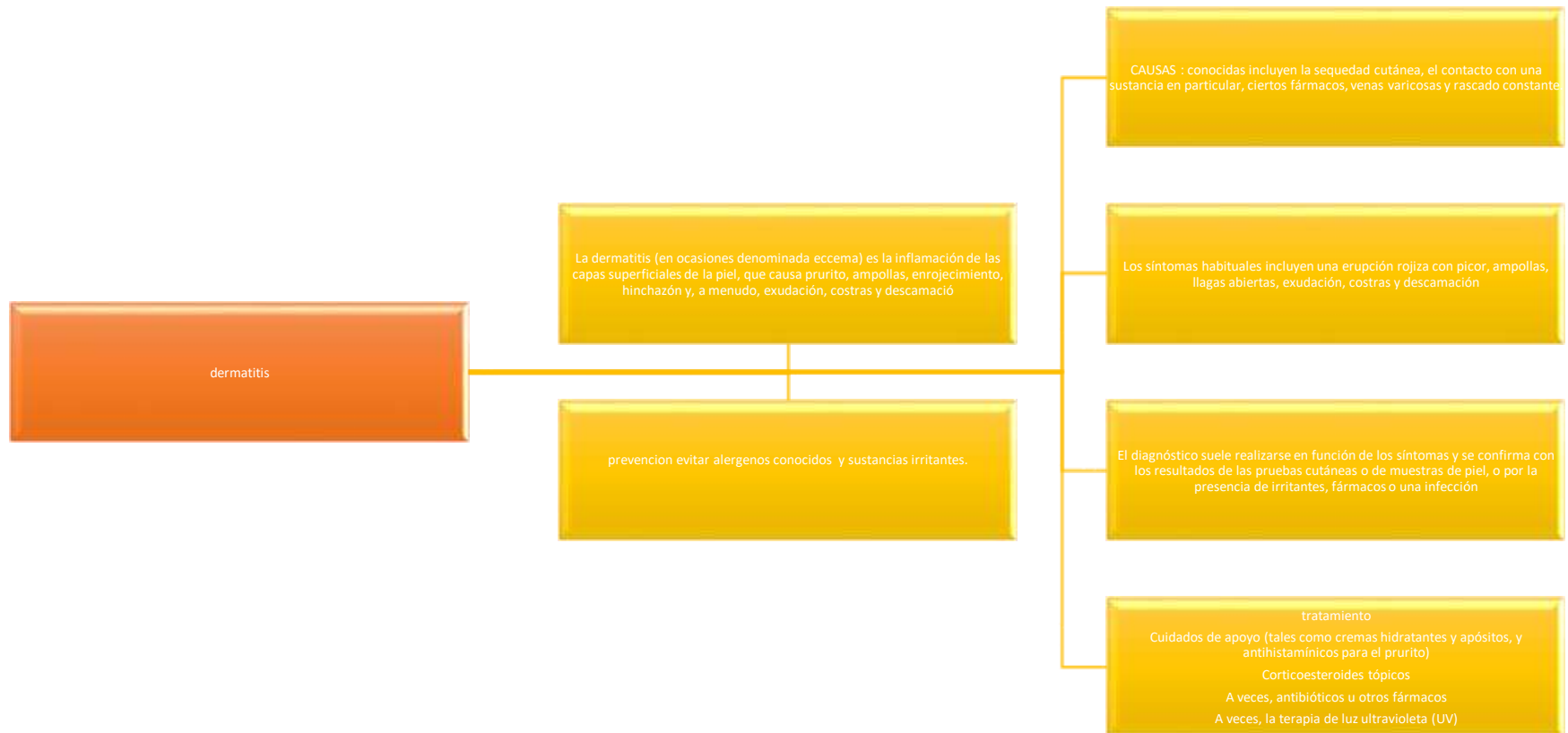Nombre del trabajo: mapa conceptual de las enfermedades de la piel y tumores de la piel

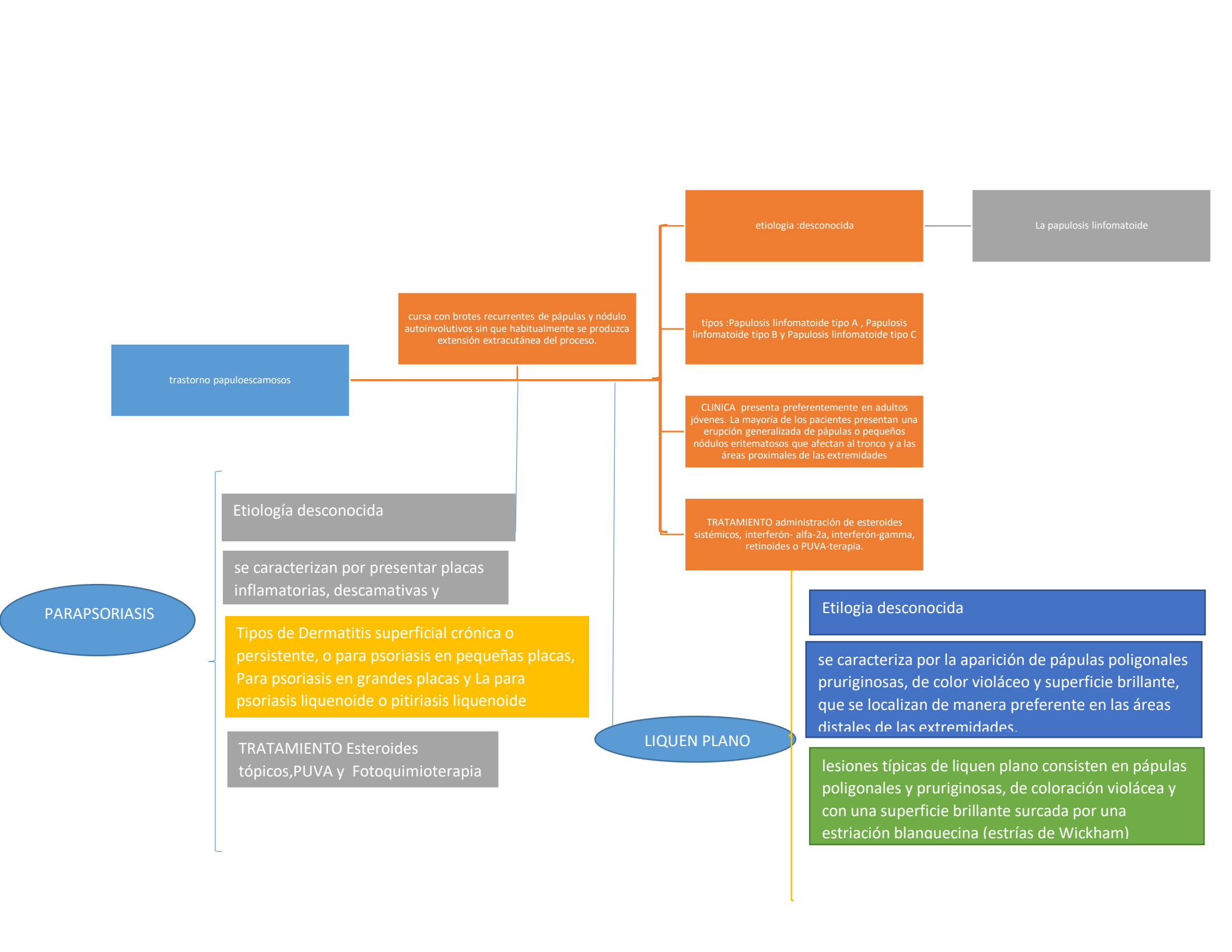
Materia: Enfermería medico quirúrgico II

Grado: 6to cuatrimestre

Grupo: A

Pichucalco; Chiapas a 6 de mayo del 2020





PARAPSORIASIS

trastorno papuloescamosos

curso con brotes recurrentes de pápulas y nódulo autoinvolutivos sin que habitualmente se produzca extensión extracutánea del proceso.

etiología :desconocida

La papulosis linfomatoide

tipos :Papulosis linfomatoide tipo A , Papulosis linfomatoide tipo B y Papulosis linfomatoide tipo C

CLINICA presenta preferentemente en adultos jóvenes. La mayoría de los pacientes presentan una erupción generalizada de pápulas o pequeños nódulos eritematosos que afectan al tronco y a las áreas proximales de las extremidades

TRATAMIENTO administración de esteroides sistémicos, interferón- alfa-2a, interferón-gamma, retinoides o PUVA-terapia.

Etiología desconocida

se caracteriza por la aparición de pápulas poligonales pruriginosas, de color violáceo y superficie brillante, que se localizan de manera preferente en las áreas distales de las extremidades.

lesiones típicas de liquen plano consisten en pápulas poligonales y pruriginosas, de coloración violácea y con una superficie brillante surcada por una estriación blanquecina (estrías de Wickham)

LIQUEN PLANO

Etiología desconocida

se caracterizan por presentar placas inflamatorias, descamativas y

Tipos de Dermatitis superficial crónica o persistente, o para psoriasis en pequeñas placas, Para psoriasis en grandes placas y La para psoriasis liquenoide o pitiriasis liquenoide

TRATAMIENTO Esteroides tópicos,PUVA y Fotoquimioterapia

tumores de la piel

tipos de cancer

sarcomas :proceden del tejido conjuntivo como hueso ,musculos ,nervios y tejido adiposo

linfomas y leucemia :incluye los canceres que se originan en los tejidos formadores de las celulas sanguineas produce la inflamacion de los ganglios linfaticos

cancircomas:se encuentran en los tejidos epiteliales(piel,mocosa estomacal,prostata)

Síntomas :cáncer de la piel no melanoma puede tener el aspecto de diversas marcas en la piel. Las señales de aviso principales son la aparición de una nueva masa, una mancha o protuberancia que esté creciendo (en el transcurso de unos meses o de uno a dos años), o bien una úlcera que no sane en un plazo de tres meses.

TRATAMIENTO Corticosteroide tópico,Antihistamínico,PUVA terapia ,Retinoides orales y Ciclosporina

Diagnostico : ante la sospecha de tener cualquier lesión que sea persistente en el tiempo, que cambie sus características o que tienda a crecer lenta pero de forma progresiva el paciente debe acudir al dermatólogo para evaluarlo y dar un diagnóstico

Tratamientos

La extirpación es el tratamiento más común de este tipo de lesiones, que puede completarse con la llamada cirugía de Mohs dependiendo de la localización o si la mancha tiene un tamaño considerable.