



## Universidad Del Sureste

**Nombre de alumno: Gloria Villatoro Hernández.**

**Nombre del profesor: Dr. Fernando Romero Peralta.**

**Materia: Enfermería medico quirúrgica 2.**

**Nombre del trabajo: cuadro sinóptico.**

**Grado: 6to Cuatrimestre.**

**Grupo: A**

**PASIÓN POR EDUCAR**

Pichucalco; Chiapas a 05 de mayo de 2020.

# Enfermedades pápuloescamosas

Cuando un exantema se caracteriza por lesiones elevadas, pápulas <1 cm o placas >1 cm, con descamación.

## Clasificación

- |                  |   |
|------------------|---|
| Psoriasis        | Otros trastornos ..   |
| Parapsoriasis    | Existen trastornos papuloescamosas clasificadas en otra parte de acuerdo al grado de complicación |
| Pitiarias rosada |   |
| Liquen plano     |   |

## Por contacto

- Irritativo primario
- Alergénico
- Fototóxica: fotoalérgica

## Clínica

- Se presenta principalmente en adultos jóvenes.
- Presentan erupción generalizada

## Factores de riesgo

- Tabaquismo, sobrepeso u obesidad, colesterol alto, glucosa alta, edad, genero, trabajo.

## Cuadro clínico

- Pápula o maculo- pápula cubierta por escama. Placas eritematosas de crecimiento progresivo y la escama es seca, plateada o blanca, adherida hacia el centro de la lesión, signos de Auspitz

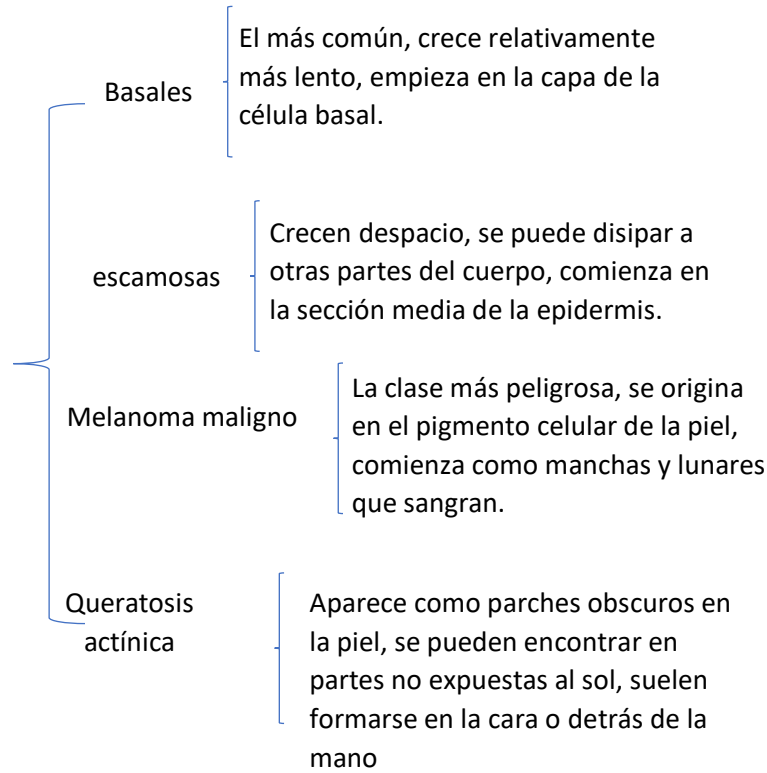
## tratamiento

- Esteroides tópicos
- ◆ PUVA ◆
- Fotoquimioterapia

**Etiología es desconocida** ◆ Células de las observadas en el tipo de la micosis fungoide con inmunohistoquímica fenotipo de células CD-4, aunque los linfocitos del tipo supresor o CD-8 son más frecuentes en la parapsoriasis en grandes placas.

# Tumores en la piel

## Clases



## causa

## síntomas

## tratamiento

Células escamosas

Químicos, UV

Manchas rojas escamosas

Quimioterapia y radioterapia

Células basales

Rayos x, genes

Úlceras, lesiones cutáneas

Cauterización, criocirugía

**Dermatitis**  
Termino general que describe una irritación en la piel.

**Tipos reaccionales**

- Dermatitis atópica
- Dermatitis seborreica
- Dermatitis por contacto
- Prurigo por insectos
- Neurodermatitis circunscrita
- Dermatosis medicamentosa
- Pitiriasis alba
- urticaria

**Dermatitis atópica**

Enfermedad inflamatoria crónica de la piel que afecta a entre el 10% y el 20% de los niños y en muchos casos se prolonga hasta la  
Principales síntomas: sequedad, irritabilidad de la piel, cursa en forma de brotes que provocan picor, inflamación, dolor.

**Diagnostico**

Lesiones cutáneas pruriginosas  
Presenta 3 de los sig, hallazgos:  
Historia de afectación de los plieguez cutáneos, historia personal de asma o rinitis alergica, historia de xerosis cutánea generalizada en el ultimo año, inicio antes de dos años de vida, dermatitis flexural visible

**Factores de riesgo**

Edad, alergias y asma, el trabajo en contacto con metales, madera, solventes...afecciones a la salud : parkinson, VIH, insuficiencia cardiaca

**Complicaciones**

Rascarse la zona de picazon asociada con dermatitis

**Prevención**

Tomar baños y duchas más cortos, use un limpiador suave, sin jabón, sécate suavemente, humedece la piel, visita al dermatólogo.