



**Universidad del Sureste**  
**Escuela de Medicina Humana**

**SEMESTRE:**

3º A

**MATERIA:**

FISIOPATOLOGÍA

**TRABAJO:**

CASO CLINICO: EVENTO CEREBROVASCULAR ISQUEMICO

**DOCENTE:**

DR. MARCO POLO RODRIGUEZ ALFONSO

**ALUMNO (A):**

YANETH ORTIZ ALFARO

COMITAN DE DOMINGUEZ, CHIAPAS, 06 DE JUNIO DEL 2020.

## ACCIDENTE CEREBROVASCULAR

El accidente cerebrovascular es un síndrome de déficit neurológico focal por un trastorno vascular que lesiona el tejido cerebral (Porth 2014). El evento vascular isquémico es responsable de aproximadamente 10% de las muertes en los países industrializados y es responsable de una gran carga de discapacidad en la comunidad; incluye todas las alteraciones del encéfalo secundarias a un trastorno del aporte circulatorio, ya sea cualitativo o cuantitativo. En la oclusión vascular se produce una detención del aporte sanguíneo a una región del cerebro con interrupción del suministro de oxígeno y glucosa que impide la eliminación de productos del metabolismo y, como consecuencia, produce necrosis tisular con edema citotóxico del encéfalo. Los factores de riesgos para que se presente un accidente cerebrovascular, los podemos clasificar en factores no modificables, modificables y conductuales modificables.

FACTORES DE RIESGO		
No modificables	Modificables	Conductuales modificables
Edad	Hipertensión	Tabaquismo
Sexo	Hipercolesterolemia	Alcohol
Etnia	Diabetes mellitus	Anticonceptivos orales
ACV previo	Hipercoagulabilidad	Sedentarismo
Historia familia	Cardiopatía	Obesidad
		Utilización de drogas ilícitas

Hay dos tipos principales de accidentes cerebrovascular que es el isquémico y el hemorrágico. De tal manera que el ataque isquémico es causado por una interrupción del flujo sanguíneo en un vaso cerebral y son de tipo más frecuente, el cual representa en un 87% de todos los casos. Los ataques isquémicos son provocados por obstrucción cerebrovascular por trombosis o émbolos, el cual se puede clasificar en 5 mecanismo:

1. Penumbra isquémica en un accidente cerebrovascular en evolución.
2. Ataques isquémicos transitorios.
3. Accidente cerebrovascular de grandes vasos (trombótico).
4. Accidente cerebrovascular de vasos pequeños (infarto lagunar).
5. Accidente cerebrovascular embólico cardiógeno.

En el presente caso clínico, es sobre el diagnóstico de un evento cerebrovascular isquémico, con afectación de la arteria cerebral anterior, se llegó a la conclusión del diagnóstico por lo que un accidente cerebrovascular isquémico es acusado de manera súbita y espontánea, por lo que se sospechar de un trombo, placa de ateroma o coagulo de sangre a nivel de las arteria cerebral anterior, cuando se interrumpe el suministro de sangre generalmente ocasiona que el tejido cerebral sufra de isquemia. Esta enfermedad se ha definido tradicionalmente como un síndrome clínico caracterizado por el rápido desarrollo de síntomas o signos correspondientes usualmente a una afección neurológica focal, y que persiste más de 24 horas, sin otra causa aparente distinta del origen vascular. Hay diversos tipos de infarto cerebral según sea su mecanismo de producción, la categoría clínica en la que se encuadra y la localización topográfica. Puede ser de tipo trombotico o embolico; en el trombótico, existe una estenosis u oclusión de una arteria

cerebral intra o extracraneal. El infarto trombótico ocurre generalmente cuando un trombo crece sobre una placa aterosclerótica u otra lesión vascular. En algunas circunstancias el infarto trombótico puede ser precipitado por un estado hipercoagulable. En el embólico, el infarto se debe a la oclusión de una arteria por un émbolo distal a un punto donde exista un adecuado flujo colateral. El émbolo se origina proximalmente; puede ser arterio-arterial (se desprende un trombo de la pared arterial e impacta distalmente), cardíaco o paradójico (el que procedente de la circulación venosa pasa al corazón izquierdo a través de una comunicación derecha-izquierda).

### Los síntomas de un Evento cerebrovascular isquémico son:

- ✚ Entumecimiento o debilidad repentina de la cara, brazo o pierna (especialmente en un lado del cuerpo)
- ✚ Confusión repentina, dificultad para hablar o entender el lenguaje
- ✚ Dificultad repentina para ver con uno o ambos ojos
- ✚ Problemas para caminar repentino, mareos, pérdida de equilibrio o coordinación
- ✚ Dolor de cabeza severo repentino sin causa conocida

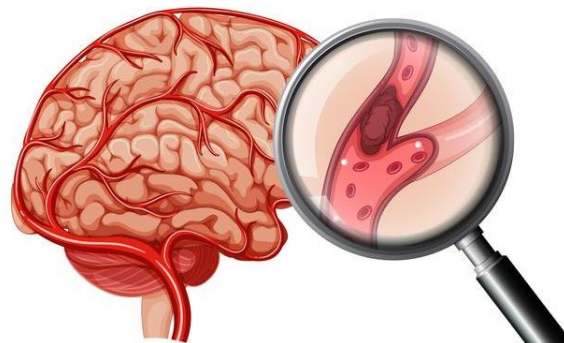
### Síntomas y signos según la localización

El cuadro clínico está determinado por los síntomas presente, que son debilidad muscular de la pierna izquierda, de aparición súbita, cefalea importante hemicránea derecha, pérdida del tono muscular de la pierna izquierda, así como arreflexia de reflejo rotuliano y aquileo ipsilateral. Dependiendo del territorio arterial afectado, los síntomas serán distintos. Asimismo, los infartos secundarios a trombosis venosa cerebral tendrán una traducción clínica distinta según la zona cerebral involucrada. En este caso se determinó que se presenta una afectación en la arteria cerebral anterior, de acuerdo a los síntomas presentados. La obstrucción proximal suele ser bien tolerada, ya que se puede recibir flujo colateral a través de la arteria comunicante anterior si está permeable. La obstrucción distal comúnmente va asociada a debilidad del miembro inferior opuesto, generalmente más importante en su parte distal y a veces asociada con debilidad de los músculos proximales de las extremidades. La afectación sensitiva de la misma área puede acompañar a la parécia. También pueden aparecer apraxia, fundamentalmente de la marcha, apatía, desviación oculocefálica, trastornos del comportamiento, paratonía contralateral, reflejos de liberación frontal e incontinencia urinaria.

### Síndromes de la circulación anterior, arteria cerebral anterior.

Los pacientes expresaran los siguientes signos y síntomas:

- Pérdida de fuerza en la pierna del lado contrario a la lesión
- Trastorno urinario
- Puede haber alteración del lenguaje (afasia) si la lesión es izquierda.
- Dificultad para escribir (agrafia)
- Perdida de interés por el entorno
- Cambios de personalidad
- afasia.
- Hemianopsia homónima
- Déficit motor o sensitivo

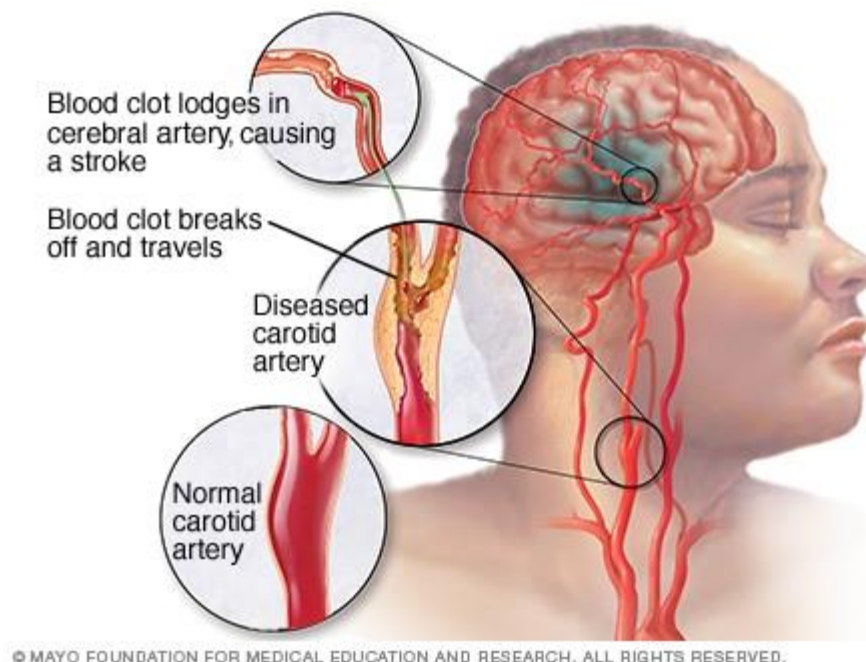


## Causas

Un accidente cerebrovascular isquémico suele ser resultado de la obstrucción de una arteria que irriga el cerebro, por lo general una rama de una de las arterias carótidas internas. El daño resultante depende del tiempo que las neuronas se ven privadas de irrigación. La mayoría de las células cerebrales mueren después de verse privadas de sangre durante 4,5 horas. Las causas frecuentemente, las obstrucciones son debidas a coágulos de sangre (trombos) o fragmentos de depósitos grasos (ateromas o placas) por aterosclerosis. Tales obstrucciones suelen ocurrir del siguiente modo:

1. Por una formación interna de la arteria, que acaba por obstruirla
2. Desplazándose desde otra arteria hacia una arteria del cerebro
3. Desplazándose desde el corazón hasta el cerebro
4. Trastornos de la sangre

Los objetivos generales del diagnóstico en el accidente cerebrovascular agudo (ACVA) isquémico son dos: poder tratar al enfermo precozmente, para evitar o minimizar el daño cerebral irreversible, y lograr el conocimiento necesario para instaurar un plan de prevención secundaria que resulte eficaz. El tiempo es esencial en la fase aguda del ictus isquémico; las medidas terapéuticas orientadas a la repermeabilización del vaso ocluido (trombólisis) y a incrementar la resistencia del cerebro frente a la isquemia (neuroprotección) sólo serán eficaces si se aplican durante las primeras 3 (o a lo sumo 6) horas desde el inicio de los síntomas. Por ello es necesario acortar lo más posible la duración del proceso diagnóstico inicial, hasta reducirla a 1 hora como máximo. Por otro lado, hay que lograr que los pacientes lleguen precozmente al hospital, educando a la población y a los servicios médicos de emergencia para que sepan reconocer los síntomas de un ictus.



## CASO CLÍNICO

Se presenta al área de urgencias, femenino de 56 años de edad quien refiere debilidad muscular de la pierna izquierda, de aparición súbita, también refiere cefalea importante hemicraneal derecha. Antecedentes de importancia: Hipertensión arterial sistémica de larga evolución con regular apego al tratamiento. Diagnóstico reciente de diabetes tipo 2 tratamiento con metformina.

Los signos vitales en la consulta están dentro de parámetros, glucemia capilar: 154 mg/dl; al momento de la exploración observamos pérdida del tono muscular de la pierna izquierda, así como arreflexia de reflejo rotuliano y aquileo ipsilateral.

### Con lo anterior, responda:

#### 1. Impresión diagnóstica:

De acuerdo a los datos obtenidos (síntomas) concluyo en que la paciente presenta un evento cerebrovascular isquémico, el cual son provocados por obstrucción cerebrovascular por trombosis o émbolos; aunque la principal causa de los trastornos cerebrovasculares isquémicos es la patología tromboémbolica secundaria a aterosclerosis. Generalmente se produce por la obstrucción de una arteria que va al cerebro; la obstrucción es debida a la formación de un coágulo sanguíneo o a un depósito de grasa aterosclerótico. Un accidente cerebrovascular isquémico es de manera súbita y espontánea, aunque si se atribuyen factores que la hipertensión arterial, diabetes, hipercolesterolemia, hipercoagulabilidad y cardiopatía, se podría sospechar de un trombo, placa de ateroma o coagulo de sangre a nivel de la arteria cerebral anterior (infarto total) por las manifestaciones que presenta, como es la debilidad en la pierna alteración de los reflejos y con mayor razón ya que es del lado contrario de la lesión, por lo tanto cuando se interrumpe el suministro de sangre generalmente ocasiona que el tejido cerebral sufra de isquemia. La razón principal de la sospecha de esta patología isquémica es la relación entre los eventos esperados en un accidente isquémico y los síntomas que se presentan en el paciente, si bien la isquemia tiene lugar de manera súbita, las alteraciones moleculares que se producen en las células (neuronas como en glía y en elementos vasculares de la microcirculación en la zona afectada) ocurren de manera secuencial a lo largo de un tiempo, un síntoma inicial de un evento isquémico es la cefalea intensa y aguda como primer signo de la falta de irrigación de oxígeno en las células neuronales, este proceso es mediado por la privación de nutrientes hacia el cerebro, y este recordando que es el coordinador de la conciencia y la falta de oxígeno, de tal manera que el estado de salud del paciente se ve comprometido

#### 2. Estudios paraclínicos recomendados y prioritarios:

- ✚ TAC (Tomografía computada de la cabeza)
- ✚ resonancia magnética
- ✚ Glucosa sérica
- ✚ Electrolitos séricos, pruebas de función renal
- ✚ Electrocardiograma
- ✚ Biometría hemática, incluyendo cuenta de plaquetas
- ✚ Tiempos de coagulación
- ✚ Ecografía de la carótida

- ✚ Exploración física
- ✚ Estudio de coagulación (tiempo de protrombina e INR, tiempo parcial de tromboplastina, fibrinógeno).
- ✚ Saturación de O<sub>2</sub> por pulsioximetría y gasometría en sangre arterial en caso de hipoxemia o sospecha de acidosis.

### 3. ¿Qué estudio marcará su directriz de tratamiento?

El estudio por TAC (tomografía computada de la cabeza); Es una técnica útil para medir el flujo sanguíneo hacia el cerebro, lo que puede ser importante para el tratamiento del derrame cerebral, la enfermedad de los vasos sanguíneos del cerebro, y los tumores de cerebro.

Los objetivos de las técnicas de imagen son establecer el diagnóstico definitivo de accidente cerebrovascular y determinar si es posible salvar regiones del cerebro, determinar si el cuadro neurológico se debe a causa no isquémica (como tumor cerebral o hemorragia intraparenquimatosa) primaria o subaracnoidea e identificar un posible componente hemorrágico del infarto. La importancia de la tomografía sin medio de contraste no solamente es para identificar hemorragia (una contraindicación de la terapia trombolítica) sino que también nos ayuda a encontrar signos tempranos de isquemia

**4. Área cerebral afectada:** Se presentará una afectación del lóbulo frontal, estará afectado lo sensitivo el cual estará afectada las siguientes áreas:

- ✚ Área de asociación prefrontal
- ✚ Área de Wernicke
- ✚ Área motora primaria
- ✚ Área motora
- ✚ Área de lenguaje de broca
- ✚ Área visual primaria

### 5. Tratamiento o tratamientos recomendados:

El paciente y su evolución dependerá del grado neurológico que presente en el cuadro isquémico, la funcionalidad neuronal representa un grado complicado de la restauración del tejido, el tratamiento preventivo sería la aplicación de un antiagregante plaquetario como él (clopidogrel), anticoagulante oral (AAS ácido acetilsalicílico) ya que presentaba un cuadro de hipertensión de larga evolución y el tratamiento no farmacológico dependería del tiempo de evolución y rehabilitación clínica.

- Fármacos trombolíticos: Trombolisis con alteplasa (rt-PA) intravenosa; es un tratamiento seguro y eficaz para mejorar la supervivencia y funcionalidad en pacientes.
- Fármacos antiagregantes plaquetarios y anticoagulantes: se administra aspirina (ácido acetilsalicílico, un fármaco antiagregante plaquetario) tan pronto como la persona ingresa en el hospital. Los antiagregantes plaquetarios hacen menos probable que las plaquetas se agrupen y formen coágulos.
- Warfarina o acenocumarina

## FUENTES DE INFORMACIÓN

- Porth fisiopatología (alteraciones de la salud conceptos básicos) – 9ª edición – Sheila Grossman / Carol Mattson Porth
- E, Hall, (2016). Guyton y Hall, Tratado de Fisiología Medica, 13ª edición. Elsevier, Barcelona; España.
- E. Díez Tejedor (2001). Clasificación de las enfermedades cerebrovasculares. Sociedad Iberoamericana de Enfermedades Cerebrovasculares; Unidad de Ictus. Servicio de Neurología. Hospital Universitario La Paz. Universidad Autónoma de Madrid. Recuperado de [http://www.sld.cu/galerias/pdf/sitios/rehabilitacion-logo/clasificacion\\_ave.pdf](http://www.sld.cu/galerias/pdf/sitios/rehabilitacion-logo/clasificacion_ave.pdf)
- Snell (S.F). Neuroanatomía clínica. Editorial Medica Panamericana. 6ª edición.
- Dr. J. F, Alba (2011). Evento vascular cerebral isquémico: hallazgos tomográficos en el Hospital General de México. Servicio de Radiología e Imagen del Hospital General de México. Recuperado de <https://www.medigraphic.com/pdfs/anaradmex/arm-2011/arm113f.pdf>
- E, Giraldo (2018). Accidente cerebrovascular Isquemico. California University of Science and Medicine School of Medicine. Recuperado de <https://www.msmanuals.com/es-mx/hogar/enfermedades-cerebrales,-medulares-y-nerviosas/accidente-cerebrovascular-acv/accidente-cerebrovascular-isqu%C3%A9mico>
- A, GAVIRIA (2015). Guía de práctica clínica de diagnóstico, tratamiento y rehabilitación del episodio agudo del ataque cerebrovascular isquémico en población mayor de 18 años  
Guía No. 54. Recuperado de [http://gpc.minsalud.gov.co/gpc\\_sites/Repositorio/Conv\\_637/GPC\\_acv/GPC\\_ACV\\_Version\\_Final\\_Completa.pdf](http://gpc.minsalud.gov.co/gpc_sites/Repositorio/Conv_637/GPC_acv/GPC_ACV_Version_Final_Completa.pdf)
- GPC (S.F) Prevención secundaria, diagnóstico, tratamiento y vigilancia de la enfermedad vascular cerebral isquémica, guía de practica clínica. Recuperado de [http://www.cenetec.salud.gob.mx/descargas/gpc/CatalogoMaestro/102\\_GPC\\_Enfermedad\\_VascularIsquemica/SS\\_102\\_08\\_GRR.pdf](http://www.cenetec.salud.gob.mx/descargas/gpc/CatalogoMaestro/102_GPC_Enfermedad_VascularIsquemica/SS_102_08_GRR.pdf)
- S.A (S.F) ACCIDENTE CEREBROVASCULAR ISQUÉMICO. Recuperado de <http://himfg.com.mx/descargas/documentos/planeacion/guiasclinicasHIM/AccidenteCerebrovascularIsquemico.pdf>
- B,Taboada (2009) Guía de práctica clínica para el tratamiento de la enfermedad cerebrovascular MediSur, vol. 7, núm. 1, pp. 262-269 Universidad de Ciencias Médicas de Cienfuegos Cienfuegos, Cuba. Recuperado de <https://www.redalyc.org/articulo.oa?id=180020082042>
- IMSS (2017) Diagnóstico y tratamiento temprano de la enfermedad vascular cerebral isquémica en el segundo y tercer nivel de atención. Recuperado de <http://www.imss.gob.mx/sites/all/statics/guiasclinicas/102GER.pdf>
- M, Muñoz (S.F) Enfermedad cerebrovascular. Recuperado de <https://www.acnweb.org/guia/g1c12i.pdf>

S.A (S.F) Tratamiento trombolítico con rtPA. Recuperado de <http://www.ics-aragon.com/cursos/enfermo-critico/13/Tratamiento%20trombol%C3%ADtico%20con%20rtPA.pdf>