



UNIVERSIDAD DEL SURESTE

ESCUELA DE MEDICINA



CASO CLINICO ANGINA INESTABLE

EQUIPO 1

Dr. Rodrigo Pacheco Ballinas

“4to” semestre grupo “B”

Terapéutica farmacológica

Nymssi Michelle Gonzales Requena



HISTORIA CLINICA

No. DE EXPEDIENTE: 1219
FICHA DE IDENTIFICACION

Nombre: María Mercedes Pérez

Edad: 60 años

Escolaridad: universidad

Domicilio: El Cedro s/n

No. de Seguro Popular: S/N

Fecha de ingreso: 08/06/2020

Sexo: femenino **Estado Civil:** Viuda

Tipo sanguíneo: O+

Localidad: Comitán de Domínguez



INTERROGATORIO

ANTECEDENTES

A). - Hereditarios Familiares

Padre fallecido a causa de infarto agudo al miocardio, diagnosticado con diabetes e hipertensión con un mal control, madre fallecida a causa de un cáncer de mama, obesa con datos de diabetes. Hermano obeso e hipertenso diagnosticado con angina estable.

B). - Personales No Patológicos



Originaria de Comitán de Domínguez Chiapas, residente de esta localidad habita en casa propia cuenta con 2 habitaciones habitada por dos personas, piso de cemento, con paredes de block, techo de cemento, cuenta con agua potable drenaje y luz, zoonosis negativa, con hábitos higiénicos adecuados, alimentación inadecuada, cambio de ropa diario.

C). - Personales Patológicos

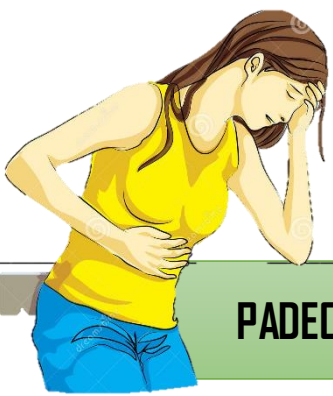Revisión de rutina 01 de mayo del 2015

Niega hospitalizaciones, alergias, niega enfermedades propias de la infancia.

A la exploración física presentaba un peso de 69 kg. para una altura de 1.59m. y una circunferencia de cintura de 108 cm. Perfil de lípidos HDL= 39 mg/dl, LDL= 145 mg/dl. Glucosa en ayunas de 280 mg/dl. Su tensión arterial estaba por encima de los valores aconsejados (160/95 mm hg)

Se diagnostica con diabetes mellitus tipo II, se estabiliza con insulina de acción intermedia. Se le recomiendan cambios en el estilo de vida, adecuación de la dieta y actividad física de acuerdo a su edad, tratamiento farmacológico metformina de liberación regular 500mg/ día.

Mal manejo del tratamiento



PADECIMIENTO ACTUAL

Fecha de Ingreso

08 de junio del 2020

Principales Síntomas de iniciación

Historia de dolor precordial y disnea de 4 días de evolución. Destacaban entre sus antecedentes los siguientes factores de riesgo coronario: edad, hipertensión arterial sistémica y tabaquismo de 2 (10 cigarrillos por día) años de evolución.

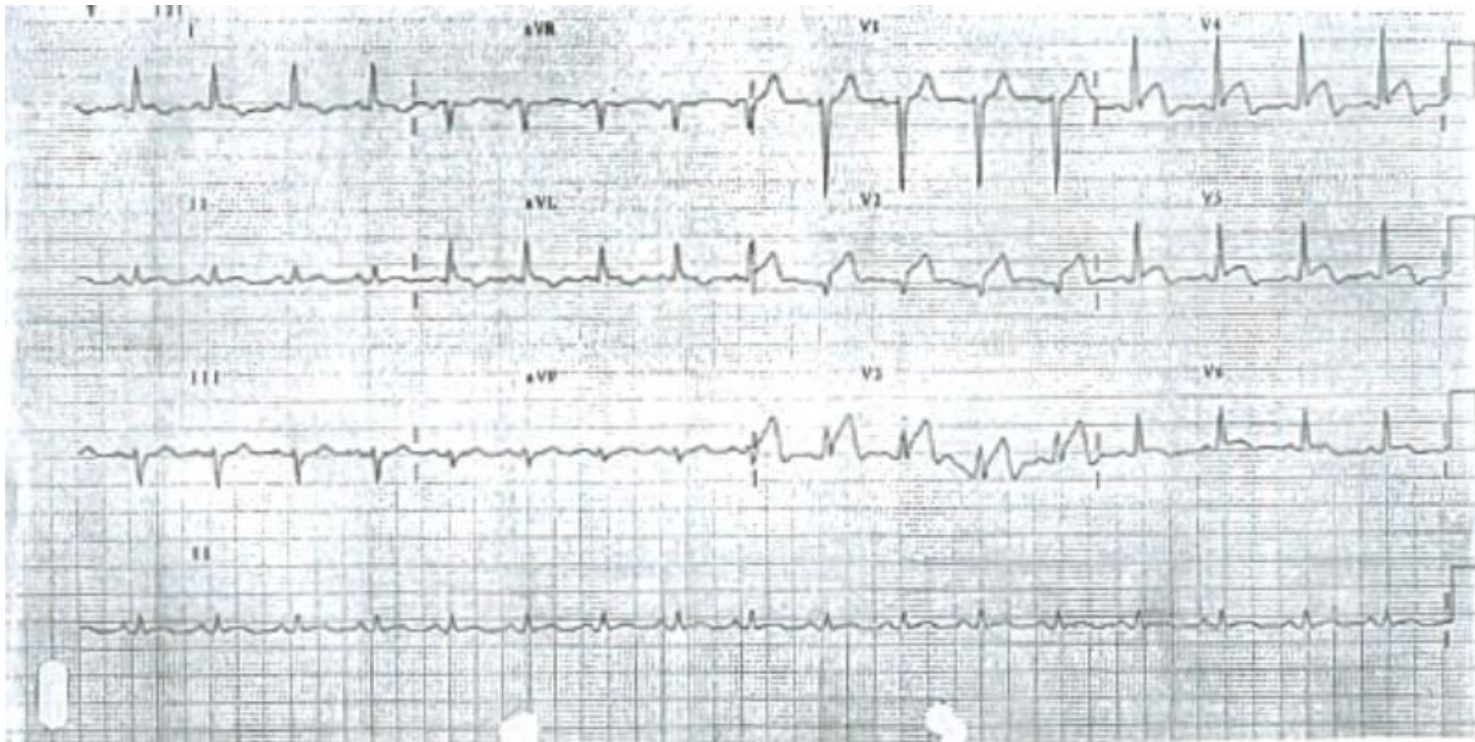


Exploración física

SIGNOS VITALES

FC: 80 lpm FR: 20 rpm TA: 150/70 mm Hg T°: 37°

A su ingreso se encontraba asintomático, con signos vitales estables y un electrocardiograma que mostraba una elevación del punto J y segmento ST de V2 a V5, con una CPK-MB en 9.88 y una Troponina I en 1.3 ng/ml.



DIAGNOSTICO

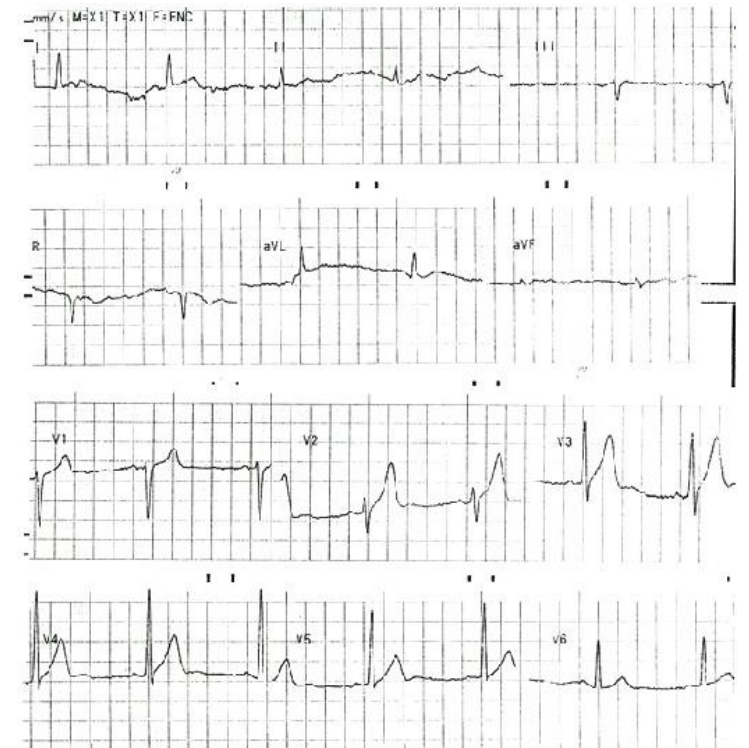
Cuadro de angina inestable con infarto agudo del miocardio de más de 12 horas de evolución

TRATAMIENTO

Ingresándose a cuidados intensivos con nitroglicerina intravenosa 5-200mcg/min, heparina no fraccionada 5000 u/IV, lovastatina 20mg/ dia, aspirina 500mg/4-6 hrs y atenolol 100mg/ dia.

Evolución

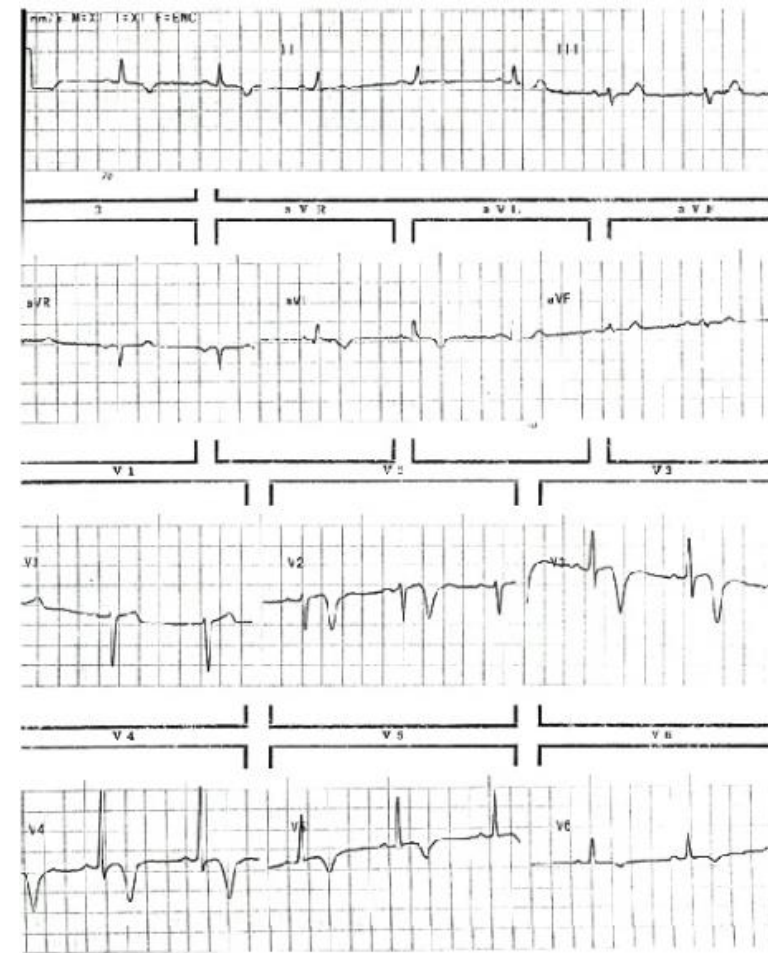
Su evolución fue satisfactoria, con controles enzimáticos normales y el electrocardiograma normalizó los cambios iniciales sin evidenciarse necrosis miocárdica desde el punto de vista electrocardiográfico.



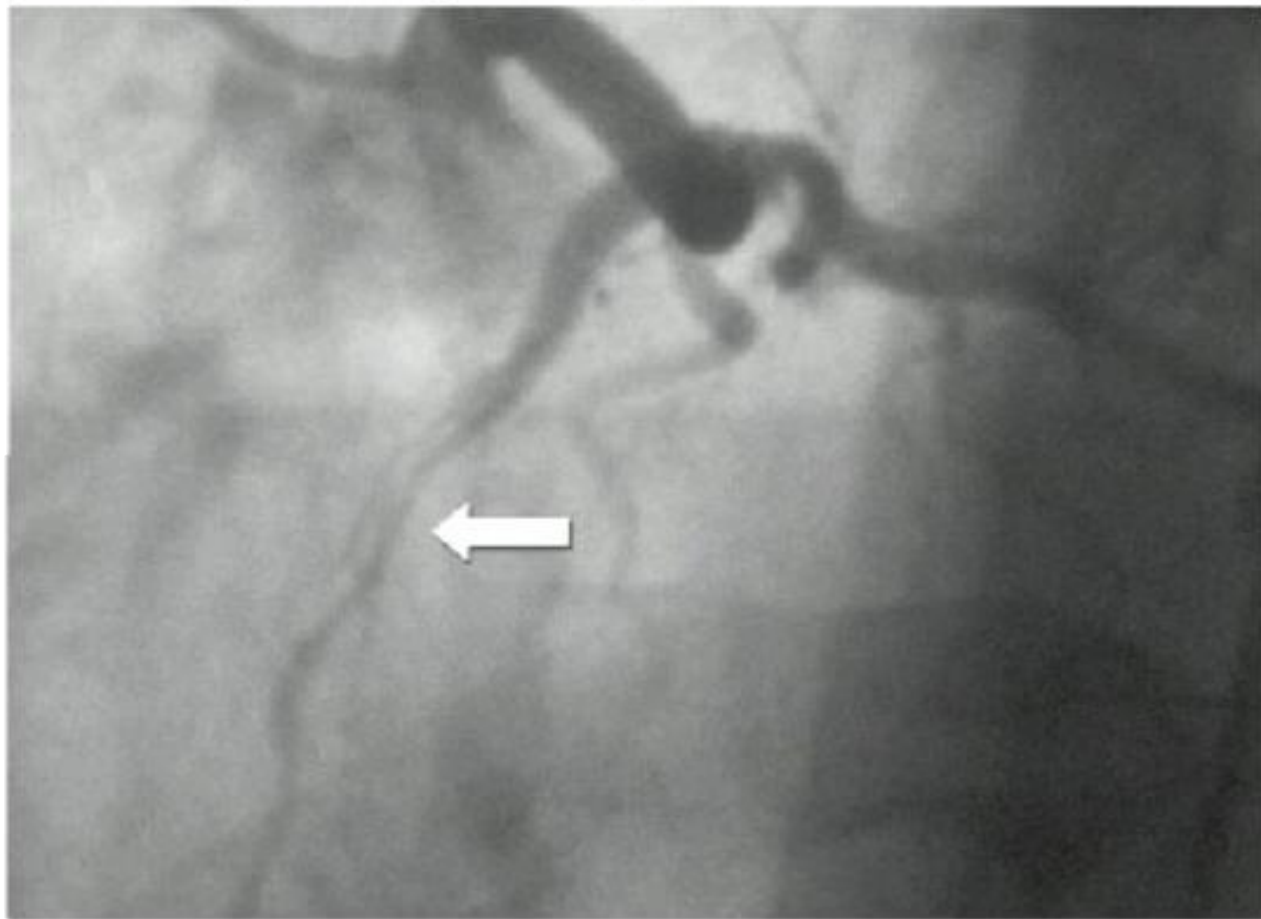
Complicación

Dos días después presenta cuadro de dolor torácico atípico y nuevo electrocardiograma muestra inversión significativa de las ondas T, sugestivas de ischemia subepicárdica en toda la cara anterior con extensión lateral alta por lo que de nuevo se pasa a cuidados intensivos con heparina y nitroglicerina intravenosa. Los marcadores séricos de necrosis miocárdica (Troponina I, CPK-MB) fueron negativos, se deriva para la realización de coronariografía urgente.

Electrocardiograma muestra inversión importante de la onda T sugestiva de ischemia subepicardica anterior extensa



. Fenómeno ordeñamiento por puente miocárdico. Se observa obstrucción severa en sístole, de la arteria descendente anterior después de la primera septal.



Se modificó el tratamiento, suspendiéndose los nitratos, heparina, y se prescribe verapamilo 80 mg vo cada 8 horas y aspirina 100 mg al día, en tratamiento médico con posibilidad de referirse a revascularización miocárdica en caso de recurrencia clínica.

REFERENCIAS

Flores, J. (2014). Farmacología humana. Elsevier. 6ta edición. España

Grossman, S., & Porth, C. M. (2014). *Port Fisiopatología: Alteraciones de la salud. Conceptos básicos / Sheila Grossman y Carol Mattson Porth* (9a. ed. --.). Barcelona: Wolters Kluwer.