



Universidad del Sureste
Escuela de Medicina

US FAST ABDOMINAL

Docente: Dr. Gerardo Cancino Gordillo

Materia: Imagenología

Alumno: Lara Vega Ismael

Semestre 4to Grupo A

13/06/2020

US FAST ABDOMINAL

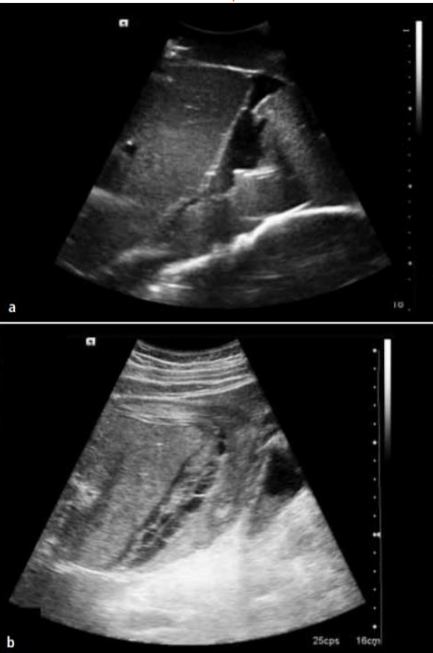
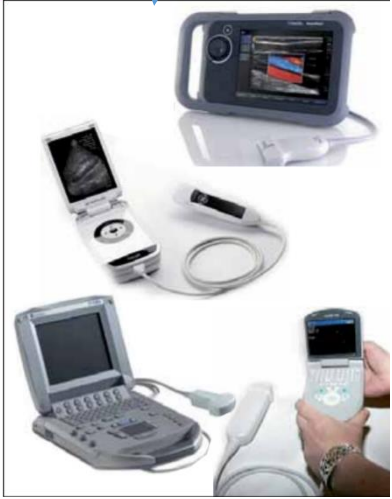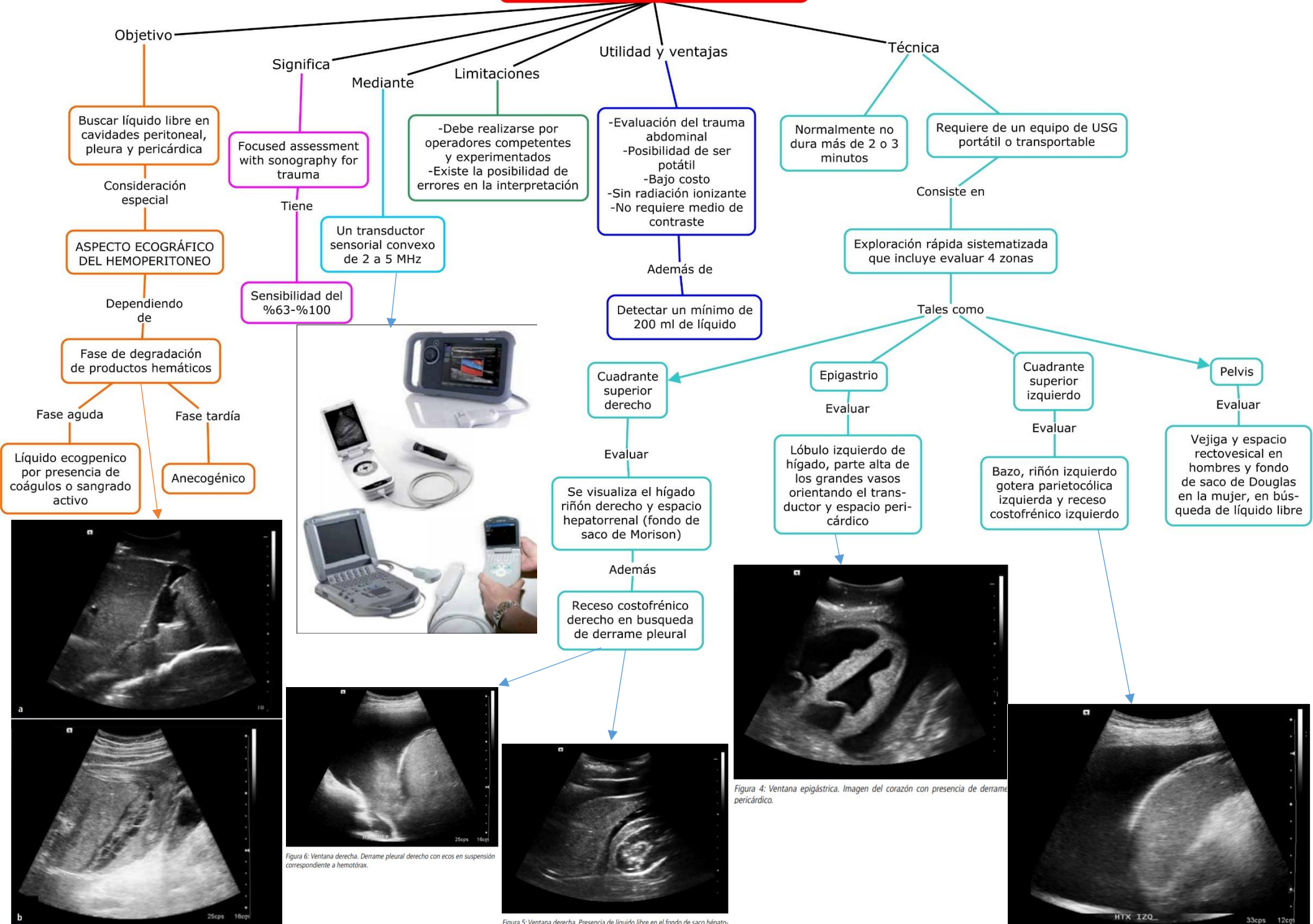


Figura 2: Diferentes aspectos de hemoperitoneo en ecografía.
 Figura 2a. Aspecto anecogénico en fase tardía.
 Figura 2b. Especto ecogénico por presencia de coágulos en sangrado activo.

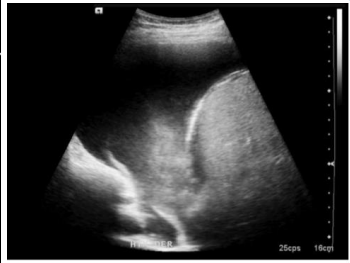

Figura 6: Ventana derecha. Derrame pleural derecho con ecos en suspensión correspondiente a hemotórax.

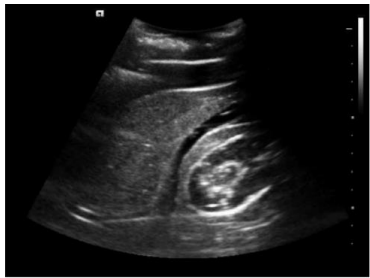


Figura 5: Ventana derecha. Presencia de líquido libre en el fondo de saco hepato-renal (Morison).

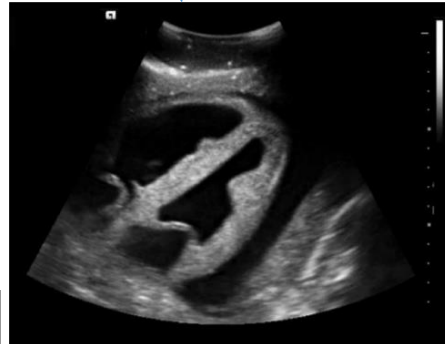

Figura 4: Ventana epigástrica. Imagen del corazón con presencia de derrame pericárdico.

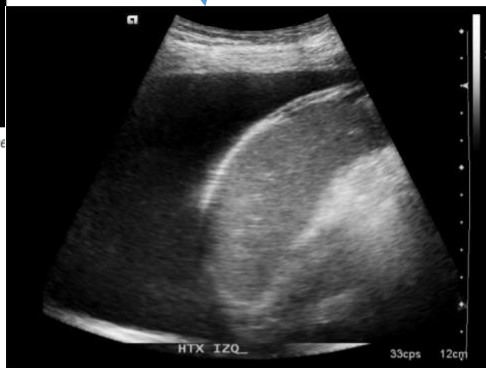

Figura 7: Ventana izquierda. Derrame pleural izquierdo. También se observa el bazo homogéneo sin líquido libre en su entorno.

Bibliografía

Dinamarca, V. (2013). Ecografía abdominal dedicada al trauma (FAST). *Revista médica Clínica Condes*, 63-67.

Garita Hernández, N., & Guitiérrez Naranjo, M. (2015). US FAST. *Revista médica de Costa Rica y Centroamérica LXXII*, 65-68.