



**Universidad del Sureste**  
**Escuela de Medicina**

**MAPA MENTAL DE USG FAST ABDOMINAL**

---

**DOCENTE: Dr. Gerardo Cancino Gordillo**

**ALUMNAS:**

**Diana Laura Abarca Aguilar #1**

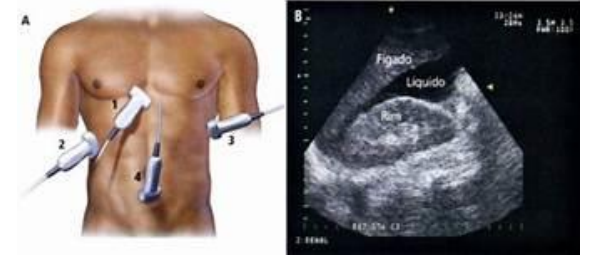**MATERIA: Imagenología**

**CARRERA: MEDICINA HUMANA**

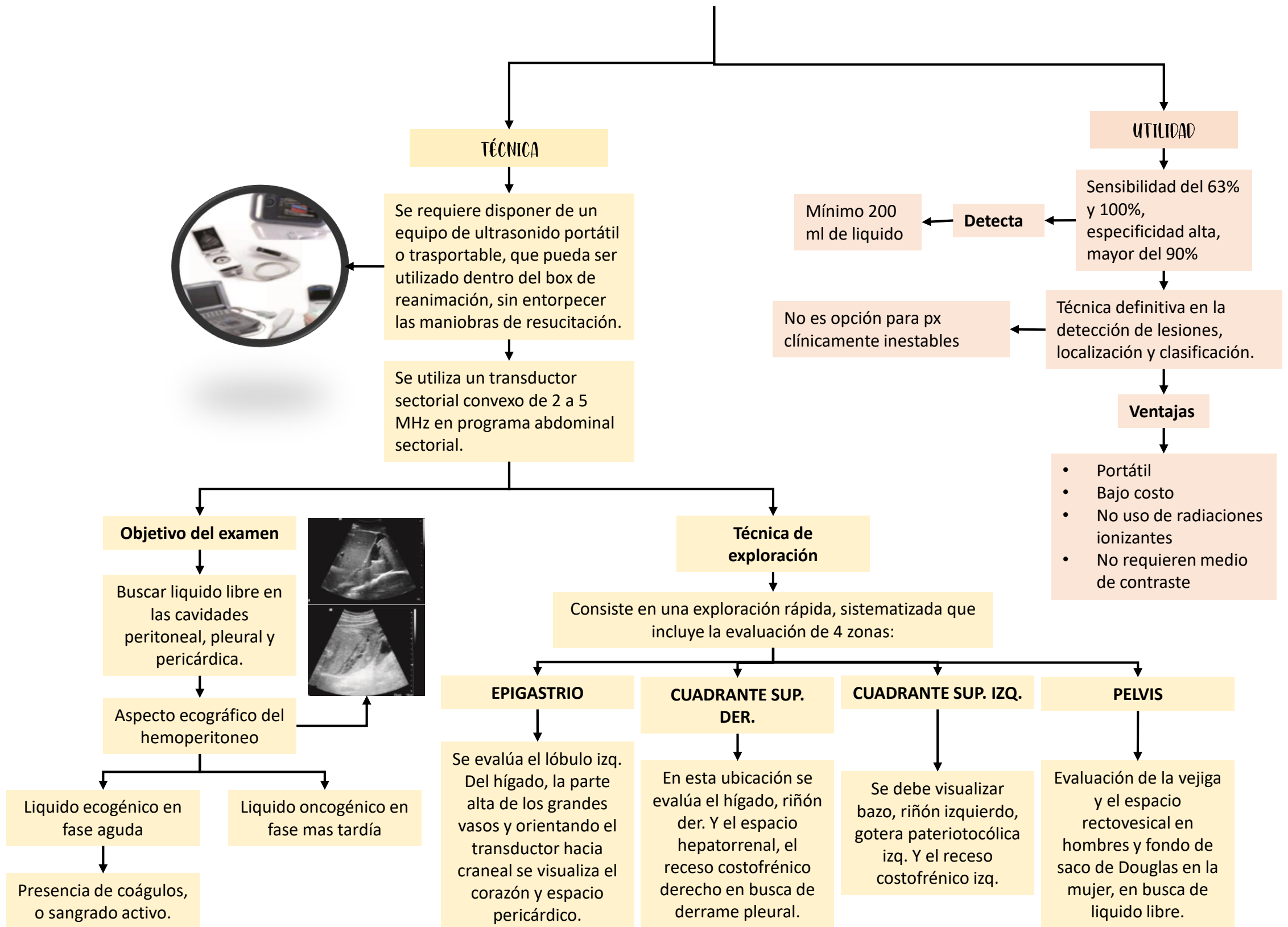
**SEMESTRE: 4 "A"**

**FECHA: 10 de Junio del 2020**  
**Comitán de Domínguez, Chiapas**

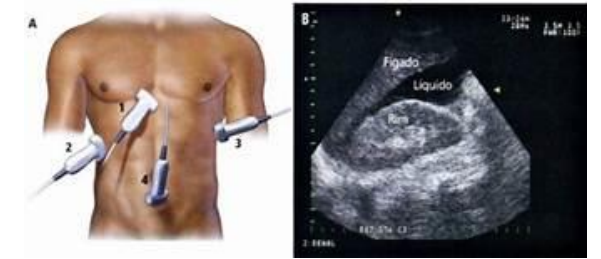# USG FAST ABDOMINAL



La ecografía abdominal focalizada para trauma abdominal o ecografía FAST es una herramienta accesible, portátil, no invasiva y confiable para el diagnóstico de la presencia o ausencia de líquido en el abdomen.



# USG FAST ABDOMINAL



La ecografía abdominal focalizada para trauma abdominal o ecografía FAST es una herramienta accesible, portátil, no invasiva y confiable para el diagnóstico de la presencia o ausencia de líquido en el abdomen.

## LIMITACIONES

Personal capacitado

No es un método fiable para para excluir la lesión de víscera hueca

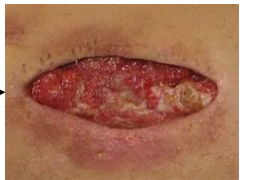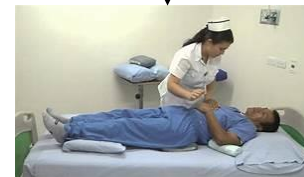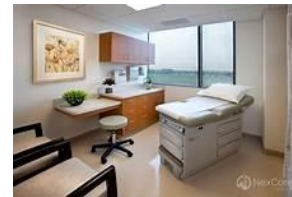No puede ser usado para lesiones de órganos solidos

Limitaciones en la realización del examen en condiciones subóptimas

Accesos ecográficos limitados:

- Ropa
- Tubos
- Heridas
- Enfisema pulmonar
- Obesidad

- Luz
- Maniobridad del px



**BIBLIOGRAFÍA:**

ECOGRAFÍA ABDOMINAL DEDICADA AL TRAUMA (FAST).

FOCUSED ABDOMINAL SONOGRAPHY FOR TRAUMA (FAST).

DR. VÍCTOR DINAMARCA O. (1). Departamento de Diagnóstico por Imágenes. Radiología de Urgencia. Clínica Las Condes.