



**Universidad del Sureste
Escuela de Medicina**

Caso Clínico “Angina inestable”

Farmacología

Docente: Rodrigo Pacheco Ballinas

Integrante:

Alan de Jesús Morales Domínguez

Valente Trujillo Sandoval

Dania Escobedo Castillo

Raymundo López Santiago

Semestre: 4º “A”

HISTORIA CLINICA

1.- IDENTIFICACION

Nombre: Josefina del Rosario Cruz Méndez

Edad: 53 Años **Sexo:** Femenino **Estado Civil:** Viuda

Domicilio: Boulevard Belisario Domínguez Norte #7, Barrio de Candelaria. **Localidad:** Comitán de Domínguez, Chiapas.

No. de Seguro Popular: 16-10-10-4117-2

INTERROGATORIO

II.- ANTECEDENTES

A). - Hereditarios Familiares

Madre Finada a los 53 años conocida diabética diagnosticada mal tratado, padre finado a los 42 conocido diabético he hipertenso, fallecido de infarto fulminante.

B). - Personales No Patológicos

Originaria de Comitán y residente de esta localidad, habita en casa propia, cuenta con 3 habitaciones, paredes de cemento, techo de lámina, cocina con leña, cuenta con drenaje y agua potable, servicio de luz eléctrica, cuenta 2 mascotas, un gato y un perro.

C). - Personales Patológicos

Paciente refiere hipertensión grado III hace 6 años, diabetes mellitus mal tratada diagnosticada hace 8 años, recién infarto agudo al miocardio a los 50 años, antecedentes de hiperestercolemia, niega alergias.

Toxicomanías: Tabaquismo de 20 años de evolución, alcoholismo esporádico, si apego a sustancias nocivas (Drogas), lo demás sin relevancia para el caso.

D). - Antecedentes GyO

Gesta 4, para 2, cesaría 1, aborto 1, menarca a los 11 años, fecha de ultima menstruación a los 47 años de edad, cursa actualmente por el climaterio, sin tratamiento hormonal agregado.

II.- PADECIMIENTO ACTUAL

A). - Fecha de Iniciación

Ingreso por urgencias el día 7/06/2020

B).-Motivo de consulta:

Paciente acude al área de urgencias, en guardia en turno a las 0025 traída por ambulancia, después de haber referido por el familiar dolor precordial de tipo aplastante, diaforesis, sensación inminente de muerte, palidez de tegumento ++, secundario a discusión con su hija.

C). - Principales Síntomas de iniciación

Dolor precordial, sensación inminente de muerte

D). - Evolución

En observación

NOMBRE Josefina del Rosario Cruz Méndez

EXPLORACIÓN FÍSICA

PESO: 52kg **TALLA:** 1.60m **FC:** 89plm **P:** 89plm **FR:** 25rpm

Temperatura: 36.2°C **T/A:** 90/60mmHg **Sat.O2:** 88 de saturación

A). - Inspección General:

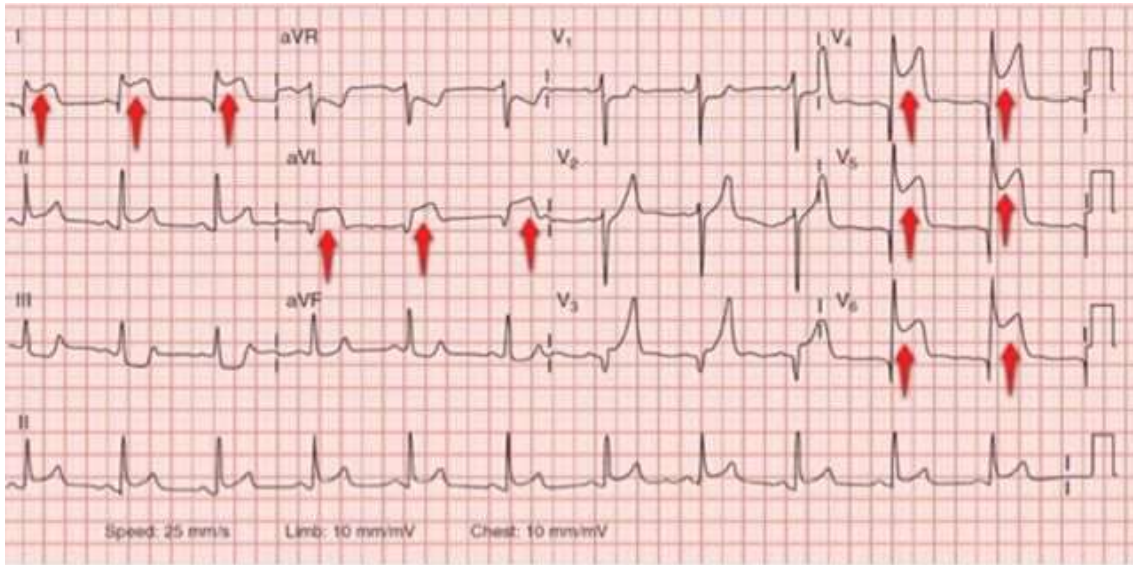
Consciente y orientada en sus 3 esferas, mucosas mal hidratadas, con palidez de tegumentos.

DIAGNOSTICOS:

Probable síndrome isquémico coronario agudo, secundario a angina inestable

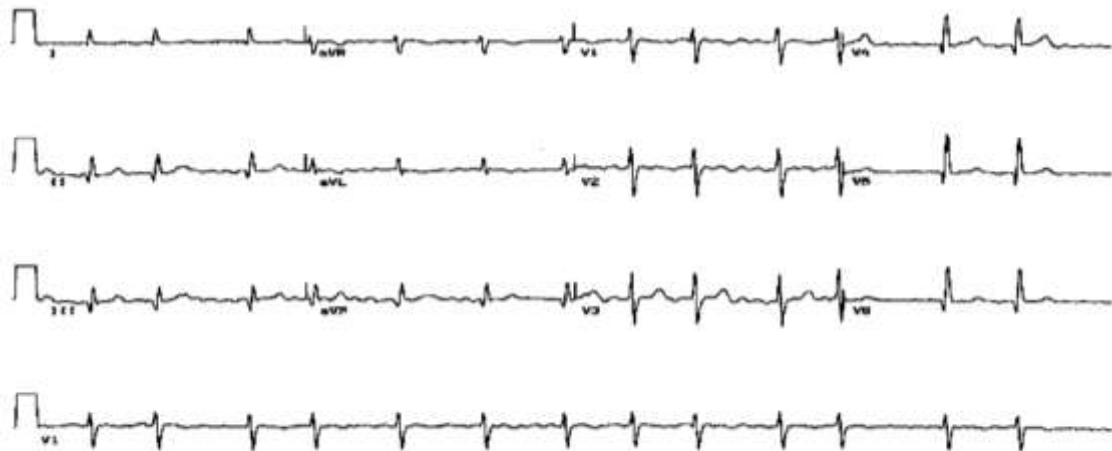Manejo:

A la llegada de la paciente, se realiza el algoritmo de urgencias, toma de Signos vitales, instalación de vía periférica, toma e interpretación de EKG en los primeros 10 minutos.



A lo cual el electrocardiograma demuestra un Sx isquémico coronario con elevación del St, a lo que se logra observar una Q patológica sobre las derivaciones V2 y V5, secundario al antecedente de infarto agudo al miocardio.

Por lo cual se comienza tratamiento con ANOM, comenzamos con antiagregantes (ASA) bajo a dosis de 1 gramo a dosis respuesta. Sin aplicación de Nitroglicerina por contraindicaciones de Hipotensión arterial (-90mmHg) con oxígeno a 2 L/Min en puntas nasales en dosis terapéuticas. Se administra primera dosis de morfina para aliviar dolor precordial en espera de acción farmacológica. Se realiza segunda toma de EKG, a lo que se encuentra un proceso restablecido únicamente acompañado de Q patológica.



Por lo cual, la paciente se pasa a piso, para su atención.

Se solicitan:

Qx Sanguinea, Bh, PCR.

Se indican:

Estatinas de alta eficacia (Atorvastatina VO 80 mg/ día).

Antiagregantes (Aspirina Protec) dosis de esfuerzo 160-325mg/Día/Vía oral

B-Bloqueadores (Metroprolol 100-300 mg/12hrs/Vía oral)

IECAS (Enalapril 10-40mg/Día)

Y tratamiento para comorbilidades.

Cambios terapéuticos en el estilo de vida.

Clasificación de la Angina

Angina inestable con elevación del segmento ST.

Análisis del equipo:

Concluimos como equipo, que los factores hormonales en las mujeres antes del climaterio favorecen la protección de enfermedades cardiovasculares como el IAM y la angina de pecho, y en este caso la paciente se encuentra en climaterio, donde la pérdida hormonal es marcada, y como platicábamos, es importante conocer que el tabaquismo, obesidad y los malos hábitos nos conducen a posibles patologías, por ello, cuidar el estilo de vida es importante. Además de la hipertensión arterial grado III, y el reciente IAM fueron las etiologías de la angina inestable presente en la paciente, por eso el tratamiento para comorbilidades.

REFERENCIAS BIBLIOGRÁFICAS

Aristil Chéry , P. M. (2013). *Manual de farmacología básica y clínica* . México, D.F : Mc Graw Hill .