



Universidad del Sureste
Escuela de Medicina

Caso clínico

Materia: Terapéutica farmacológica

Docente: Rodrigo Pacheco Ballinas

Integrantes:

Ángel José Ventura Trejo

Karla Guadalupe Alvarado López

María del Pilar Álvarez Sánchez

Tarsis Andrea Guillen Narváez

Semestre: 4^o "A"

Caso clínico angina estable.

Paciente masculino 46 años, ingresa a consulta externa y nos menciona que se encuentra preocupado ya que días antes presentaba dificultad respiratoria con un dolor opresivo en el pecho el cual tenía irradiación al realizar esfuerzos físicos como salir a pasear a su perro, pero este disminuía al reposo, por lo que no le había prestado tanto interés pero ayer al encontrarse acostado viendo la televisión la dificultad respiratoria y el dolor opresivo comenzó de una manera más intensa y después de 20 minutos este cesó.

En cuanto a sus antecedentes refiere tabaquismo desde hace más de 11 años, alcoholismo, hipertensión no controlada, obesidad tipo II, diabetes, sedentarismo, dieta alta en grasas, ambos padres sufren de hipertensión.

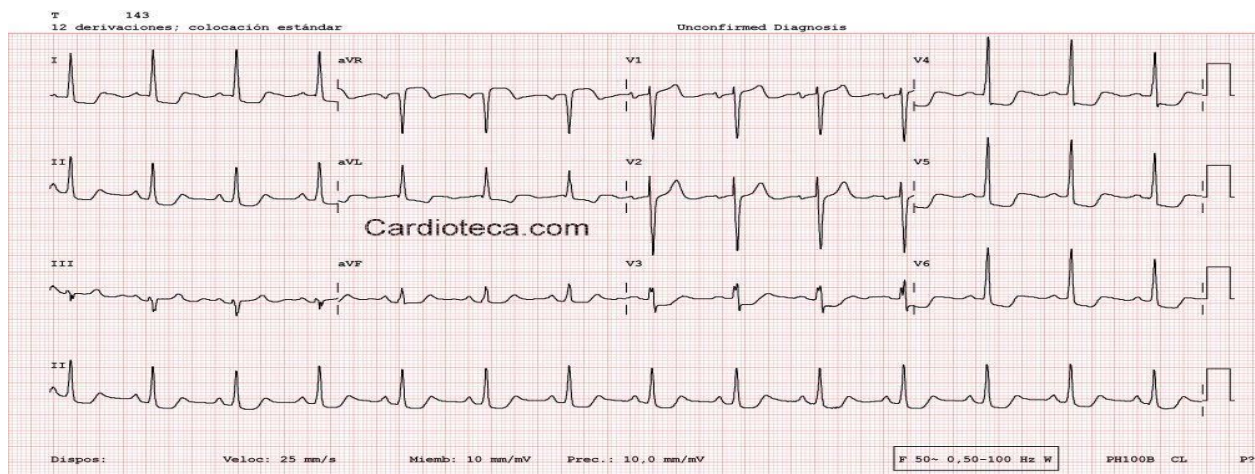
Estatura de 1.71, 96 kg, T.A 144/95 mmHg, FC: 78 lpm, FR: 21rpm, Temperatura de 36.8°C, SaO₂: 94%,

Se le solicita estudios de laboratorio, al igual que un electrocardiograma, índice tobillo brazo, se le solicita realizar una prueba de esfuerzo

Los resultados obtenidos de relevancia:

Perfil de lípidos: HDL: 30 mmol/dl y LDL: 189 mmol/dl

Electrocardiograma:



Se le diagnostica una angina estable, por lo que decidimos comenzar a tratarla con nitroglicerina, B-bloqueadores, IECAS, nitratos, antiagregantes, estatinas de alta eficacia, al mismo tiempo que tratamos la hipertensión. En cuanto a sus recomendaciones, le comunicamos de la importancia de los cambios de estilo de vida y control de la hipertensión, recalando en su dieta, dejar el alcohol y tabaquismo, realizar ejercicio para bajar su peso

Bibliografía.

Gilman, G. &. (13a. edición). *Las bases farmacológicas de la terapéutica*. San Diego California: Mc Graw Hill.

Mitchel, P. (6a. edición). *Manual de farmacología. Básica y clínica*. Puebla: Mc Graw Hil.