

Universidad del Sureste

Escuela de Medicina

Nombre:

Erick Alexander Hernández López

Materia:

MEDICINA FORENSE

Tema:

Mapa Mental de DELITOS SEXUALES

Dra. Kikey Lara Martínez

Lugar y fecha

Comitán de Domínguez Chiapas a 05/06/2020.

Introducción:

La presente aportación se ref delitos sexuales, Desde el punto de vista puede ser una de las más graves manifestaciones de poder ejercer una persona en contra de la dignidad e integridad de otra. Para eso tenemos que entender la anatomía de los órganos sexuales masculinos, que van estar constituidos por los testículos, epidídimos, conductos deferentes, conductos eyaculadores, pene y estructuras accesorias como la próstata, glándulas accesorias, vesículas seminales y glándulas bulbouretrales. Los órganos sexuales femeninos aquí se clasifican en dos partes: los órganos genitales externos y los internos. En cuanto a los órganos sexuales externos, se puede encontrar la vulva, labios mayores, labios menores, el clítoris y el himen. Los órganos genitales internos involucran la vagina, el útero, las trompas de Falopio y los ovarios. En el aspecto médico legal es importa establecer si es himen íntegro o si hay un desgarró o ruptura. En el hombre es imprescindible examinar el glande en busca de edema o contusiones, el Frenillo en busca de rupturas recientes, el prepucio en busca de heridas, fisuras, edema y el surco balano prepucial en busca de edema, contusiones, elementos biológicos. En la mujer, es necesario que se coloque en posición ginecológica y se valoren las lesiones ubicándolas en el sentido de la carátula de un reloj. En la valoración física del ano, es preferible que el evaluado se coloque en posición de plegaria mahometana (genupectoral) y se valoren los pliegues radiados, si están borrados, parcialmente borrados o íntegros, si está dilatado, si el tono es normal o disminuido y si presenta heces en ámpula. Tenemos aspectos jurídicos tenemos elementos como: acceso carnal la cual se considera como la introducción completa o incompleta del miembro viril, sujeto activo persona que incurrieran en introducción de objetos, sujeto pasivo que es sometido a la penetración y utilización de medios violentos la cual se trata de la violencia física o moral que emplea el actor del delito para vencer la voluntad de la víctima. *La honestidad sexual es puesta en evidencia como factor determinante para la protección de la mujer, cuando se regula el rapto (Taylor navas, 2000)*




a. Hímenes típico

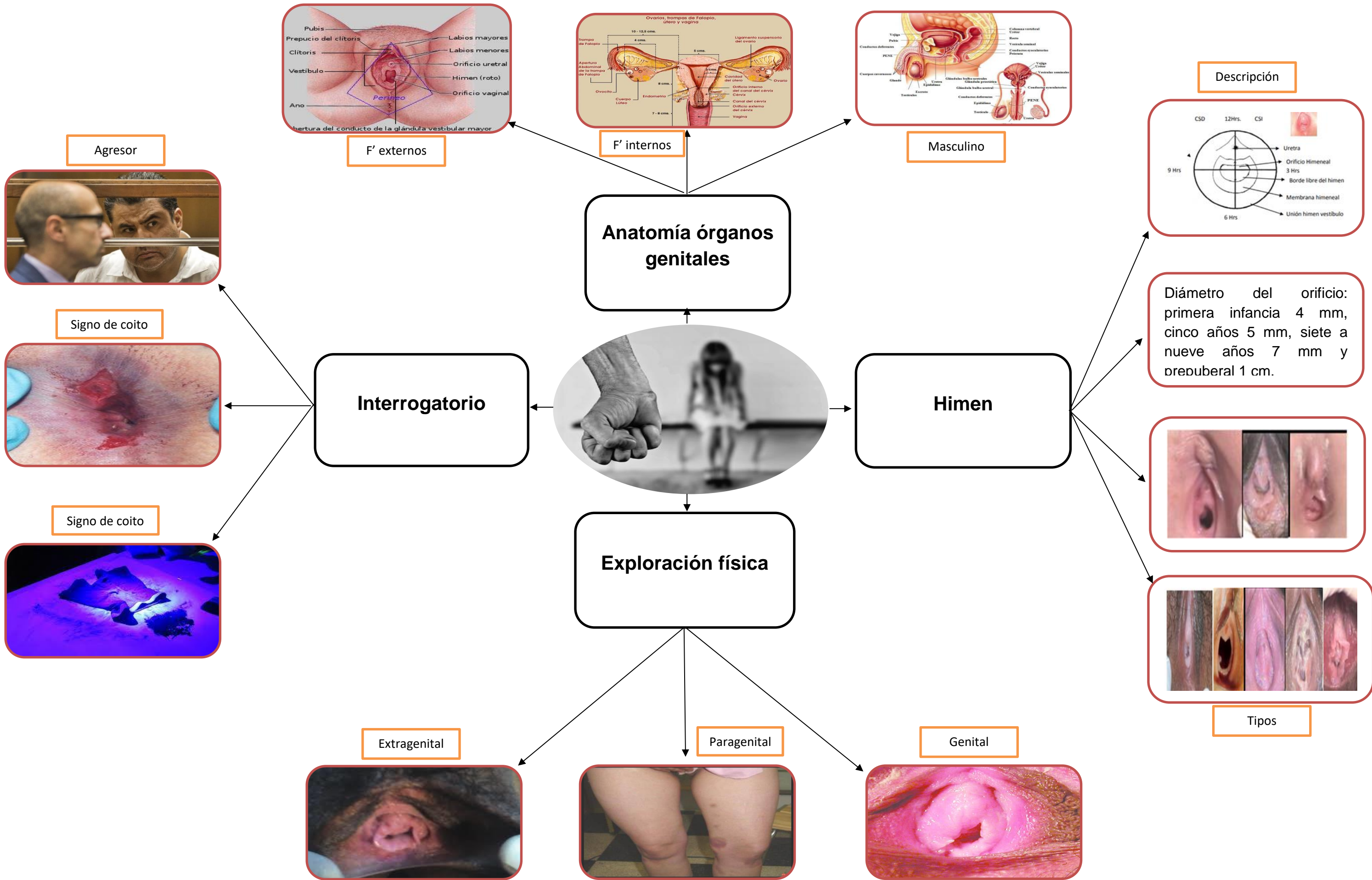
- Anular o circular. La membrana presenta un orificio central, el que puede ser un poco excéntrico. Los puntos débiles, serían cuatro, dos en cada lado y simétricos.
- Semilunar. La membrana muestra un orificio en forma de media luna.
- Labiado. Muestra un orificio vertical, con dos segmentos a la derecha e izquierda, que se unen por arriba y por abajo.

b. Hímenes atípicos

- Imperforado.
- Multiperforado o cribiforme.
- Hiperforado o en puente.
- Fimbriatus.
- Helicoidal.
- Coroliforme o en coliflor.

Auxiliares Médico Forense

Circunstancias:	Examen físico	Pruebas y colaboración
<p data-bbox="149 1296 1050 1360">-Lugar, fecha y hora, si puede reconocer al violador y demás detalles que pueden ayudar a aclarar el hecho.</p> 	<p data-bbox="1069 1296 2138 1441">-Genital: genitales externos, región anorectal y periné. -Paragenital: cara interna de muslos y nalgas. -Extragenital: resto del cuerpo.</p> 	<p data-bbox="2156 1296 2946 1578">-Temporal No debe aarse, bañarse, ni hacerse duchas vaginales. -No debe cambiarse de ropa. Tiene que acudir lo más pronto posible al médico legal, hospital o centro de salud estatal más cercano- -Debe ir a poner la denuncia al juzgado de su localidad.</p> 



Conclusión

Según los delitos sexuales, hay que abordar básicamente la valoración del área anal en los casos que tiene que ver con la atención de la víctima de delitos de violación sexual para eso tenemos que tener en cuenta que en el examen va a ver una valoración del ano básicamente que nos presenta en un indicio de la violación, entenderemos que el acto sexual es una situación que involucra la fuerza física o psicológicas para la agresión sexual a la que es sometida la víctima. El examen clínico, debe realizarse conservando la privacidad del paciente y en compañía siempre de un auxiliar. Si es un menor de edad puede ser acompañado por uno de sus padres. El examen debe ser voluntario y no traumático, no es posible obligar al paciente. En el caso de un menor con trastorno emocional que no permite el examen clínico, el peritaje debe ser suspendido y explicar al magistrado la dificultad técnica del examen. Descripción del himen o sus restos, consignando su forma, las características de los bordes, eventuales lesiones traumáticas recientes, erosiones, excoriaciones, desgarros descritos según los punteros del reloj. Tener en cuenta que el himen es un órgano muy importante en el examen médico legal, debiendo describir si está intacto o presenta lesiones antiguas cicatrizadas. Se debe considerar que en los desgarros himeneales sus bordes no cicatrizan juntándose, sino en forma separada. Además hay que considerar el himen complaciente cuyos bordes se distienden ampliamente y permiten el acto sexual sin dañarse y es de relativa frecuencia. Deberá consignarse los genitales de múltipara que solo poseen carúnculas mirtiformes o restos del himen, en lo posible deberán tomarse fotografías o video. Buscar muestras de alguna enfermedad de transmisión sexual como: sífilis, gonorrea, VIH, Herpes genital, VPH etc.

Bibliografía:

- González, J. G. (2009) Medicina Forense aplicaciones teóricas-prácticas. Manual Moderno.
- Manual de Medicina Legal para Juristas. (2016). Ortega S.R.L.
- Taylor Navas, L. (2000). Evolución legislativa de los delitos sexuales. Anuario de Derecho penal, 1-18.