



Universidad del Sureste

Medicina Humana

Mapas Mentales sobre Patología Ocular

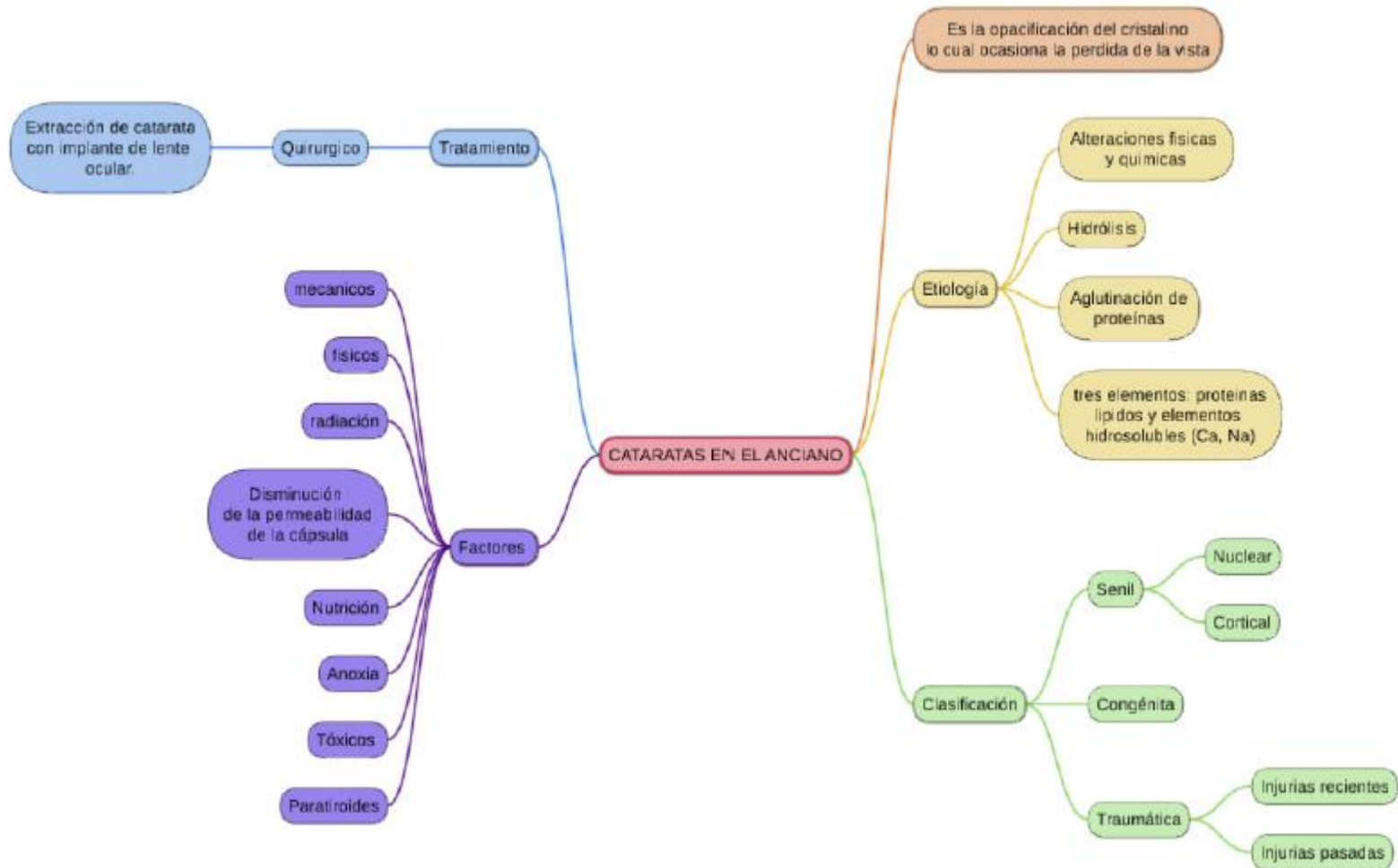
Ana Ingrid Gordillo Mollinedo

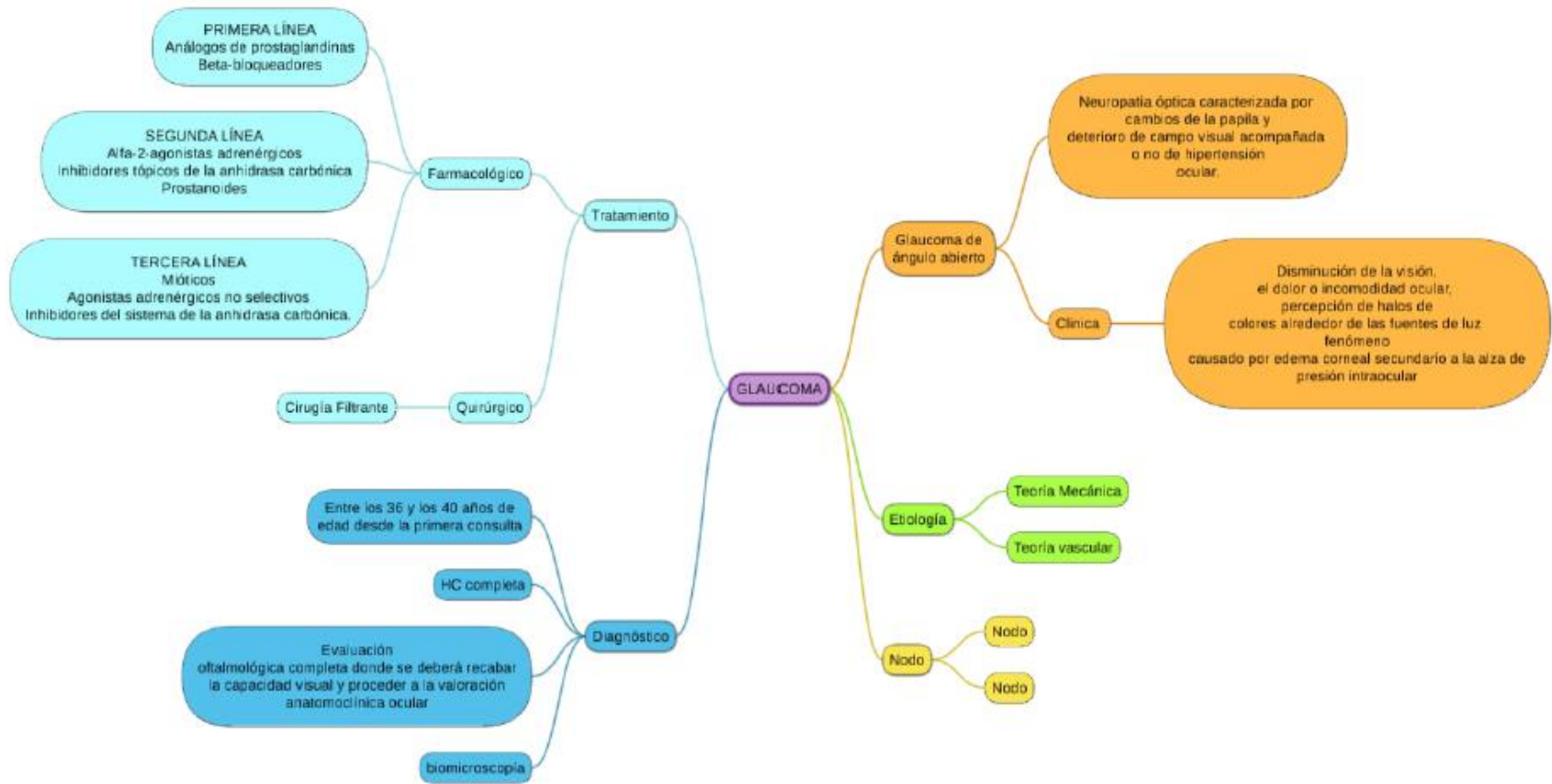
Nombre de la asignatura: Geriatría

Semestre y grupo: 6°B

Docente: Dr. Julliscer de Jesús Aguilar Indilí

Comitán de Domínguez, Chiapas a; 12 de junio de 2020.





GLAUCOMA

Tratamiento

Farmacológico

PRIMERA LÍNEA
Análogos de prostaglandinas
Beta-bloqueadores

SEGUNDA LÍNEA
Alfa-2-agonistas adrenérgicos
Inhibidores tópicos de la anhidrasa carbónica
Prostanoides

TERCERA LÍNEA
Mióticos
Agonistas adrenérgicos no selectivos
Inhibidores del sistema de la anhidrasa carbónica.

Quirúrgico

Cirugía Filtrante

Diagnóstico

Entre los 36 y los 40 años de edad desde la primera consulta

HC completa

Evaluación oftalmológica completa donde se deberá recabar la capacidad visual y proceder a la valoración anatomoclínica ocular

biomicroscopia

Etiología

Teoría Mecánica

Teoría vascular

Nodo

Nodo

Nodo

Glaucoma de ángulo abierto

Clinica

Neuropatía óptica caracterizada por cambios de la papila y deterioro de campo visual acompañada o no de hipertensión ocular.

Disminución de la visión, el dolor o incomodidad ocular, percepción de halos de colores alrededor de las fuentes de luz fenómeno causado por edema corneal secundario a la alza de presión intraocular

