



Universidad del Sureste

Escuela de Medicina

Presentan

José Lenin Quiñones López

6to semestre, grupo "B"

Docente:

DR Jullecer De Jesus Aguilar Indili

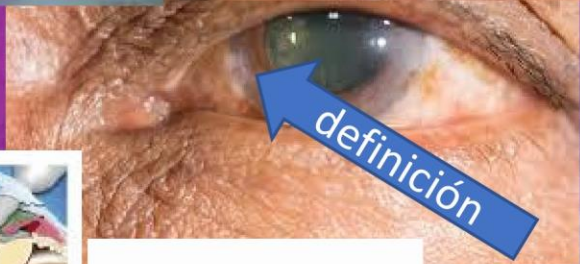
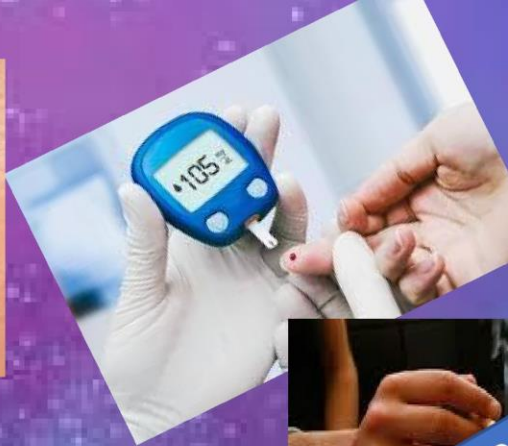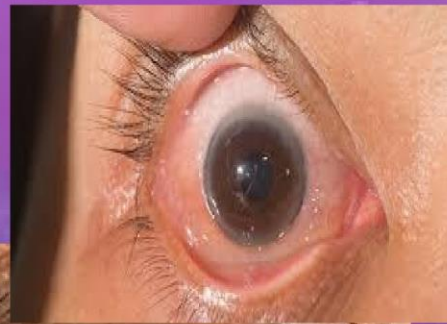Materia:

GERIATRIA

Comitán de Domínguez, Chiapas, 10/06/2020



Es la opacificación parcial o total del cristalino o la capsula de uno o ambos ojos que condiciona disminución de agudeza visual o ceguera



definición



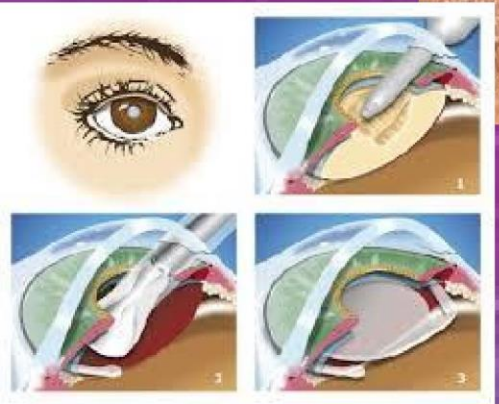
Fac. de riesgo



CATARATAS



tratamiento



diagnostico

clasificación

signos

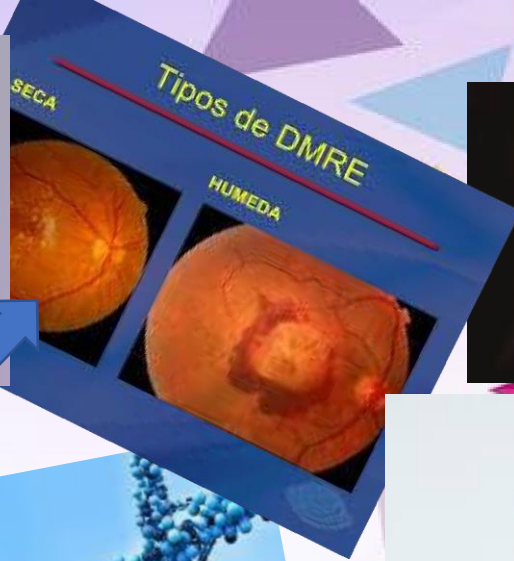
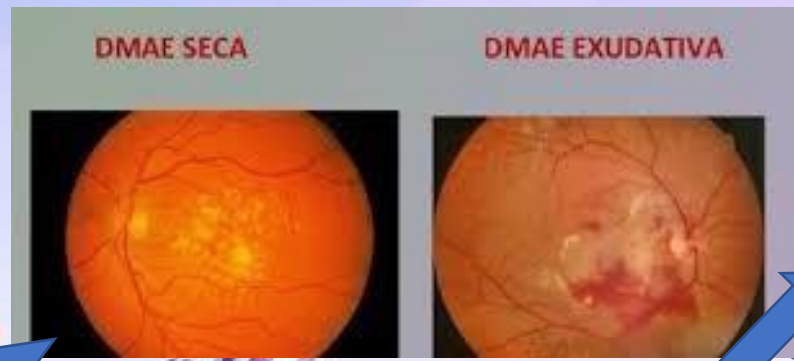


PRINCIPALES TIPOS DE CATARATA

 Catarata nuclear	 Catarata subcapsular posterior
 Catarata corticonuclear densa	 Catarata subcapsular anterior



ES UNA ENFERMEDAD DEGENERATIVA DE LA MÁCULA O ZONA CENTRAL DE LA RETINA Y DE MAYOR SENSIBILIDAD VISUAL.



definición

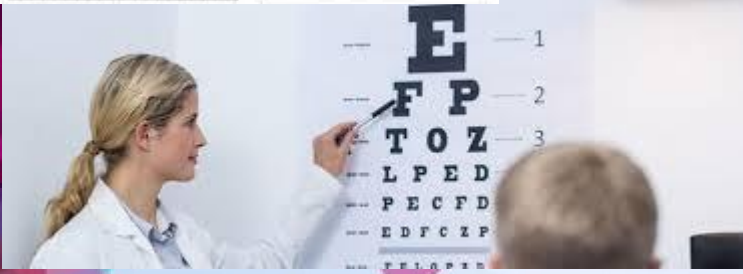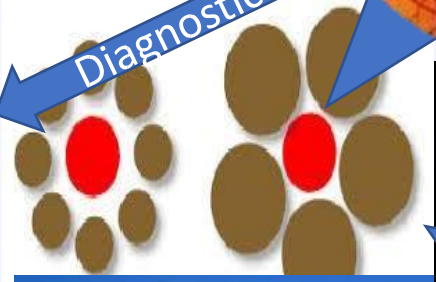
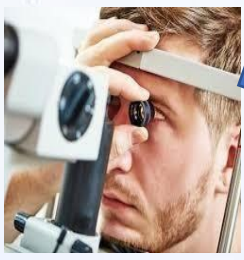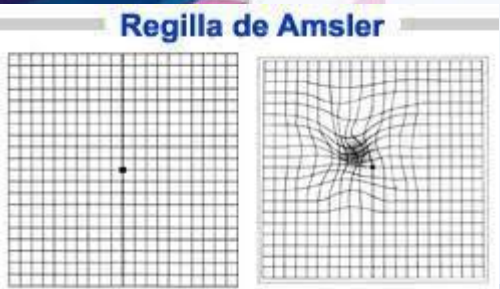
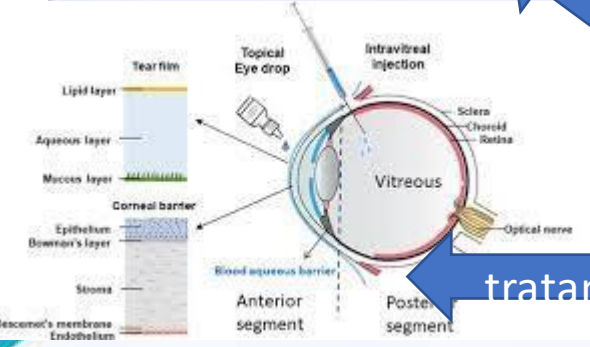
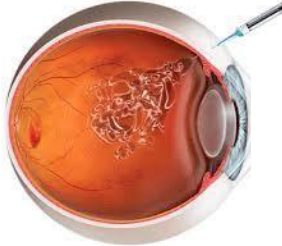tipos

tratamiento

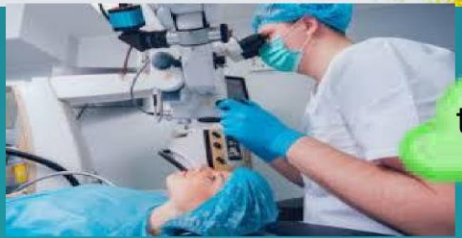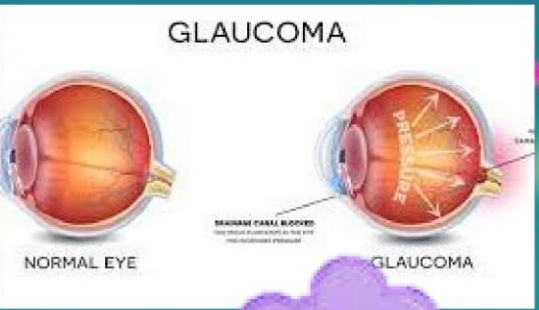
Fact de riesgo

Diagnostico

signos




es una enfermedad ocular que deteriora gradualmente la vista y puede ocasionar la pérdida repentina de la vista.



tratamiento

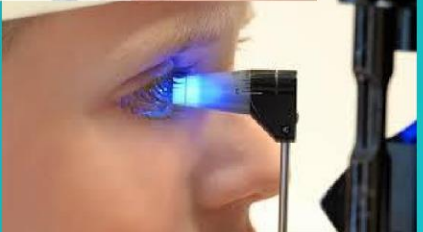
definición

Factores de riesgo



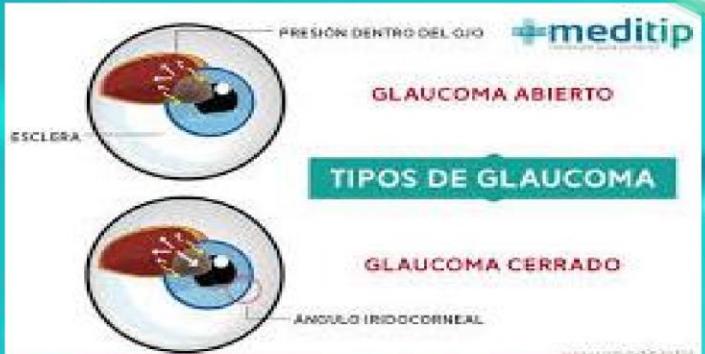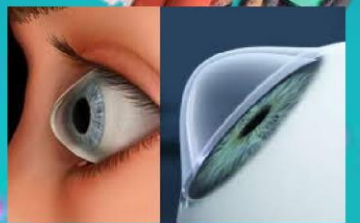
diagnostico

GLAUCOMA

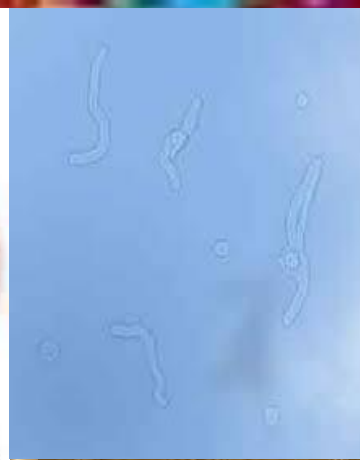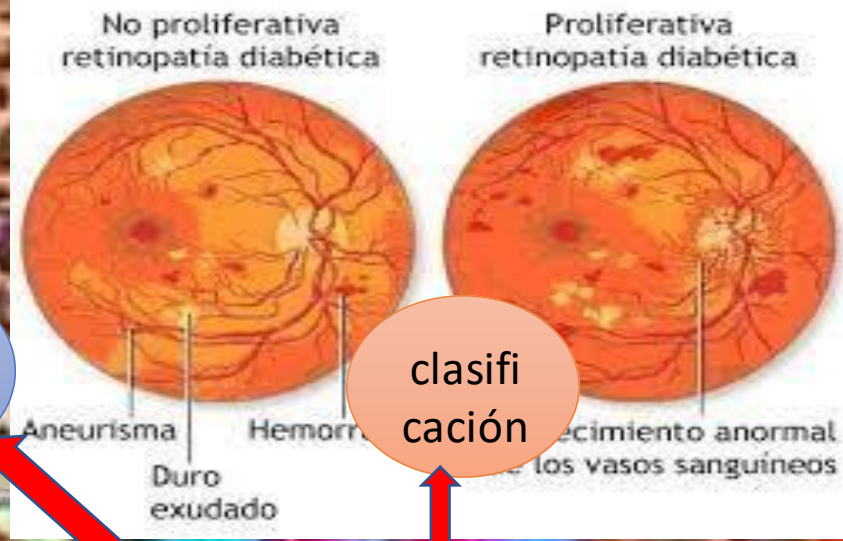


clasificación

signos



Es el resultado del daño en los vasos sanguíneos del tejido ubicado en la parte posterior del ojo (retina).



definición

clasificación

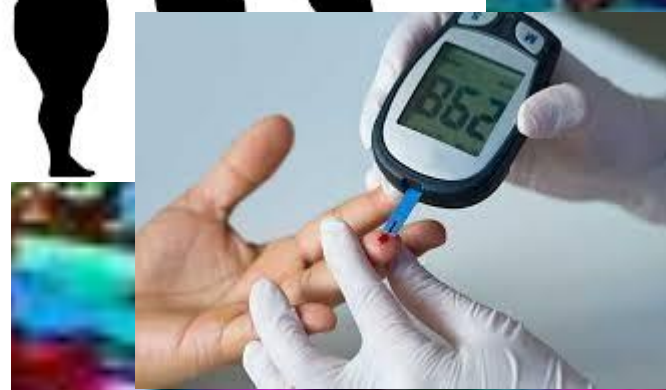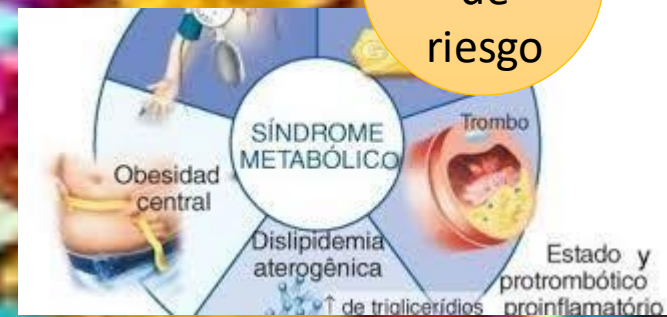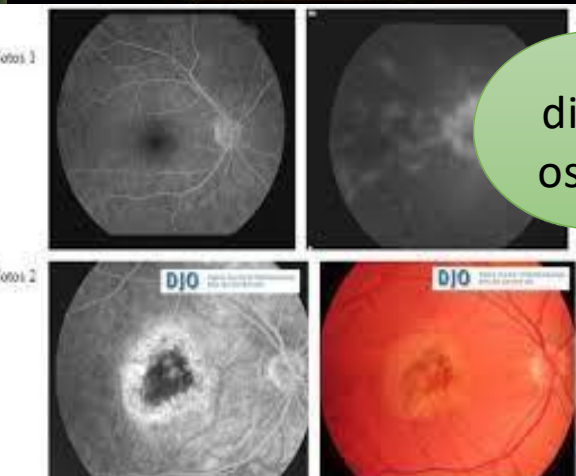
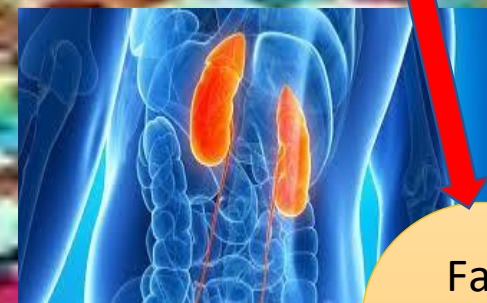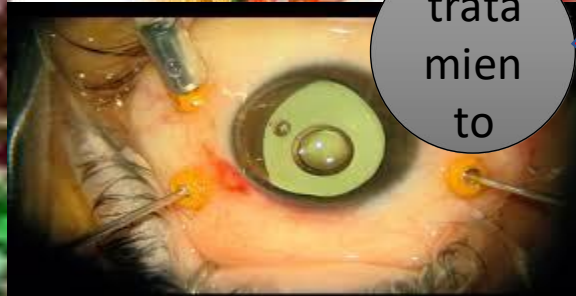síntomas

RETINOPATÍA DIABÉTICA

tratamiento

diagnóstico

Fac. de riesgo



BIBLIOGRAFIA

Retinopatía diabética; conceptos actuales; July 2010

Kierstan Boyd; retinopatía diabética; Oct. 24, 2019

<https://www.mayoclinic.org/es-es/diseases-conditions/glaucoma/symptoms-causes/syc-20372839>

Kendra Denise DeAngelis; cataratas; Oct. 01, 2019

Degeneración macular asociada con la edad; January 2017