



UNIVERSIDAD DEL SURESTE

ESCUELA DE MEDICINA

“MAPAS DE ENFERMEDAD VISUAL”

Anelhy Jasmín Hernández Zapata

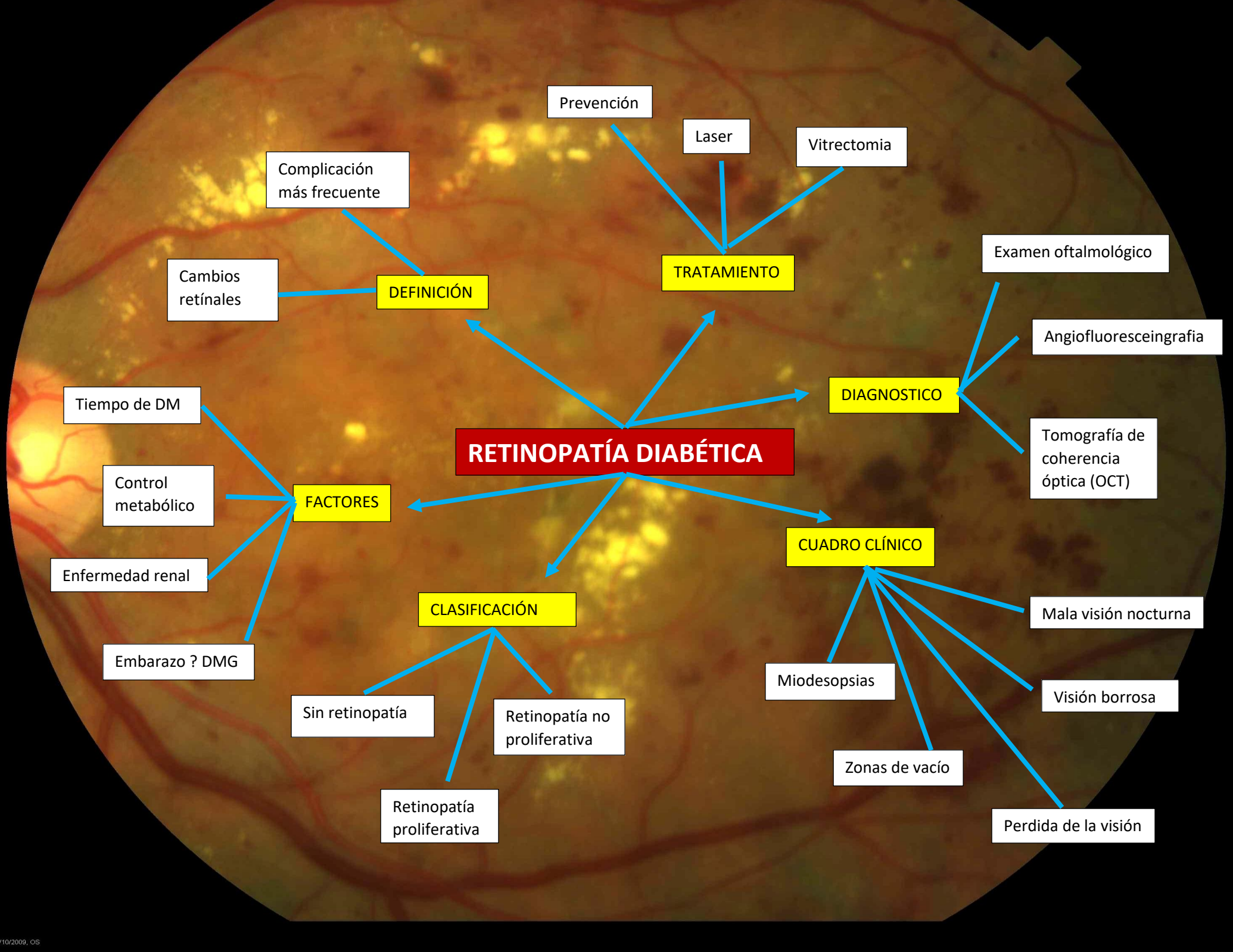
GERIATRÍA

Semestre: 6°

Grupo: “A”

Dr. AGUILAR INDILI JULLISCER

Comitán de Domínguez, Chiapas Junio del 2020.



RETINOPATÍA DIABÉTICA

DEFINICIÓN

- Complicación más frecuente
- Cambios retíales

TRATAMIENTO

- Prevención
- Laser
- Vitrectomía

DIAGNOSTICO

- Examen oftalmológico
- Angiofluoresceingrafía
- Tomografía de coherencia óptica (OCT)

FACTORES

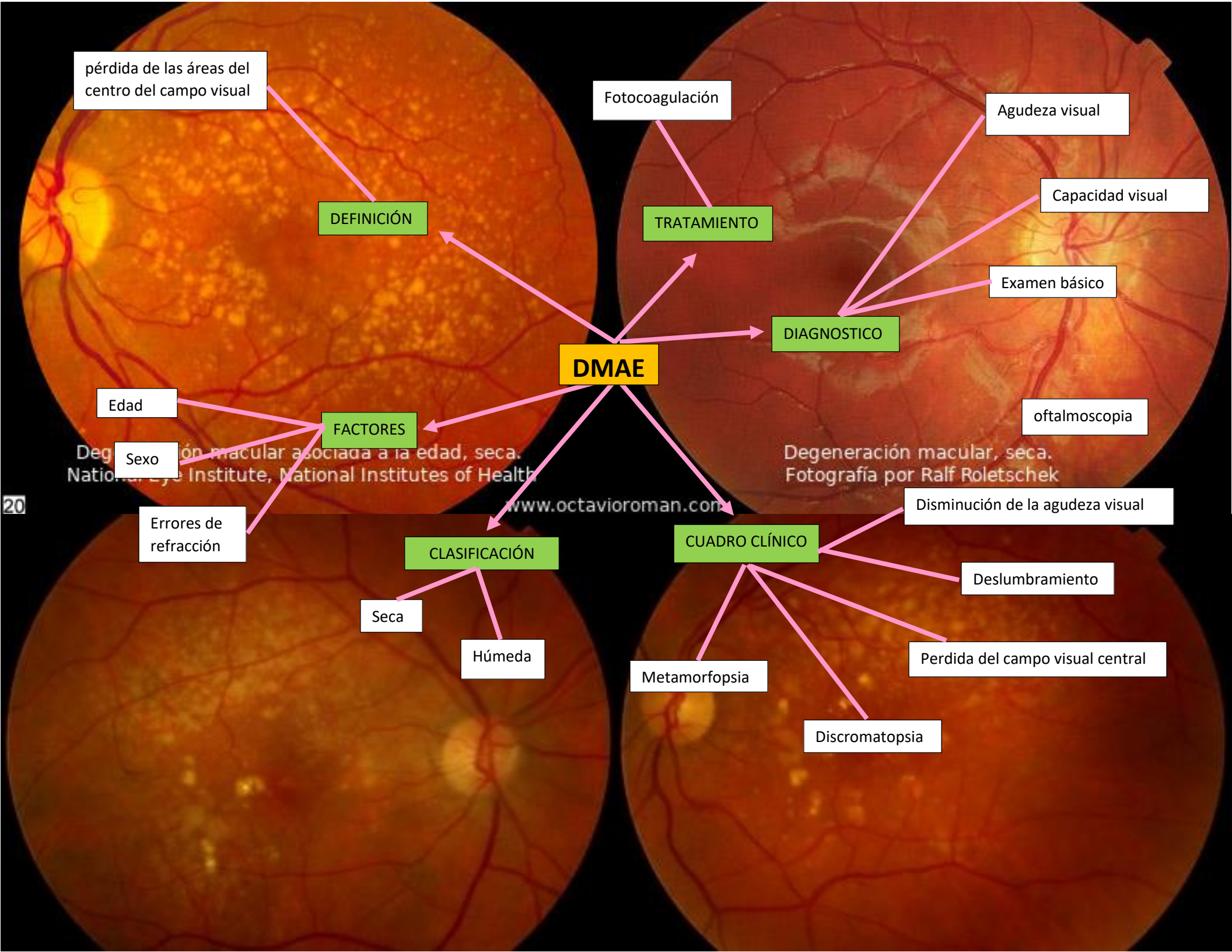
- Tiempo de DM
- Control metabólico
- Enfermedad renal
- Embarazo ? DMG

CLASIFICACIÓN

- Sin retinopatía
- Retinopatía no proliferativa
- Retinopatía proliferativa

CUADRO CLÍNICO

- Miodesopsias
- Zonas de vacío
- Perdida de la visión
- Visión borrosa
- Mala visión nocturna



pérdida de las áreas del centro del campo visual

DEFINICIÓN

Fotocoagulación

TRATAMIENTO

Agudeza visual

Capacidad visual

Examen básico

DIAGNOSTICO

oftalmoscopia

DMAE

Edad

FACTORES

Sexo

Degeneración macular asociada a la edad, seca. National Eye Institute, National Institutes of Health

Degeneración macular, seca. Fotografía por Ralf Roletschek

Errores de refracción

CLASIFICACIÓN

Seca

Húmeda

CUADRO CLÍNICO

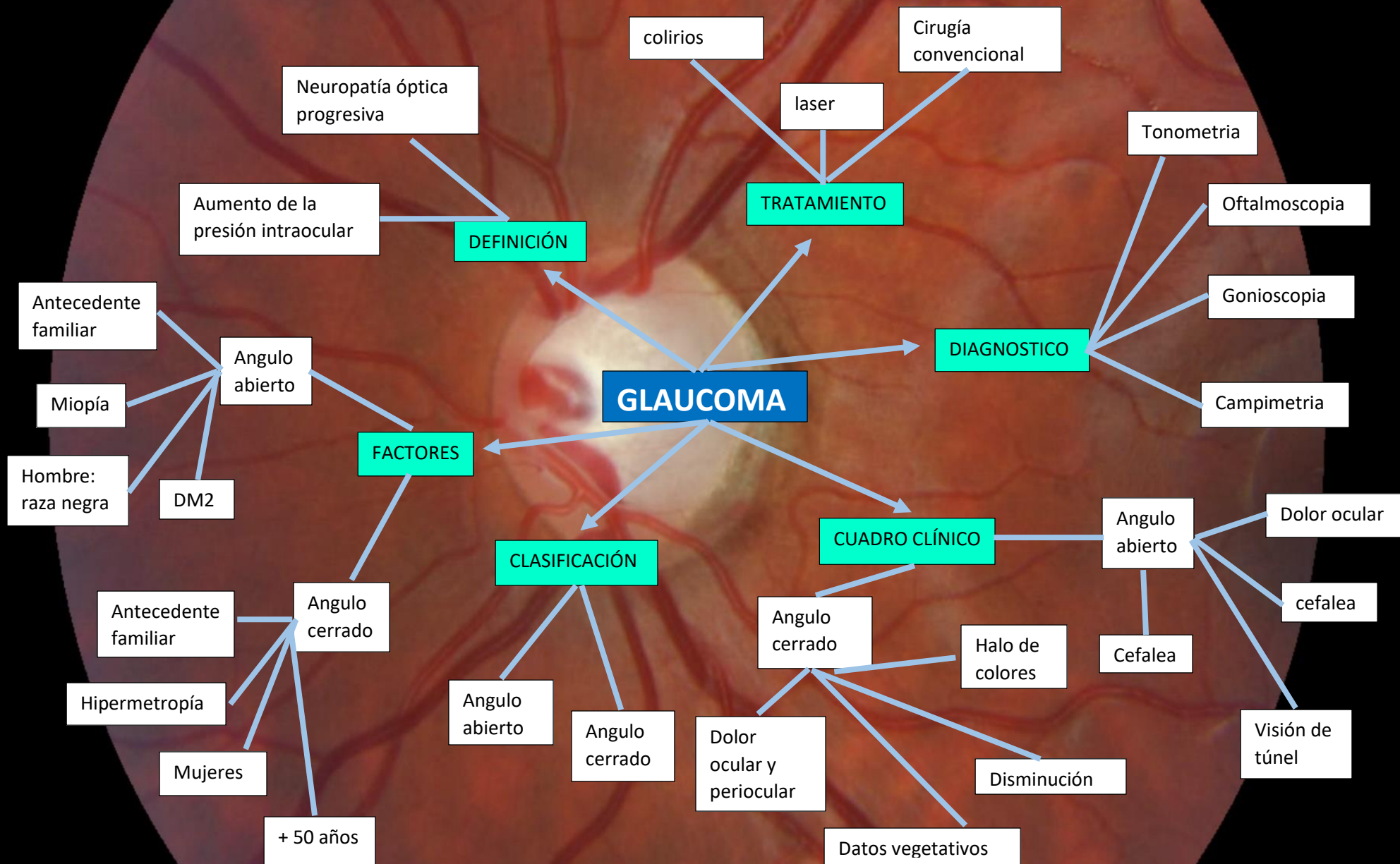
Disminución de la agudeza visual

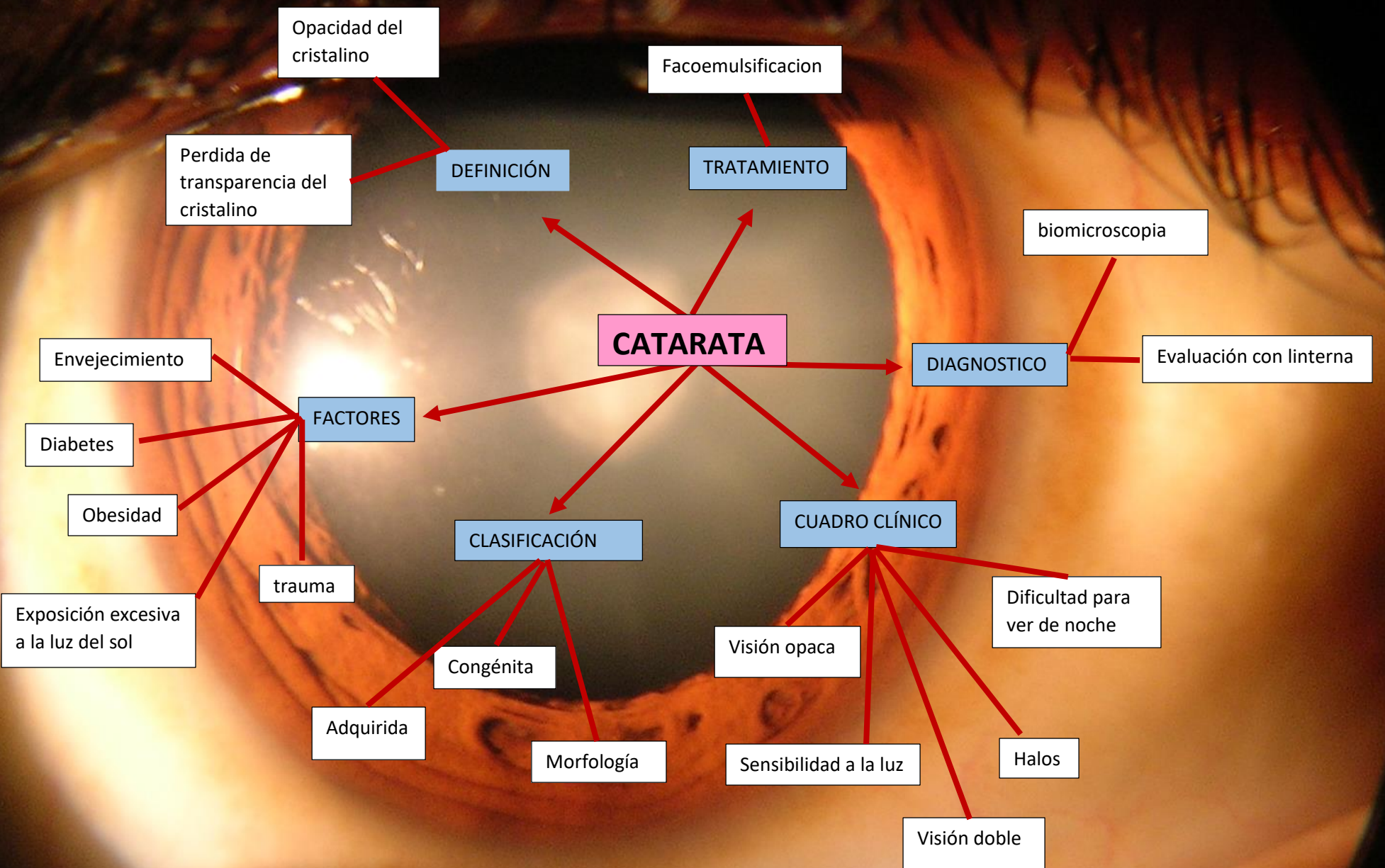
Deslumbramiento

Perdida del campo visual central

Metamorfopsia

Discromatopsia





Bibliografía

Barría, D. J. (s.f.). *Guía práctica de Catarata Senil para Latinoamérica* .

Dr. Yoanner Martín Perera, D. I. (2012). Fisiología trabecular y glaucoma de ángulo abierto. *Revista Cubana de oftalmología* .

Pablo Olmos, A. A.-D.-P. (2009). Fisiopatología de la retinopatía y nefropatía diabéticas. *Revista Medica de Chile* .

Ramón Domínguez Fernández, R. P. (2014). *Actualización en degeneración macular asociada a la edad*.