



**Universidad del Sureste**

**Escuela de Medicina**

**Mapas mentales**

**Geriatría**

---

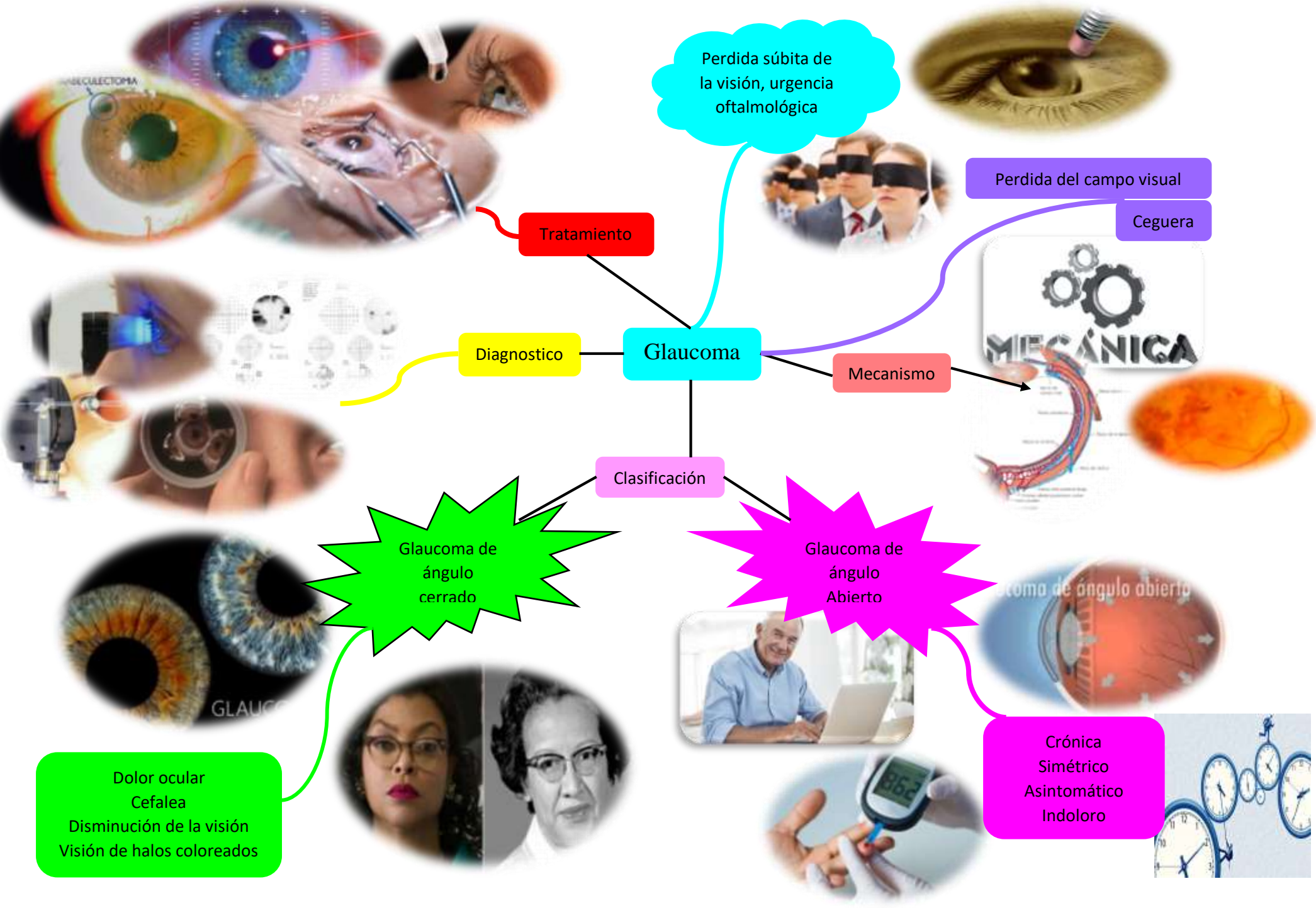
**Presenta**

**Yessenia Arlette López Hernández**

**DR. Aguilar Indili Juliscer de Jesús**

***Comitán de Domínguez, Chiapas***

***Junio 2020***



Perdida súbita de la visión, urgencia oftalmológica

Perdida del campo visual

Ceguera

Tratamiento

Diagnostico

Glaucoma

Mecanismo

Clasificación

Glaucoma de ángulo cerrado

Glaucoma de ángulo Abierto

Dolor ocular  
Cefalea  
Disminución de la visión  
Visión de halos coloreados

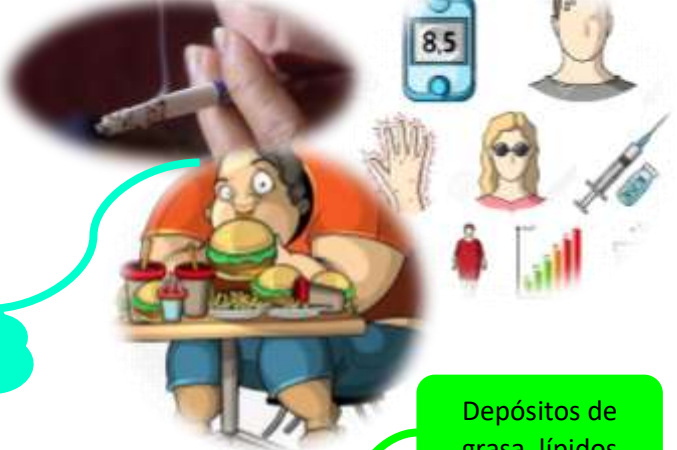Crónica  
Simétrico  
Asintomático  
Indoloro

# Catarata

## Etiología




## Factores de riesgo

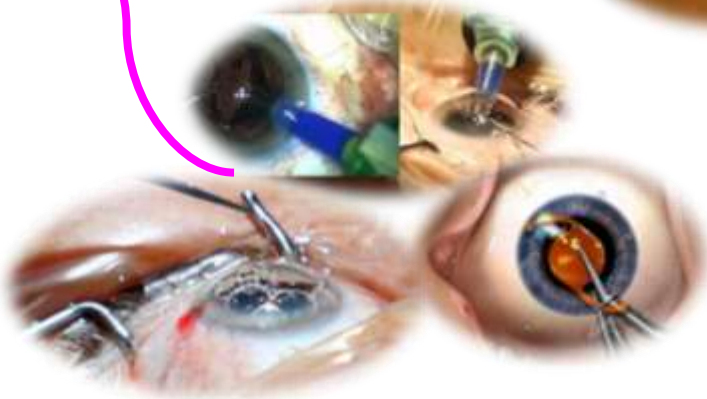

## Diagnostico

Depósitos de grasa, lípidos



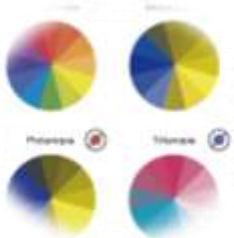## Tratamiento



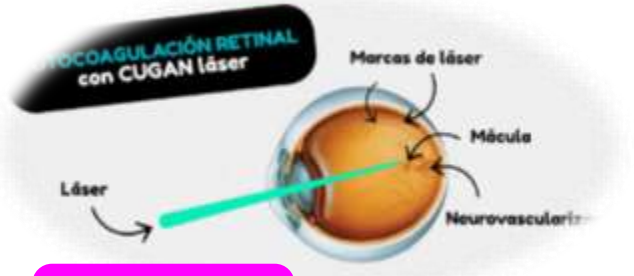
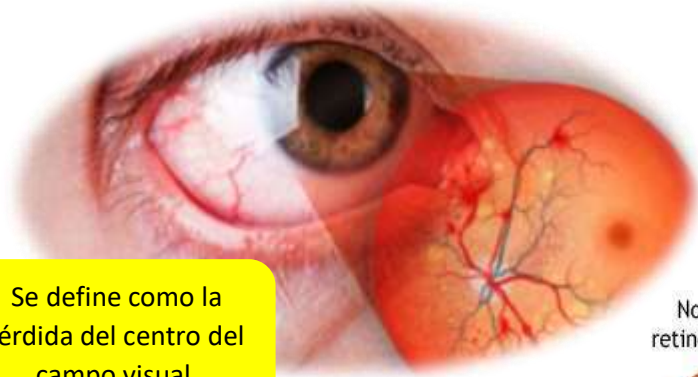## Cuadro clínico



Discromatopsia  
Asintomática  
Deslumbramiento

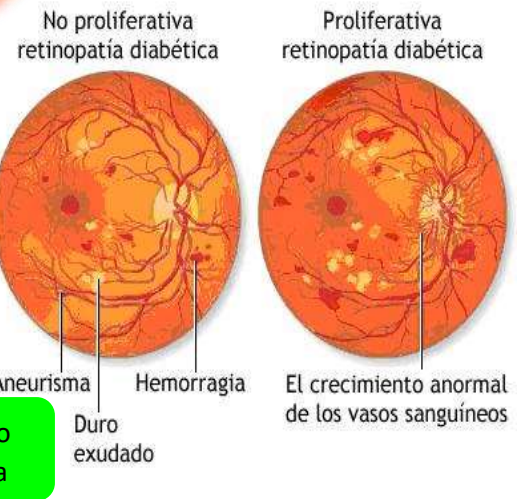






Técnica de fotocoagulación

Se define como la pérdida del centro del campo visual



Atrófica

Húmeda o exudativa

Clasificación

DMAE

Tratamiento

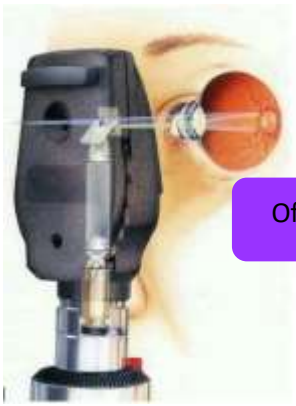Cuadro clínico

- disminución de la agudeza visual
- perdida de la visión central
- discromatopsia
- metamorfopsia



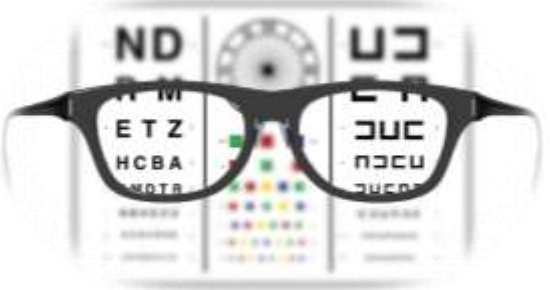
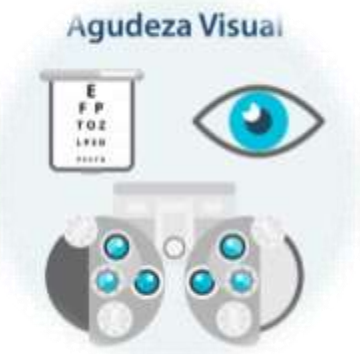Diagnostico

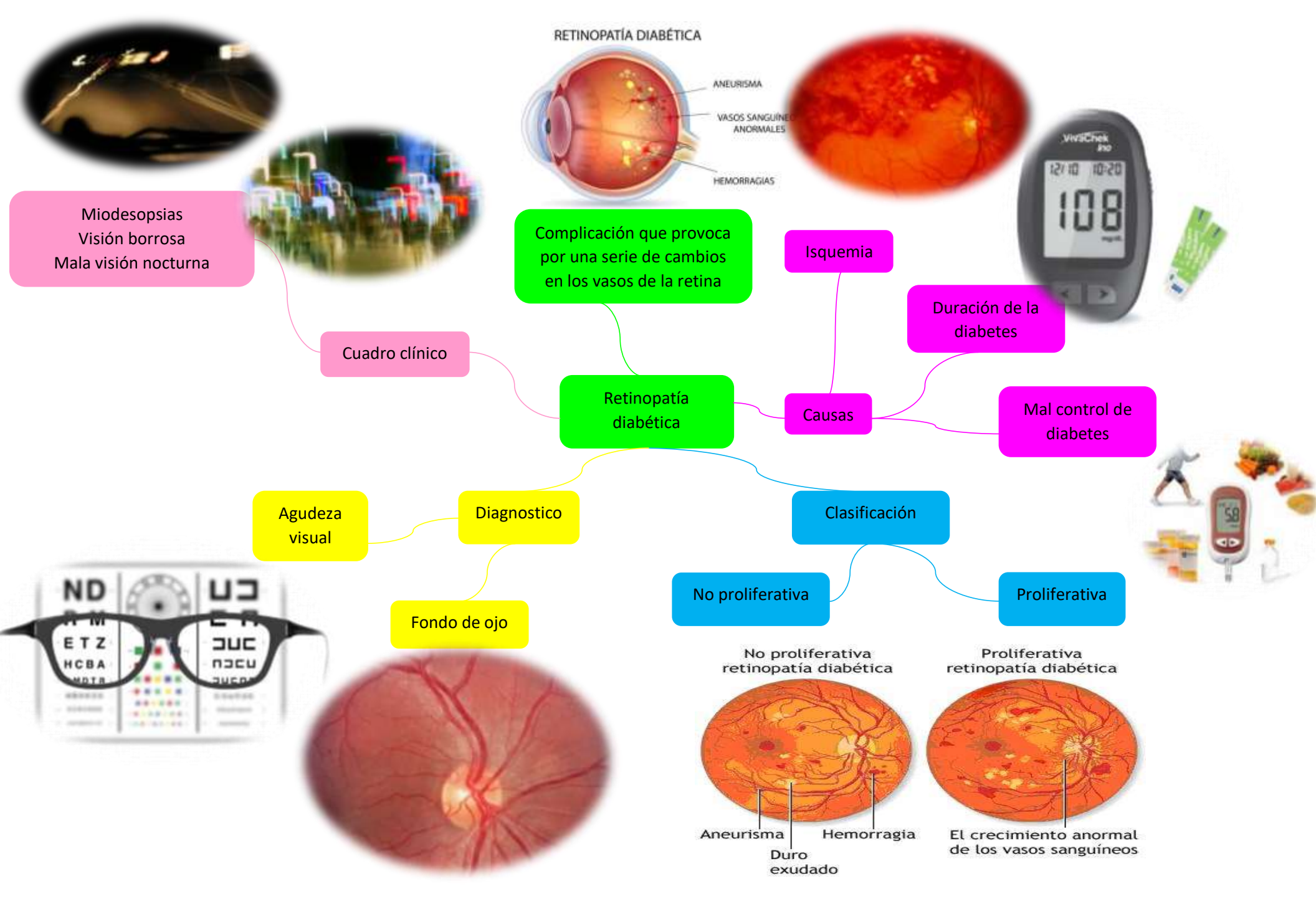
Oftalmoscopia



Capacidad visual

Agudeza visual





Miosesopsias  
Visión borrosa  
Mala visión nocturna

Cuadro clínico

Complicación que provoca por una serie de cambios en los vasos de la retina

Retinopatía diabética

Isquemia

Duración de la diabetes

Mal control de diabetes

Causas

Agudeza visual

Diagnostico

Clasificación

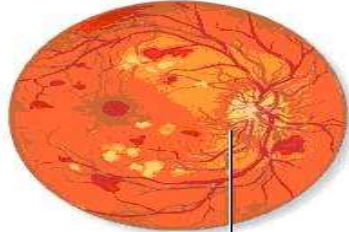
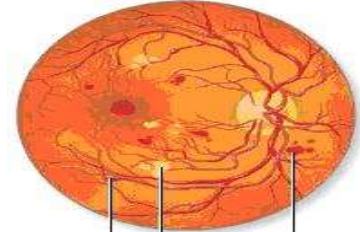
No proliferativa

Proliferativa

Fondo de ojo

No proliferativa retinopatía diabética

Proliferativa retinopatía diabética



Aneurisma  
Duro exudado  
Hemorragia

El crecimiento anormal de los vasos sanguíneos

