



**UNIVERSIDAD DEL SURESTE**

*OSCAR DE JESÚS GONZÁLEZ DEL CARPIO*

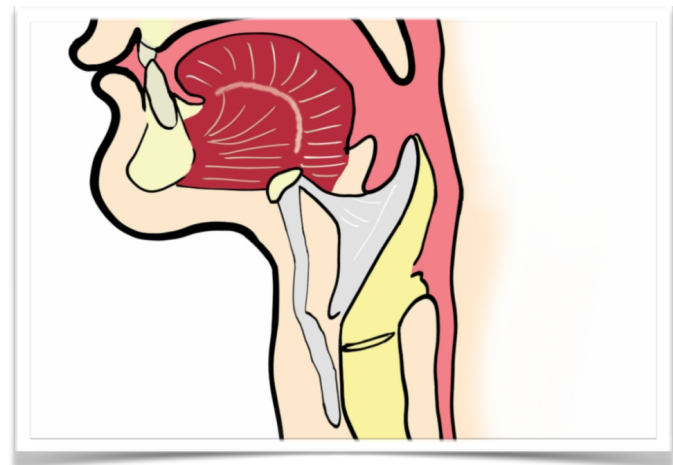
*7° SEMESTRE*

*DR. ALFREDO LÓPEZ LÓPEZ*

*CLÍNICAS QUIRÚRGICAS COMPLEMENTARIAS*

*MEDICINA HUMANA*

**“CIRUGÍAS DE  
OTORRINOLARINGOLOGÍA”**





# OTORRINOLARINGOLOGÍA

La amigdalectomía es el acto quirúrgico de extirpar las amígdalas palatinas.

Aulo Cornelio Celso, escritor romano de principios del siglo I dC, en su obra “De Medicina”, describe la técnica de amigdalectomía mediante un escalpelo y disección con el dedo, describiendo además la cápsula que recubre la amígdala y recomendando la aplicación postoperatoria de vinagre para prevenir y detener las hemorragias.

Aecio de Amida (502-575 dC), en su “Contractae ex veteribus medicinae tetrabiblos”, entre otras muchas técnicas quirúrgicas, describe la forma de disección amigdalares mediante un cuchillete y un gancho. Ya en el siglo VI se conocía la importancia de encontrarse en el plano quirúrgico correcto para una buena cirugía.

En el siglo XVIII, Philip Syng Physick, el padre de la cirugía norteamericana, utilizó fórceps para la extracción amigdalares, instrumentos que posteriormente derivarían en las guillotinas para amígdalas, desarrolladas por primera vez por MacKenzie a finales del XIX y que posteriormente sufrieron pocas modificaciones. La más importante de dichas modificaciones llegó en 1912 por parte de Grinfield Sluder, cuyo tonsilotomo fue el que tuvo mayor difusión llegándose a utilizar hasta bien entrado el siglo XX.

Las indicaciones para amigdalectomía se pueden dividir en 5 grupos: obstrucción de vía aérea en pacientes con apnea obstructiva del sueño, amigdalitis aguda recurrente, absceso periamigdalino, sospecha de neoplasia e indicaciones poco comunes.

## ***AMIGDALECTOMÍA***

### Técnicas Quirúrgicas

Dividiremos las técnicas quirúrgicas según el instrumental que se use en cada una de ellas. Así diferenciaremos la disección fría (con disector romo, con bisturí frío o mediante tijeras de Metzembraum), la más conocida y más usada hasta ahora, de la disección con otro tipo de instrumental, como son el electrocauterio, el láser, el bisturí armónico, el coblator o el bisturí de plasma.

Asimismo, debemos decir que existe la posibilidad, cada vez más frecuente, de realizar una infiltración local en el espacio periamigdalino con anestésico local tras la colocación del abrebocas. Dicha infiltración, según la mayoría de los estudios, facilita la disección, disminuye el sangrado, y atenúa el dolor postoperatorio.

Para la elección de la técnica deberemos valorar:

- ~ Brevidad del acto quirúrgico
- ~ Reducción del sangrado
- ~ Menor inflamación



- ~ Reducción del dolor
- ~ Rápida recuperación de la dieta Coste
- ~ Disección Fría
- ~ Disposición del cirujano:

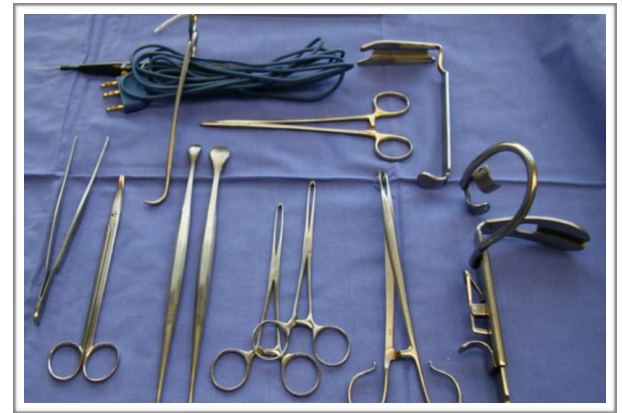El cirujano se colocará a la cabecera de la mesa de quirófano. La instrumentista en uno de los laterales.

- ~ Preparación del paciente:

Una vez anestesiado, se coloca un rodillo bajo los hombros del paciente y se realiza hiperextensión cervical (Posición de Rose).

## **AMIGDALECTOMÍA**

- ~ Se coloca el abrebocas de Davis, que se apoya en los incisivos superiores y cuya paleta sube la lengua hacia el suelo de la boca.
- ~ El abrebocas no debe atrapar el labio superior, ni la paleta rozar la arcada alveolodentaria inferior pues podría erosionarla.
- ~ La lengua debe quedar en la posición más centrada posible, y es conveniente usar una pala de abrebocas que permita que la base de la lengua no nos tape el polo inferior de la amígdala.
- ~ Es importante vigilar la correcta colocación del tubo endotraqueal y que éste no se vea.
- ~ Ya colocado el abrebocas existe la posibilidad de infiltrar las amígdalas. La infiltración deberá hacerse en el espacio periamigdalino tanto en polo superior como en polo inferior de la amígdala. Previa a la introducción de la anestesia, deberemos cerciorarnos de que no nos encontramos en el interior de un vaso mediante la aspiración con la jeringa.

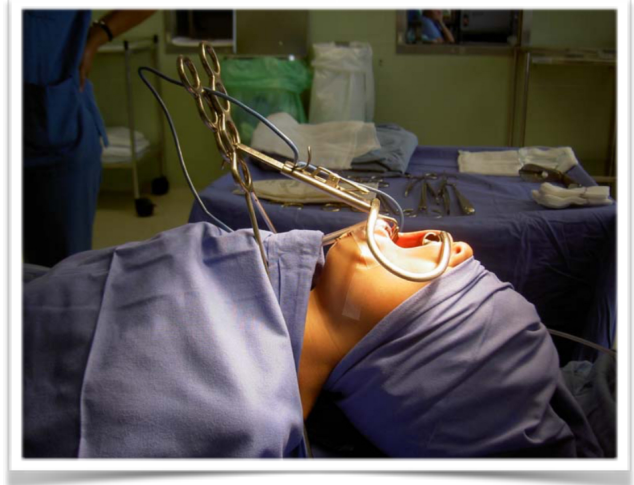

### **Amigdalectomía:**

- ~ Se procede entonces a la sujeción de la amígdala mediante pinzas de Allis o pinzas para amígdalas de Foerster (o de White, o Colver...), siempre con cuidado de no atrapar con la pinza el pilar anterior o el posterior. Una vez bien sujeta la amígdala, se debe traccionar de ella hacia la línea media para así exponer bien el límite entre la amígdala y el pilar anterior, que suele marcarse como un leve surco en la mucosa. Es en ese límite donde incidiremos la mucosa con el bisturí, las tijeras o el disector y donde separaremos la mucosa de la cápsula amigdalar. Esta disección debe ampliarse de forma cuidadosa por todo el borde de la amígdala, desde el polo inferior hasta las cercanías de la úvula, para asegurarnos que la cápsula se halla perfectamente separada de la mucosa. Si lo hemos realizado correctamente, al mantener la tracción con las pinzas, deberemos encontrar el plano de fibras musculares claramente separado del tejido amigdalar.



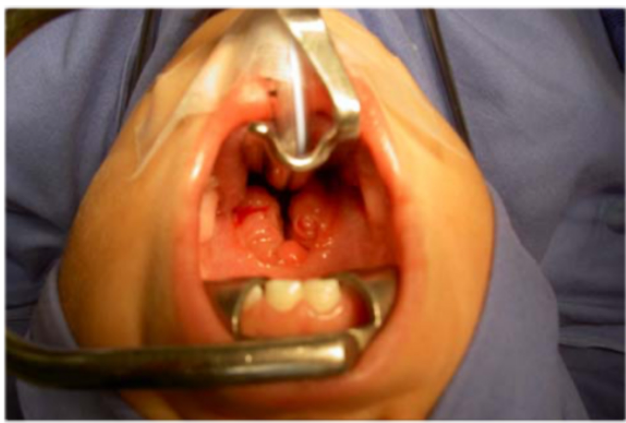- ~ Es en este momento cuando se debe comenzar la disección de la amígdala propiamente dicha, la cual puede realizarse de muchas formas. Habitualmente, si ésta se realiza mediante bisturí o tijeras de Metzembaum, la disección se realizará desde el polo superior hacia el polo inferior. En el caso de que se use disector romo, la disección puede realizarse tanto de superior a inferior como de inferior a superior.
- ~ Sea como sea, lo importante, lo fundamental de esta cirugía, es estar constantemente visualizando correctamente el plano muscular y trabajar con el instrumento disector lo más pegados a la amígdala posible. Es así como evitaremos dejarnos algún resto de tejido amigdalár en el lecho.
- ~ La tracción con las pinzas se realizará con la mano contraria a la amígdala que estamos disecando, y el instrumento disector se usará con la otra mano. Es decir, “la mano que disecciona es la mano de la amígdala”. Evidentemente, para disecar ambas amígdalas deberemos dominar el manejo del instrumental con ambas manos.
- ~ Una vez extraída la amígdala se realizará la hemostasia del lecho quirúrgico, ésta puede realizarse con compresión mediante torunda de gasa humedecida, y si ello no basta, se puede usar el electrocauterio. Cabe decir que las técnicas de hemostasia varían mucho, siendo todas ellas válidas, y se usa desde la compresión hasta la pinza bipolar, pasando por ligadura de los vasos y uso de sustancias procoagulantes como Espongostá, Merocel o Tisucool. En general se



aconseja no empezar la disección de la otra amígdala hasta que se ha realizado una hemostasia, si no perfecta, casi total.

~Una vez se han disecado ambas amígdalas se puede proceder a la reconstrucción del istmo de las fauces. Ésta se realiza mediante sutura monofilamento reabsorbible, pudiéndose realizar con dos puntos (uno superior y otro inferior), tres puntos o incluso sutura continua. El objetivo de ello es facilitar la deglución, ayudar a la hemostasia y evitar el acúmulo de comida encima del lecho quirúrgico que puede molestar e incluso provocar sangrados. Sin embargo este procedimiento se halla

en discusión y no se ha llegado a un consenso pues hay datos que apuntan hacia la posibilidad de un incremento en el sangrado postoperatorio debido a la sutura.





- ~ No se dispone de estudios concluyentes que informen si es mejor utilizar bisturí, tijeras o disector, siendo los resultados y las complicaciones parecidas en todos ellos y, evidentemente, siempre sujetos a la pericia del cirujano. No obstante actualmente se prefiere el disector como o la tijera de Metzembaum pues nos permiten una disección más roma que el bisturí.
- ~ Las amígdalas se envían normalmente para su estudio anatomopatológico, aunque la literatura nos sugiere que puede ser innecesario.

### ***Disección con electrocauterio***

Se le denomina amigdalectomía caliente. Se trata de la técnica más utilizada en EEUU. La disección con electrocauterio o bisturí eléctrico no implica una técnica diferente a la explicada anteriormente. Puede ser monopolar o bipolar confinando este último la energía a un área mínima.

Los estudios que hay al respecto demuestran que es una cirugía rápida y que consigue una buena hemostasia intraoperatoria. Sin embargo se relaciona con mayor dolor postoperatorio que las técnicas frías y que otras como la radiofrecuencia y el láser.

Amigdalectomía con láser CO<sub>2</sub>

El láser consiste en la concentración de fotones en un haz de luz que transmite energía calorífica. La amigdalectomía con láser consiste en la reducción y eventual eliminación total de la amígdala mediante la carbonización con láser CO<sub>2</sub> o láser KTP.

Los estudios resuelven que en manos de un cirujano entrenado es una técnica segura y que proporciona un menor sangrado intraoperatorio, si bien se la ha relacionado con tasas estadísticamente significativas de mayor dolor postoperatorio que la disección fría o que la disección con bisturí eléctrico. En general no parece aportar ventajas a las otras técnicas, por lo que muchas veces se lo ha considerado como “un bisturí muy caro” en lo que a amigdalectomía se refiere.

### ***Amigdalectomía con bisturí armónico***

El bisturí armónico es un instrumento que usa la vibración ultrasónica para cortar y coagular los tejidos.

El corte es posible gracias a una hoja afilada con una frecuencia vibratoria de unos 55'5 kHz. Mientras que la hemostasia se logra mediante la transferencia de energía mecánica a los tejidos, la cual rompe los enlaces hidrógeno de las proteínas y genera calor por la fricción.

Es resaltable que la temperatura del bisturí armónico es mucho menor que la del electrocauterio, lo que redundaría en un menor daño tisular.

Por otro lado, en los estudios que comparan electrocauterio y armónico, no se encuentran diferencias en cuanto a pérdida de sangre intraoperatoria ni a frecuencia de hemorragias postquirúrgicas. En cuanto a las diferencias en el dolor postoperatorio los estudios son contradictorios. Sin embargo parece que algunos estudios indican que el tiempo quirúrgico se



alargó con el bisturí armónico. Esto último, de todas formas, puede deberse perfectamente a que se trata de un material poco usado y que el cirujano no está habituado a usar el armónico tanto como el eléctrico.

Es un dato importante, y que debe ser tomado en cuenta, el hecho de que este método resulta muy caro.

Los datos existentes hasta el momento no justifican su empleo rutinario.

### ***Amigdalectomía Intracapsular***

Se realiza mediante un microdebridador que es un instrumento con una cuchilla cortante acoplada a un sistema de succión continuo y se basa en la amigdalectomía parcial o reducción de amígdalas, usándose por ello más en los desórdenes obstructivos del sueño.

Se asocia de forma significativa a una gran reducción en el dolor postoperatorio.

No hay una elevación estadísticamente significativa de las hemorragias postoperatorias o del sangrado intraoperatorio.

El aspecto negativo es que el tejido remanente puede generar amigdalitis.

## ***ADENOIDECTOMÍA***

### ***Técnica Quirúrgica***

*La adenoidectomía no es una cirugía menor, hay que afrontarla con todo rigor.*

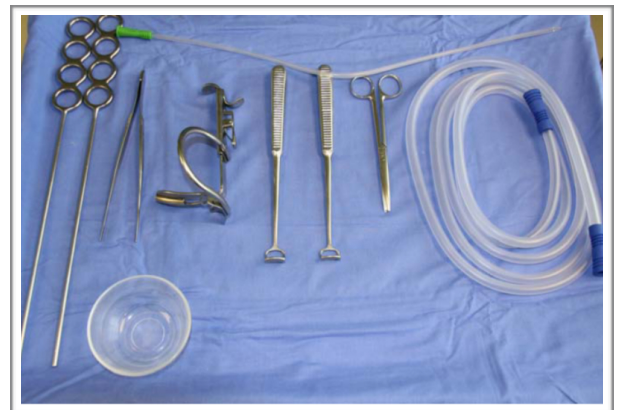Es la intervención mas frecuente que se realiza, ya sea sola o combinada (amígdalas o drenajes).

Los pasos previos a la realización de una adenoidectomía, igual que con cualquier intervención quirúrgica, son la realización de una historia clínica adecuada que indique la intervención, y después realizar unos estudios preoperatorios (analítica general y en particular de coagulación y consulta con el anestesista) que nos permitan minimizar al máximo los riesgos de la intervención.

La adenoidectomía se realiza bajo anestesia general, con el paciente con intubación orotraqueal, en decúbito supino con hiperextensión del cuello (Posición de Rose).

~ El cirujano se coloca a la cabeza del paciente. Se coloca un abrebocas McIvor para retraer la lengua y se coloca en suspensión para tener un acceso al campo quirúrgico.

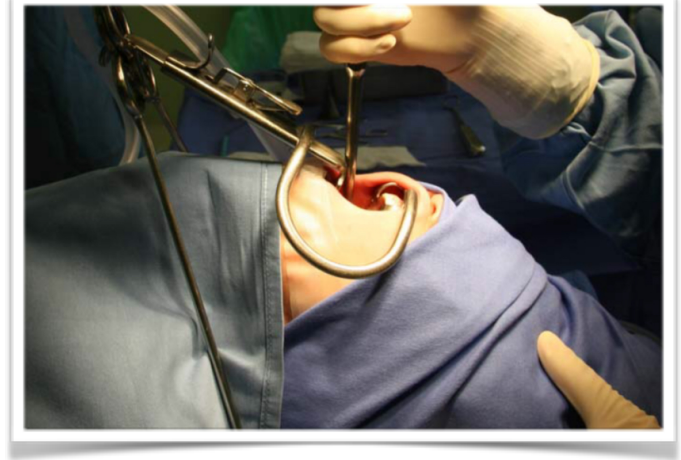~ Para realizar un control previo del lecho quirúrgico se puede llevar a cabo con inspección digital para ver el volumen de las adenoides (método indirecto) o con video endoscopia nasal





para constatar el tamaño real de la glándula, el porcentaje de ocupación de la Coana, sus relaciones y el compromiso de las estructuras vecinas, especialmente el receso faríngeo, el torus y el ostium tubárico. Otro método indirecto de visualizar las adenoides es la utilización del un espejillo laríngeo.

- ~ La adenoidectomía con la técnica clásica se realiza utilizando Curetas de Beckmann y similares, para eliminar la parte más voluminosa de la misma. Es importante hacer una buena limpieza tanto de la zona central como de las laterales del cavum.
- ~ Para ello, introducimos el adenotomo por la boca hacia el cavum, intentando no lesionar la úvula.
- ~ Una vez llegados al borde superior del cavum, se presiona la legra hasta notar como secciona la porción superior de las adenoides. Entonces hacemos un barrido con la legra del cavum, intentando no levantarla para así conseguir sacar toda la pieza de adenoides en un solo bloque. Después de haber hecho esto repetiremos la acción con las porciones laterales del cavum.
- ~ Tras el legrado adenoideo, se realiza hemostasia del lecho quirúrgico por compresión con gasas introducidas a través de la boca en el cavum.
- ~ El control al final de la intervención para ver si han quedado o no restos adenoideos se puede realizar, igual que al principio, por palpación, con espejillo laríngeo o con endoscopia.
- ~ Antes de despertar al paciente hay que realizar una aspiración del lecho quirúrgico y del estomago del paciente ante la probabilidad de ingesta de sangre durante la intervención.
- ~ A parte de la técnica clásica con legrado, la adenoidectomía puede ser llevada a cabo con las nuevas tecnologías incorporadas al campo de ORL, como la radiofrecuencia o el láser.



## ***RINOSEPTOPLASTÍA***

### ***TÉCNICA***

#### ***~ POSICIÓN DEL PACIENTE***

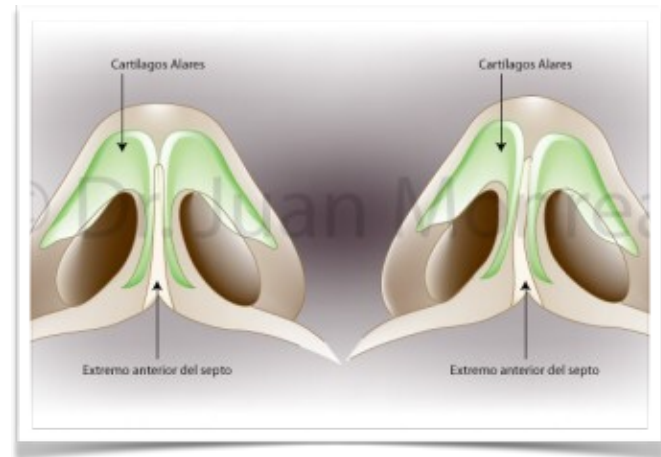
Colocaremos al paciente en posición anti-Trendelenburg, a unos 20-30°, con la cabeza algo flexionada (pero estable en su apoyo), de tal forma que el plano horizontal de Francfort sea perpendicular a la horizontal de la mesa. Con esta posición conseguimos una mejor visión del campo quirúrgico y favorecemos una cirugía más exangüe al dificultar el aporte sanguíneo.

#### ***~ ABORDAJE***

- ~ De forma universal se acepta el abordaje descrito por Cottle, maxila-premaxila.



- ~ La incisión normalmente es en el lado de mayor convexidad, pero existe la costumbre de realizar la incisión en el lado derecho, por la comodidad para el cirujano diestro, realizándose en el izquierdo si éste es zurdo.
- ~ La incisión puede ser hemitransfixiante o transfixiante. Normalmente la transfixiante (siguiendo el borde caudal del septo desde el ángulo septal a la espina nasal, comunicando ambas fosas nasales) se reserva en casos de septorrinoplastia, por el riesgo de pérdida del sostén mesial, al manipular la unión entre ramas mediales de los cartílagos alares y el cartílago cuadrangular (produciendo la caída de la punta nasal y problemas en la válvula nasal).
- ~ La incisión hemitransfixiante corta sobre el mucopericondrio en el borde caudal del septum (bien en el mismo borde caudal del cartílago septal o bien a medio centímetro de dicho borde) y se suele prolongar al suelo de la fosa para facilitar el acceso a la espina nasal. Como variante existe otro tipo de incisión, la de Morched y Bachei-Rad (parte por arriba de la arista nasal, bajo el borde de los huesos propios, se incurva hacia delante para hacerse vertical como la incisión clásica y después se incurva hacia atrás hacia el suelo de las fosas nasales).
- ~ Para facilitar este primer paso se puede utilizar distinto instrumental.
- ~ Con el retractor de columela fijamos y desplazamos el septum membranoso, permitiendo exponer el borde caudal del septum cartilaginoso; al igual que ocurre al colocar las valvas del rinoscopio sobre dicho borde. Otros utilizan erina doble o simplemente dislocan caudalmente el septum con el dedo pulgar.
- ~ La incisión se practica con un bisturí del número 15, de abajo hacia arriba, para impedir que la sangre disminuya la visibilidad. Con la parte más convexa del bisturí o con instrumental diseñado para este fin (como el bisturí lenticular), se incide sobre el pericondrio hasta encontrar el plano subpericóndrico (el cartílago tiene un tinte blanco- nacarado). A partir de aquí con el aspirador-despegador de Guillén o a través de unas tijeras de punta fina (como la de Converse), se va despegando el cartílago, creando los túneles. En total son cuatro (superior e inferior de cada lado), pero según la experiencia del cirujano y la anatomía de la desviación, puede no ser necesaria la realización de todos ellos (de hecho, la conservación del mucopericondrio sin despegar del cartílago en un lado, ayuda a dar soporte y nutrición a la reconstrucción posterior).







### **CREACIÓN DE TÚNELES. EL PLANO MÁGICO:**

- ~ Se empieza por el túnel superior del lado convexo, a partir del punto en el que se despegó el pericondrio, con movimientos tangenciales al cartílago, de arriba-abajo y desplazamiento posterior del instrumental.
- ~ Para alcanzar la parte dorsal del septum, se realiza movimientos verticales, al igual que en la parte inferior, donde se sitúa la cresta. El despegamiento del túnel superior debe hacerse hasta la desviación (que es el límite inferior de este túnel), sin sobrepasar ésta hacia abajo. La porción inferior de la desviación, aunque sea cartilaginosa, debe abordarse desde el túnel inferior. Así se evitarán las perforaciones nada más entrar. Para prevenir desgarrar la mucosa, se suele proteger ésta con una de las ramas del rinoscopio, de tal forma que el aspirador-despegador o el instrumental utilizado para el despegamiento no sobrepase dichas valvas.
- ~ Para la creación de los túneles inferiores, se debe recurrir a puntos de abordaje atraumáticos desde la espina nasal, a través del plano mágico de Cottle. Este plano no es más que una bolsa intraaponeurótica horizontal entre el periostio de la espina nasal y las fibras conjuntivas que la recubren. Sus límites son: superficialmente el orbicular de los labios; en profundidad por la espina nasal, maxila y premaxila; arriba la columela e inferiormente la mucosa gingivolabial.
- ~ A través de la incisión hemitransfixiante, se introduce unas tijeras (tijeras tipo Mc Indoe) en el espacio intercrural, abriéndolas 1-1,5 cm. de forma que sus ramas se dirijan una hacia la punta de la nariz y otras hacia la base de la columela.
- ~ Posteriormente se cambian hacia la base de la columela, donde se abrirán de nuevo en un plano frontal, situándose en el área preespinal (despegando el músculo depresor de la columela y el orbicular de los labios de las fibras conjuntivas que envuelven la espina nasal).
- ~ Se vuelve a la base de la columela y se dirigen las tijeras horizontalmente hacia la izquierda hasta una línea imaginaria que nos une el punto más extremo de la curvatura del ala con la comisura labial izquierda y nuevamente abrimos las tijeras. Lo mismo en el lado derecho. La desperiostización de la espina, maxila y premaxila, nos permite ver la abertura y cresta piriforme para el abordaje de los túneles inferiores.
- ~ Al introducir de nuevo las valvas del rinoscopio pequeño por la incisión hemitransfixiante y orientado a la espina nasal, vemos las fibras conectivas que unen fuertemente la espina con el ángulo ventrocaudal del septum y pie del tabique.
- ~ A continuación se esqueletiza la espina, con bisturí, o con tijeras. Con el bisturí se prolonga la incisión desde la parte anteroinferior del septum ya despegado, hasta la propia espina (se secciona las fibras preespinales que tapan la unión condropremaxilar y se continúa su sección hacia abajo, por delante de la espina). Si se utiliza tijeras, se introducen con sus ramas minimamente abiertas y abarcando entre ellas el grosor de la misma espina.
- ~ Se aprietan las ramas, como si se fuera a cortar la espina, para que las ramas entren en contacto con el hueso y luego se inicia un movimiento a todo lo largo de la espina.



- ~ Con el despegador de Killian, el de Monserrat o el de Mc Kenty, rascando contra el lateral de la espina nasal en búsqueda de la abertura piriforme,
- ~ Después con el despegador de Cottle, primero por su extremo de curvatura mayor, se despega el periostio hacia la parte inferior de la fosa nasal y luego se despega la porción más interna (septal) con el extremo menos angulado del despegador. Como el borde anterior de la fosa tiene un resalte de unos 2-3 mm, la cresta piriforme, el instrumento tendrá que salvarlo, hasta descender por la vertiente posterior hacia el suelo de la fosa. Así, el eje del despegador se tiene que dirigir al suelo de la fosa con un ángulo de 45° (se gira sobre su eje hacia el septum, en sentido horario en la fosa nasal izquierda y en sentido antihorario en la fosa nasal derecha). De esta forma se evita desgarrar la mucosa.
- ~ Se continúa con pequeños movimientos hacia atrás, dando la sensación de “rascar” el hueso.
- ~ Una vez despegados los dos primeros centímetros del suelo de la fosa (siempre subperióticamente) el despegamiento se hace muy fácil. Este despegamiento se debe realizar lo más próximo al ángulo formado por el septum y el suelo de la fosa
- ~ Para la unión de los túneles superior e inferior del lado desviado, se emplea el despegador recto de Cottle, despegando de atrás hacia delante y de arriba abajo.
- ~ Con la desarticulación condroetmoidal o posterosuperior se intenta liberar el cartílago cuadrangular de la lámina perpendicular del etmoides (unión condroetmoidal), localizando a través del túnel superior despegado cualquier lugar de la unión condroetmoidal.
- ~ Con la punta del aspirador despegador, de arriba abajo y de delante atrás, se luxa el cartílago. Desde este punto de luxación, colocando el bisel del despegador contra el hueso, se inicia el despegamiento del otro lado de la lámina perpendicular y se va desarticulando toda la unión condroetmoidal hasta el vómer por abajo
- ~ En el túnel inferior contralateral se realiza un corte a lo largo de la inserción del septum en la cresta, desinsertándolo y dislocándolo a fosa contralateral, para posteriormente elevar el mucopericondrio y el mucoperiostio contralateral.

### ***CORRECCIÓN DE LA DEFORMIDAD:***

Depende de la localización de la deformidad, pero siempre hay que respetar el soporte estructural, de tal forma que debe mantenerse un bastidor cartilaginoso dorsocaudal de 1 a 1,5 cm para evitar la caída de la bóveda nasal.

1. Cresta anterior horizontal: Se realiza dos condrotomías, superior e inferior a la arista, resecando una tira en forma de cuña de la desviación, para posteriormente realinear cartílago septal.
2. Cresta anterior vertical: Similar técnica pero esta vez las condrotomías son paralelas a la cresta, es decir, vertical.
3. Luxación borde anteroinferior septum: Normalmente se asocia a angulación posterior. Una vez resuelta ésta, al reponer axialmente el septum, colocando el borde inferior en la premaxila y se sutura a la espina anterior.



4. Desviación borde anterosuperior del septum: Como afectan al dorso nasal, es necesario movilizar los cartílagos laterales del septum afecto. Se realiza resecciones conservadoras. Para prevenir el posterior colapso de la válvula nasal, se colocan injertos expansores, que no son más que pequeños fragmentos del cartílago extraído colocados en la parte más superior, en contacto con los cartílagos laterales.
5. Engrosamiento multilaminar del septum cartilaginoso: como consecuencia de traumatismos, el cartílago se engruesa, afectando a las dimensiones de la válvula nasal. Se reseca parcialmente el cartílago hasta conseguir un grosor óptimo.
6. Desviación a nivel de la espina nasal: Después de una correcta desperiostización de la espina, se realiza osteotomías (bien con ayuda del escoplo y martillo o bien con pinza-gubia de doble articulación Jansen). Se recoloca el septum en línea media.
7. Desviaciones posteriores: A nivel del vómer, con el escoplo fino se realiza osteotomía horizontal inferior a la desviación y una segunda osteotomía superior englobando o no parte del etmoides. Con unas pinzas de Weil-Blekesley o con pinza-gubia de doble articulación Jansen, se toma y torsiona los fragmentos para su extracción. De igual manera a nivel de la lámina perpendicular (frecuentemente se asocia a desviación posterosuperior del cartílago cuadrangular) se realizan osteotomías horizontales limitando la desviación y se extraen los fragmentos.
8. Grandes desviaciones: Se deberá crear los cuatro túneles para una extracción completa del cartílago cuadrangular (pudiéndose acompañar de parte ósea) y posterior reposición de sus fragmentos (técnica extracción-reimplantación o extracorpórea), conservando una zona continua dorsal y anterior para prevenir posibles hundimientos.

### ***FIJACIÓN/TAPONAMIENTO***

A continuación se fija el septum anterior a la espina nasal. Una opción es aproximar el septum a través de una sutura que asome por el surco gingivo-labial.

Desde posterior a la incisión hemitransfixiante se pasa una sutura reabsorbible hasta el túnel superior contralateral y desde allí al lado de la incisión.

De nuevo se realiza el primer paso pero esta vez se vuelve hacia el pie del septum y, desde allí rozando la cara lateral de la espina, llegamos al surco gingivo-labial, al lado izquierdo del frenillo. Se reintroduce de nuevo la sutura por el surco gingivo-labial y, pasando preespinalmente, sale a cara derecha del frenillo. Finalmente se anuda.

Otra opción es fijarlo directamente a la espina. Se facilita esta maniobra fresando un orificio en ésta y practicando un punto en forma de ocho (cuyo cruce esté entre cartílago y espina).

En ambos casos se termina suturando la incisión hemitransfixiante con sutura reabsorbible.

Para conseguir la máxima axialidad del tabique manipulado, existen varios sistemas. Algunos cirujanos prefieren colocar taponamiento bilateral durante 2-3 días (pueden ser gasas o placas de Meroceles embebidas en crema antibiótica como la oxitetraciclina) pero otros lo evitan con una sutura continua reabsorbible que colapsa ambos mucopericondrios en toda la longitud septal.



Mientras mantenga el taponamiento debe prescribirse cobertura antibiótica para prevenir complicaciones.

## ***COLOCACIÓN DE DRENAJES TRANSTIMPÁNICOS***

### ***Técnica quirúrgica***

#### ***Tubo de ventilación temporal***

- ~ La anestesia general es utilizada en niños
- ~ La anestesia local se puede emplear en adultos. Se puede aplicar un spray de anestesia tópica (por ejemplo xilocaína) 10 minutos antes del procedimiento. Otras opciones son Emla crema (lidocaína 2.5% y prilocaína 2.5%), que puede ser aplicada sobre la membrana timpánica 30 minutos antes del procedimiento, o infiltrar en la profundidad del conducto auditivo con una aguja dental
- ~ Se introduce un otoscopio en el conducto y se mantiene con la mano izquierda (cirujanos diestros)
- ~ Utilizando un microscopio se realiza una incisión radial en el cuadrante anteroinferior alrededor de la región del reflejo luminoso con un bisturí de miringotomía.
- ~ Deben evitarse las incisiones en el cuadrante posteroinferior porque podrían dañar la cadena oscilar o la cuerda del tímpano. La miringotomía debe ser lo suficientemente grande como para introducir el DTT sin forzar.
- ~ Las secreciones del oído medio se deben aspirar antes de insertar el DTT
- ~ El DTT se recoge con una pinza de cocodrilo y se introduce en el conducto con la mano derecha
- ~ El DTT se coloca sobre la membrana timpánica cercano a la miringotomía
- ~ Utilizando un gancho de 1,5 mm y 45 °, el reborde interno se hace girar a través de la incisión de miringotomía para que el tubo se extienda a lo largo de la membrana timpánica
- ~ DTT de larga duración
- ~ Para la ventilación a largo plazo del oído medio se utiliza un tubo en T de ventilación. Puede permanecer en el lugar hasta 3 años. Después de la extrusión o extracción, se produce una perforación crónica de la membrana timpánica en aproximadamente 16-19% de los casos
- ~ Se agarran las pestañas del tubo en T con pinzas de cocodrilo
- ~ Las pestañas se recortan de modo que los extremos queden puntiagudos; Esto facilita la inserción del tubo a través de la abertura de miringotomía
- ~ Se realiza una miringotomía en el cuadrante anteroinferior de la membrana timpánica
- ~ Se agarra el tubo en T con las pinzas de cocodrilo y se insertan los extremos puntiagudos a través de la miringotomía.