



UNIVERSIDAD DEL SURESTE

OSCAR DE JESÚS GONZÁLEZ DEL CARPIO

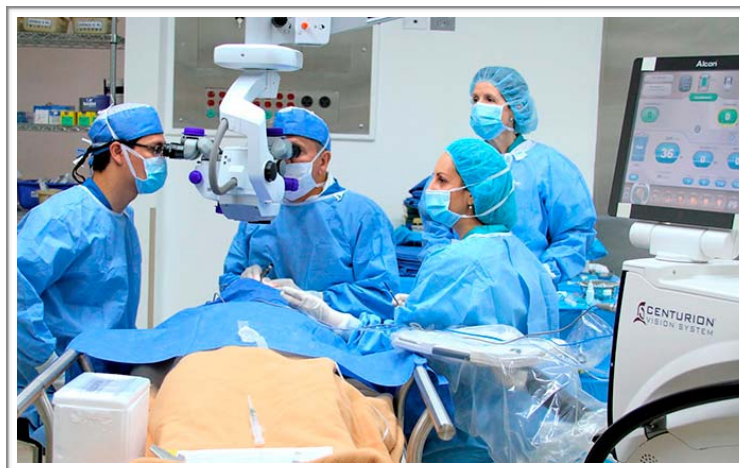7° SEMESTRE

DR. ALFREDO LÓPEZ LÓPEZ

CLÍNICAS QUIRÚRGICAS COMPLEMENTARIAS

MEDICINA HUMANA

**“CIRUGÍA
OFTALMOLOGICA”**





COLOCACIÓN DE LENTE INTRAOCULAR

Los lentes intraoculares ofrecen dos alternativas básicas: lentes monofocales y lentes multifocales. Dentro de los monofocales existen con y sin corrección de astigmatismo (lentes tóricos). Los lentes monofocales entregan una visión de muy buena calidad, con muy buena sensibilidad al contraste y pocos problemas nocturnos (halos), pero tienen la limitación de que sólo ve nítido en una distancia focal, ya sea de lejos (elección más frecuente dentro de los monofocales) o de cerca; para el resto de las distancias es necesario utilizar anteojos. Los lentes multifocales tienen como gran ventaja la liberación de los anteojos en la mayor parte de las situaciones. Entregan una muy buena visión de cerca y una buena visión de lejos, considerando además que permiten por su multifocalidad, una buena a muy buena visión intermedia.

La cirugía no requiere preparación especial, salvo la dilatación farmacológica de la pupila, este proceso toma alrededor de 30 minutos. Durante ese periodo se instilan gotas de antibióticos profilácticos (cuyo uso no ha demostrado en forma estadísticamente significativa la prevención de la endoftalmitis post-quirúrgica) y antiinflamatorios no esteroidales (cuyo uso ha demostrado prevenir la miosis intraoperatoria).

Previo a la colocación de los paños quirúrgicos se debe instilar 1 gota de polividona iodada al 5% en cada fondo de saco conjuntival, medida que ha demostrado disminuir en forma estadísticamente significativa el riesgo de endoftalmitis post-quirúrgica crónica.

La cirugía se hace bajo anestesia tópica, instilando gotas de proparacaína o tetracaína, la sedación debe ser superficial pues permite la cooperación del paciente durante el procedimiento. La anestesia tópica, sumada al abordaje quirúrgico por córnea, hace posible la cirugía en pacientes bajo tratamiento anticoagulante o antiagregante plaquetario.

En los casos que requieran corrección de astigmatismo se debe marcar la córnea del paciente en posición sentado, identificando el eje de los 0–180°.

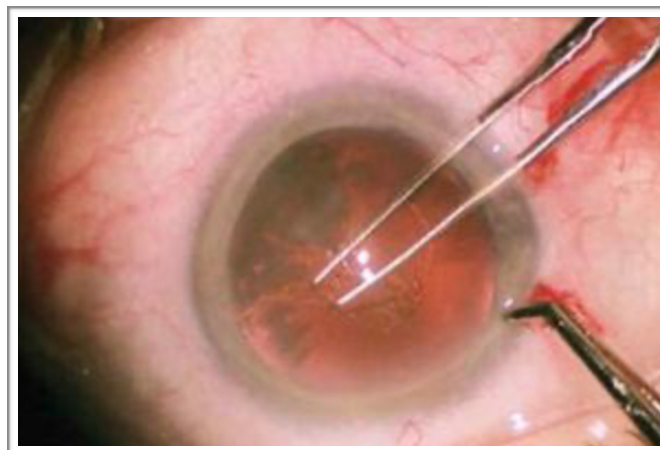
La cirugía dura aproximadamente 30 a 45 minutos.



Luego de aislar las pestañas, que corresponden a la fuente principal de contaminación bacteriana, se utiliza un espéculo palpebral (blefarostato) para mantener el ojo abierto durante la cirugía, lo que permite que el paciente se pueda desentender del parpadeo.

Bajo microscopio se realiza una herida principal de entre 1,8 y 2,75 milímetros, a través de la cual más adelante se introduce la punta o aguja del facoemulsificador y una o dos paracentesis.

La cámara anterior se rellena con material viscoelástico, éste permite la mantención de los espacios y protege las estructuras intraoculares, fundamentalmente el endotelio corneal. En estas condiciones de estabilidad y seguridad se construye una apertura circular continua (capsulorhexis) en la cápsula anterior del cristalino, de unos 4,5 a 5 milímetros de diámetro. Esto se realiza con pinzas o una aguja modificada (quistótomo).



Utilizando suero se separan las fibras del cristalino del saco capsular que las rodea, en un proceso denominado hidrodisección (este saco corresponde a la membrana basal del epitelio cristalino, y tiene un espesor entre 9 y 20 micrones).

Luego se realiza la facoemulsificación del cristalino cataratoso, introduciendo la punta o aguja del facoemulsificador por la herida principal e instrumentos de apoyo por las paracentesis o heridas secundarias, que ayudan a fragmentar la catarata y ofrecen estos fragmentos a la punta de la aguja en forma secuencial y sistemática.

El saco se limpia de restos de fibras, las que son aspiradas de forma manual o automatizada. Luego se rellena el saco de viscoelástico para expandirlo y se procede a inyectar el lente intraocular en su interior.

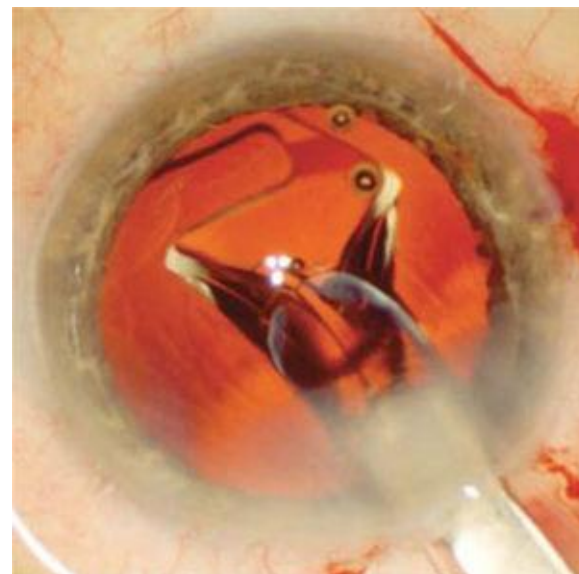
Si es un lente tórico se rota hasta lograr alinear las marcas del lente con los ejes marcados previamente en la córnea.



Un cuidadoso lavado del material remanente es crítico, con retiro de todo el viscoelástico presente; es especialmente importante limpiar el saco detrás del lente intraocular para evitar complicaciones post-operatorias.

Se hidratan las heridas comprobando su hermeticidad. Si las heridas no son herméticas se deben suturar para evitar la filtración. Esta sutura se realiza con nylon monofilamento 10-0 y se retira a los 7 días post-operatorios.

Se debe proteger el ojo operado con algún tipo de escudo, el de elección es de plástico transparente, el que debe ser usado durante 3 noches, para evitar un trauma accidental durante el sueño.





CIRUGÍA LÁSER PARA CORRECCIÓN DE DIOPATRÍAS




Las técnicas de cirugía refractiva para la corrección de la miopía, la hipermetropía y el astigmatismo consiguen la emetropía modificando el sistema óptico del ojo.

Técnica quirúrgica lasik

La técnica combina la queratectomía lamelar con la queratectomía fotorrefractiva con láser excímer. El primer paso consiste en levantar mediante un aparato llamado microqueratomo un colgajo lamelar superficial de la córnea de 140 a 180 μm de espesor que incluye la membrana de Bowman.

En un segundo paso se aplica el láser excímer sobre la superficie de la estroma corneal expuesta (queratectomía fotorrefractiva). El láser es controlado por un ordenador que determina el número de pulsos que se aplican y su patrón de distribución. Es necesario eliminar aproximadamente 11 μm de tejido por cada dioptría que se pretende corregir, ello es posible por la elevada precisión del láser, capaz de ablacionar una cantidad constante con cada pulso. El tratamiento es aplicado en la parte central de la córnea (6-6,5 mm de diámetro) y su objetivo es reducir su curvatura y capacidad de convergencia de los rayos de luz.

La intervención se realiza de modo ambulatorio, con anestesia tópica (colirio anestésico), de corta duración (menos de 5 min en cada ojo), no es dolorosa, tan sólo después de 4-6 h el paciente puede referir una leve molestia, al día siguiente puede desenvolverse por sí mismo.





ENUCLEACIÓN

- ~ La enucleación se realiza haciendo una peritomía de la conjuntiva y de la Tenon en 360° con tijeras de Wescott y hemostasia con diatermia bipolar. Se hace reparo de músculos rectos con gancho de estrabismo, disección de la Tenon adyacente y reparo con sutura doble armada de poliglactina 6-0, sección de las inserciones al globo ocular, sección de los músculos oblicuos.
- ~ Posteriormente se realiza una sección del nervio óptico utilizando tijeras de enucleación, procurando alcanzar la mayor profundidad posible dentro de la órbita.
- ~ El globo es removido de la órbita y enviado a patología para su estudio correspondiente.
- ~ Si el implante es poroso se cubre con esclera de banco y ésta se cierra con puntos separados en “U” (Poliester 5-0) con los nudos intraesclerales. Luego se practican cuatro ventanas a la esclera para imbricar los músculos rectos dentro de las mismas y facilitar así la neovascularización del implante. La cápsula de Tenon y la conjuntiva se cierran cada una con puntos separados en “U” (con Poliglactina 6-0).
- ~ Cuando se utilizó implante de Oertli en la mayoría de los casos no fue necesario el recubrimiento con esclera, lo cual depende del volumen deseado por el cirujano para la reconstrucción (mayor volumen si se recubre).
- ~ Para determinar el tamaño del implante a introducir en la órbita se utilizan probadores metálicos de diferentes dimensiones con el fin de elegir el más adecuado para cada paciente, mientras que en los casos de injerto lipodérmico el tamaño se determina según la experiencia del cirujano.
- ~ En las evisceraciones, una vez realizada una peritomía de 360° en conjuntiva, la esclera se penetra con un cuchillete a nivel del limbo quirúrgico posterior entrando a cámara anterior. Se realiza una queratectomía completa con tijeras corneo-esclerales. Posteriormente se realiza la remoción de todo el tejido uveal con espátula, cucharilla y torundas de gasa. Después se introduce el implante o el injerto lipodérmico dentro



del casquete escleral. En este último se le pueden realizar a la esclera cortes de relajación con el fin de ampliar el continente.

- ~ El injerto lipodérmico se toma siempre de la región de glútea superior derecha con un trépano diseñado para tal efecto.
- ~ Al terminar el procedimiento se coloca un conformador plástico en la cavidad conjuntival y un vendaje compresivo.
- ~ El postoperatorio tiene usualmente una duración de 15 días con controles cada tercer día. Al cabo de este periodo, al tener una adecuada cicatrización, los pacientes son remitidos al ocularista para adaptación de la prótesis ocular. La movilidad y apariencia estética son determinadas subjetivamente por el examinador mediante la simetría respecto al ojo contralateral y el contorno de los párpados.



CIRUGÍA PARA GLAUCOMA

Existen diferentes técnicas quirúrgicas:

- La trabeculectomía, trabeculostomía, esclerectomía profunda e implantes valvulares son técnicas para aumentar la evacuación del humor acuoso.
- La iridectomía periférica para evitar o corregir el cierre angular.
- La ciclocrioterapia o cicloaditermia, son técnicas que producen destrucción del cuerpo ciliar y disminuye la producción de humor acuoso.

TRABECULECTOMIA:

Es una técnica quirúrgica que reduce la PIO al crear una fistula que permite el drenaje del humor acuoso de la cámara anterior al espacio subconjuntival. La fistula está protegida por un colgajo escleral superficial.

Técnica:

- ~ Se contrae la pupila
- ~ Se inserta una sutura de tracción en la córnea clara periférica, a nivel superior o en el músculo recto superior.
- ~ Se crea en un nivel superior un colgajo conjuntival con base en el fórnix conjuntival o en el limbo esclerocorneal.
- ~ Se limpia el tejido episcleral. El lecho escleral superficial se cauteriza.
- ~ Se disecciona un colgajo escleral de espesor parcial (dos terceras partes del espesor escleral). Este colgajo puede ser rectangular o triangular, a elección del oftalmólogo.
- ~ La disección del colgajo escleral, se realiza hasta que se alcanza córnea transparente.
- ~ Se practica una paracentesis corneal periférica corneal superior.
- ~ Se penetra en la cámara anterior a través de toda la anchura del colgajo. - Se reseca un borde de esclerótica profunda con un punch.
- ~ Se realiza una iridectomía periférica para prevenir el bloqueo de la abertura por el iris periférico, este paso puede omitirse en ojos pseudofáquicos o en cámaras anteriores profundas.
- ~ El colgajo escleral superficial se sutura en sus esquinas posteriores, de forma que quede ligeramente en aposición al lecho subyacente.
- ~ Alternativamente, el colgajo, se puede coser fuertemente con suturas extraíbles ajustables para reducir el riesgo de pérdida postoperatoria del colgajo escleral y cámara anterior poco profunda.



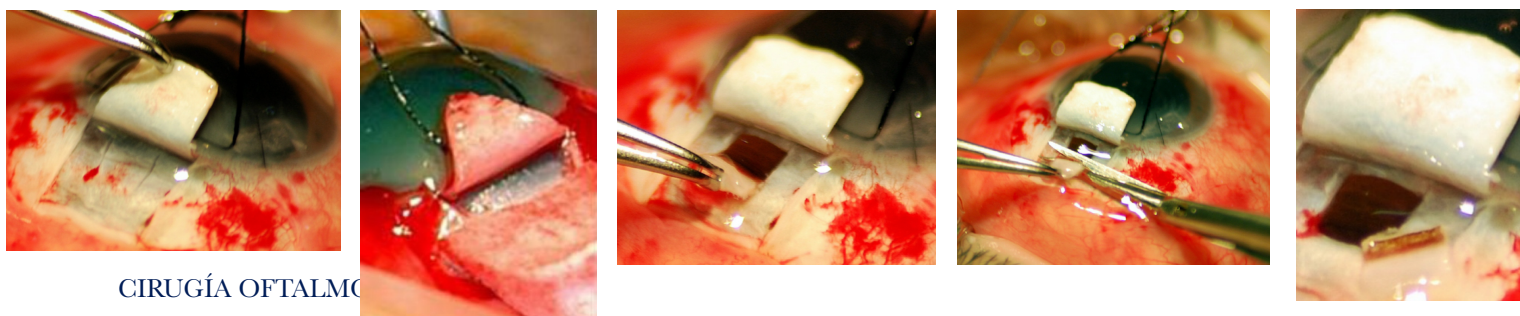
- ~ Se inyecta suero fisiológico dentro de la cámara anterior a través de la paracentesis. Esto prueba la permeabilidad de la fistula y facilita la detección de cualquier orificio o fuga en el colgajo.
- ~ Se sutura la conjuntiva/cápsula de Tenon. Se repite la irrigación a través de la paracentesis para producir una ampolla, que se explora por si tiene fugas.
- ~ Se instila una gota de atropina al 1%; si no se ha realizado una iridectomía, en su lugar puede utilizarse pilocarpina al 2%.
- ~ Se inyectan un corticoide y un antibiótico bajo la conjuntiva inferior o en cámara anterior dependiendo de la demanda del oftalmólogo.
- ~ Se utilizan gotas de corticoides- antibióticos 4 veces al día durante 1- 2 semanas y posteriormente se cambian a acetato de prednisolona al 1% o dexametasona al 0.1% durante 8-10 semanas.

IRIDECTOMÍA

Se realiza una resección iridiana de espesor total, en su parte más periférica, a ser posible basal, que comunique las cámaras posterior y anterior con el espacio subconjuntival a través de la trabeculectomía realizada.

CICLOCRIOTERAPIA

Esta técnica consiste en anestésiar el ojo y congelar la parte externa del ojo hasta que se forme una bola de hielo. Esto congela el interior de ojo donde se produce el líquido. Este procedimiento hace que las células que producen el líquido al interior del ojo reduzcan su producción usual. El número de tratamientos necesarios para ayudar a controlar la presión intraocular con esta técnica es variable. A veces algunas personas requieren un solo tratamiento de congelación, mientras que otras requieren muchos tratamientos. Este procedimiento no está exento de riesgos. El mayor de ellos es la necesidad de cirugía adicional. Otros riesgos incluirían: 1) pérdida de visión, 2) dolor, 3) encogimientos eventual del ojo (ptosis), 4) irritación de la córnea o la superficie ocular, 5) inflamación intraocular y 6) el riesgo usual de la anestesia.





TRASPLANTE DE CÓRNEA.

QUERATOPLASTIA

Técnica quirúrgica

La queratoplastia de incisión limitada se realiza con anestesia peribulbar asociada de manitol 10% intravenoso. La cirugía se inicia de una manera tradicional:

- ~ La córnea donante es trepanada con un «punch» y la córnea receptora es trepanada con un trépano de succión, dejando una marca profunda sin entrar a cámara anterior.
- ~ No necesita anillo escleral. El diámetro de la trepanación en el receptor es entre 7,5-7,75 mm, ambos con una trepanación del donante de 0,25-0,5 mm mayor.
- ~ Se recomienda marcar las referencias en el anillo receptor para posición de los puntos. Una vez hecho el surco, el epitelio de la córnea receptora es eliminado. Se accede a cámara anterior por paracentésis de 1 mm a las 11 horas.
- ~ La cámara se llena con viscoelástico de alta densidad
- ~ En esta etapa pueden ser realizadas maniobras tales como sinequiotomía, iridoplastia o manipulación de la LIO.
- ~ Se realiza otra nueva incisión a las 10 horas evitando el contacto con la incisión previa. Desde la primera incisión se avanza con tijera hasta las 4 horas. En este momento será posible realizar maniobras adicionales que requieren una incisión más amplia.
- ~ La incisión de las 10 horas se amplía hasta las 5 horas
- ~ Se coloca viscoelástico en la superficie de la córnea receptora y sobre ella se coloca el injerto que se fija con puntos simétricos a las 7,30 h y 1,30 h.
- ~ Con los dos puntos asegurados se corta el puente entre las 10 h y las 11 h y un tercer punto se coloca en ese lugar.
- ~ Finalmente el puente entre las 4 y las 5 h se secciona y el botón receptor es retirado debajo del injerto manteniendo siempre viscoelástico entre ambos tejidos.
- ~ Se coloca un cuarto punto y luego se completa la sutura del injerto con sutura continúa.