



# UNIVERSIDAD DEL SURESTE

*OSCAR DE JESÚS GONZÁLEZ DEL CARPIO*

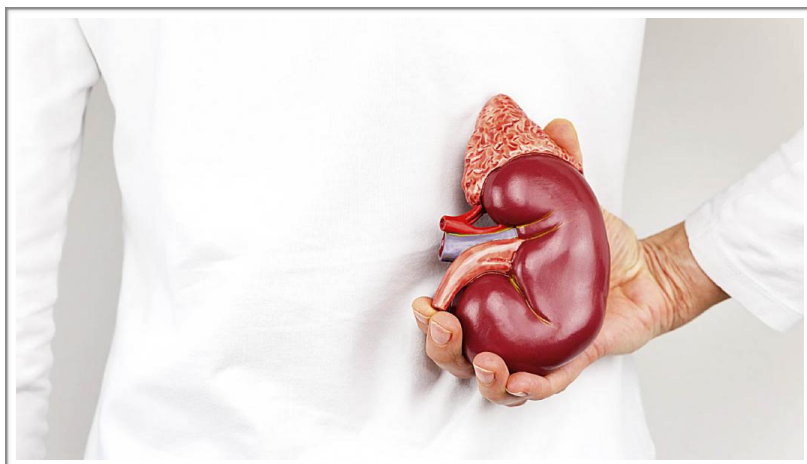
*7°SEMESTRE*

*DR. ALFREDO LÓPEZ LÓPEZ*

*CLÍNICAS QUIRÚRGICAS COMPLEMENTARIAS*

*MEDICINA HUMANA*

**“CIRUGÍAS  
UROLOGICAS”**





# CIRUGÍA UROLOGICA

## ***LITOTRICIA EXTRACORPOREA***

La litotricia extracorpórea consiste en el envío de ondas de choque sobre un cálculo, desde el exterior del cuerpo, para fragmentarlo si no es demasiado duro. Un generador produce estas ondas de choque las que son focalizadas hacia el cálculo mediante un sistema de localización radiográfico y/o ecográfico.

Dependiendo del caso, la intervención se efectúa bajo anestesia, o solamente con un tratamiento analgésico

El generador de ondas de choque externo crea un cambio repentino de presión en un fluido, el cual posteriormente se dirige y enfoca para crear una pequeña área de

cambios intensos de presión en el sitio del riñón donde se encuentre la piedra.

La litotricia es un procedimiento ambulatorio, es decir, que el paciente no requiere pasar más que unas horas en el hospital. Como primer paso del proceso el paciente se recuesta sobre la máquina de litotricia boca arriba y se somete a sedación o anestesia general para evitar el dolor y cambios involuntarios de posición, posteriormente el urólogo por medio de rayos X o ultrasonido localiza la piedra y coloca la cabeza de tratamiento (un colchón lleno de agua del tamaño de una almohada pequeña) en la espalda o abdomen del paciente.

Durante el tratamiento y dependiendo del tipo de máquina de litotricia el paciente puede percibir los disparos de ondas de choque (escuchar chasquidos y sentir piquetes en la piel). La sesión dura entre 30 y 60 minutos, tiempo que dependerá del tamaño y respuesta de la piedra.

Cabe mencionar que, debido a que las ondas de choque pueden transmitirse a través de los tejidos íntegros del paciente no es necesario realizar incisión, sin embargo, es posible lesionar órganos en o cercanos a la trayectoria de la onda de choque.

Los fragmentos del cálculo se recuperarán más adelante en su orina, con el propósito de analizarlos.

El procedimiento mismo dura usualmente menos de una hora, durante este tiempo usted permanece tendido.

El tiempo de hospitalización varía desde algunas horas hasta dos o tres días, en función del tipo de cálculo, de su estado de salud y dolores posoperatorios.



## **NEFRECTOMÍA**

Nefrectomía radical laparoscópica transperitoneal derecha

El paciente se coloca en posición de flanco, con fijación con telas adhesivas a la mesa y protección de los puntos de apoyo.

Se realiza el neumoperitoneo con punción con aguja de Veress en posición subcostal o en fosa ilíaca derecha, dependiendo si existen o no cicatrices de laparotomías.

El primer trocar de 10 mm para la óptica de 30° se coloca en posición paraumbilical pararectal. Esta posición es mejor que el ombligo pues no hay problemas de visión que pueden ocurrir con la interposición del colon.

Los siguientes trocares van de la siguiente forma: un trocar de 10 mm subcostal en línea medio clavicular, un trocar de 5 mm en el punto de McBurney y un trocar de 5 mm en epigastrio para la pinza que separa el hígado. Con el bisturí armónico se secciona el peritoneo en el límite entre el colon y el borde medial renal. Se realiza una movilización del colon, lo suficiente para exponer el polo inferior. Luego se lleva a cabo movilización completa del duodeno para exponer la vena cava. Luego se secciona el peritoneo entre el polo superior renal y el hígado.

La disección continúa encontrando el plano muscular a nivel del polo inferior renal. Con la pinza en la mano izquierda se levanta el riñón prosiguiendo con la disección para identificar el pedículo renal.

Se identifica la vena renal y se liberan sus bordes, sin disecarla por atrás. La arteria renal se identifica en el borde inferior y por detrás de la vena. Se disecciona la arteria cuidadosamente seccionando el tejido linfático que la rodea.

La arteria se disecciona lo suficiente para colocar un clip. Se coloca un Hem-O-lok a la arteria, y luego se disecciona la vena. Disecada la vena se colocan 2 Hem-O-Lok hacia el lado de la cava y uno hacia el riñón. Sección de la vena con tijera fría y disección final y clisado de la arteria renal.

Se continúa la disección hacia cefálico con el bisturí armónico, siempre levantando el riñón con la pinza izquierda, y liberando completamente el polo superior. Una vez realizado esto, vamos al polo inferior, seccionando el uréter y completando la disección de riñón en su borde lateral.

Colocación del riñón resecado en bolsa endoscópica y a continuación se realiza una incisión oblicua tipo Mc Burney por donde retira la pieza. Cierre la incisión en 2 planos y creación del neumoperitoneo para revisar la hemostasia. No es necesario dejar drenaje.



## ***NEFRECTOMÍA RADICAL LAPAROSCÓPICA TRANSPERITONEAL IZQUIERDA***

Se realiza el neumoperitoneo con aguja de Veress en posición subcostal hasta 15 mm Hg. El primer trocar de 10 mm se coloca en posición paraumbilical y pararectal para la óptica de 30°. Se coloca un trocar de 10 mm en fosa ilíaca izquierda y un trocar de 5 mm en posición subcostal. Inicialmente, se secciona el ligamento frenocólico para bajar el ángulo esplénico del colon y se libera completamente el colon hasta el sigmoides.

Luego se secciona el ligamento esplenorenal en forma oblicua dirigiéndose paralelo al bazo, y se prosigue seccionando el peritoneo que fija el bazo a la pared abdominal. Con esto buscamos el desplazamiento del bazo hacia la línea media con el consiguiente desplazamiento del páncreas.

Identificación del uréter en el polo inferior renal y desplazamiento del riñón hacia cefálico con la pinza izquierda. Al levantar el riñón se identifica el plano muscular posterior y se disecciona hacia cefálico para identificar el pedículo renal.

Identificada la vena renal es necesario disecar y clipar sus afluentes: primero la vena gonadal, luego la vena adrenal y finalmente la vena lumbar, en ese orden. La arteria se encontrará generalmente en el borde inferior de la vena renal. Se debe disecar lo suficiente para poner un clip y colocar un Hem-O-Lok. Los pasos siguientes son los mismos que la descripción para el lado derecho.

## ***NEFRECTOMIA SIMPLE***

- Incisión cutánea con bisturí de hoja.
- Apertura de subcutáneo con bisturí eléctrico.
- Apertura de la fascia del músculo oblicuo externo y sección del mismo.
- Apertura de la fascia del oblicuo interno con sección del mismo y del músculo transverso hasta alcanzar el espacio retroperitoneal.
- Disección digital o con torunda de la reflexión peritoneal hacia la línea media.
- Se desplaza la fascia de Gerota con instrumento romo hacia la línea media hasta visualizar el músculo psoas
- Se coloca en este momento un separador de Gosset o similar. Apertura de la fascia de Gerota en sentido longitudinal hasta alcanzar la grasa perirrenal. La fascia se sostiene en sentido medial con dos pinzas curvas por parte del ayudante.
- Se disecciona la grasa perirrenal desde el polo inferior hacia arriba, y de las zonas más fáciles a las más difíciles (las zonas más resistentes tienen alta probabilidad de contener un vaso sanguíneo).



- Se identifica y disecciona el uréter sobre el lado peritoneal de la incisión, liberándolo hacia arriba y hacia abajo, previo a su sección y ligadura. El extremo proximal puede servir para traccionar e identificar la pelvis renal. En la zona del pedículo la disección debe ser bajo visión directa.

- Ligadura del pedículo:

Método de ligadura del pedículo con pinzas: Se aísla el pedículo hasta un diámetro de 2-3 cm. Se coloca un clamp en el pedículo con pinzas curvas fuertes (Fergusson, Lowley, o similares) entre el primer y segundo dedo de la mano izquierda (técnica digital), lo que garantiza que las puntas de la pinza se extiendan a distancia suficiente por debajo del pedículo para ligar. Se coloca otra pinza similar proximal a ésta y otra distal a las dos anteriores. Se secciona entre ésta última y las dos primeras (más próxima a riñón). Se liga mediante 1 ó 2 puntos transfixivos de ác. poliglicólico del número 2 por debajo de las dos primeras pinzas.

Método de la ligadura individual: Diseque el tejido que está por delante del pedículo. Identifique los vasos renales. Tras pasar una pinza de ángulo recto por debajo del vaso se liga de forma doble con ác. poliglicólico del 2. Si la vena renal es corta se puede utilizar dos pinzas de Satinsky sobre la vena cava, seccionando y suturando el defecto con una sutura irreabsorbible de polipropileno monofilamento de 5/0. También se puede reforzar la sutura arterial mediante un punto transfixivo del 1 de ác. poliglicólico colocado de forma distal a la aorta tras una primera ligadura con el mismo material.

- Se diseccionan y cortan el resto de adherencias del riñón y se extrae la pieza.

## ***RESECCIÓN TRANSURETERAL PROSTATICA***

### ***CIRUGÍA ENDOSCOPICA***

Accesorios para la endoscopia: – Torre de endoscopia:

- Fuente de luz fría.

- Cámara de video.

- Monitor de televisión

-Electro bisturí con pedal

Otros materiales complementarios:

– Equipo textil RTU (resección transuretral) en una sola pieza que cubre al paciente, con perneras, bolsa de desagüe con malla colador para recoger los fragmentos resecados, dedal de goma para tacto rectal y posibilidad de apertura para talla vesical suprapúbica.

– Bata urológica con protección de líquidos y espalda abierta.

– Equipo instrumental de RTU:

- Tijera.



- 2 Pean.
- 1 Mosquito.
- 1 Batea con suero para globo de sonda y lavados vesicales.
- Equipo de irrigación de doble vía Uroline.
- Goma de desagüe.
- Funda estéril para cámara de video.
- Sonda vesical de tres vías.
- Glicina y suero fisiológico bolsas de 3 litros para irrigación.
- Lubricante xilocaina.
- Frasco con formol para recoger los fragmentos resecaados.

### ***INTERVENCIÓN QUIRÚRGICA.***

Se coloca el campo estéril acomodando y conectando todos los cables, gomas de irrigación-aspiración y cámara de video a sus aparatos correspondientes y al instrumental endoscópico.

Se inicia la intervención calibrando el meato uretral con el meatometro y abundante lubricante y seguidamente se introduce el resector con su obturador y las gomas de irrigación-aspiración conectadas; una vez introducido éste en uretra, se retira el obturador y, a través de la vaina del relector, se introduce el elemento de trabajo con la óptica, el asa de resección y los cables de luz fría y bisturí eléctrico conectados.

A la vez que se va introduciendo el relector, siempre con líquido de irrigación (glicina), se realiza una exploración de la uretra, esfínter, próstata, cuello vesical y vejiga. Una vez completada la inspección de uretra, esfínter veru-montanum próstata, su tamaño y morfología, localización de los uréteres, vejiga forma, tamaño y estructura de su pared, se comienza la resección.

Es muy importante mantener una presión constante del líquido intravesical durante todo el acto quirúrgico porque, al ser la vejiga un órgano capaz de distenderse, la próstata se aleja del campo óptico a medida que la vejiga se llena de líquido. Durante la resección se va haciendo hemostasia para evitar el sangrado que también dificultaría el campo visual.

Durante el acto quirúrgico, además del apoyo en la anestesia, vigilancia del estado general del paciente y campo estéril, la enfermera debe ocuparse de que el flujo de líquidos sea constante tanto de entrada como de salida hasta finalizar el acto quirúrgico.

Durante la resección se utiliza como líquido de irrigación glicina por ser un buen conductor de la electricidad y ser isotónico, no hemolítico. La glicina es un ácido aminoacético que contiene simultáneamente funciones ácida y amina con una reacción neutra; se introducirá caliente para evitar hipotermias del enfermo y deberá de estar situada a una altura de 30 a 50 cm como



mínimo de la sínfisis púbica del enfermo; se debe evitar en todo momento la entrada de burbujas, ya que dificultan la visión en el campo quirúrgico.

La aspiración de líquido debe ser constante en salida a través del resector y cuando sea necesario a través de la bolsa de desagüe del equipo; ambas salidas de líquido conectadas a un aspirador simultáneamente. A lo largo de la resección los fragmentos resecaos se aspiran con los evacuadores de jeringa de Toomey o Ellik según gustos del cirujano; cualquiera de los sistemas evacuadores se acoplan directamente al resector retirando el elemento de trabajo y el líquido evacuado, junto con los fragmentos, caen a la bolsa del equipo, éstos quedan en la malla de la bolsa y el líquido es aspirado.

Se debe de hacer balance continuo de la entrada y salida de líquidos: la salida debe de ser igual o superior a la entrada; el balance positivo es debido a sangrado o diuresis, mientras que un balance negativo indica salida al exterior del líquido de irrigación o aspiración (desconexiones), reabsorción de líquido, perforación o alguna otra patología que pudiera tener el enfermo. Siempre se debe de notificar al cirujano y anestesista los balances, sobre todo si son negativos.

Los cambios de las bolsas receptales de aspiración deben ser rápidos para favorecer la aspiración continua; es importante contabilizar el tiempo de resección.

Una vez acabada la resección se hace una revisión de hemostasia de todo el lecho prostático, finalizada la cual se cambia la glicina por suero fisiológico, líquido lavador que el enfermo mantendrá hasta la retirada del lavador y o sonda. Y por último se coloca una sonda vesical de tres vías para lavar y evacuar residuos que pudieran quedar y evitar la formación de coágulos por el sangrado que quede. Debe mantenerse el flujo constante y continuo de líquido de entrada y salida, así como la contabilización del balance; se recogerán los fragmentos de la resección para su envío a anatomía patológica; asimismo, durante el traslado del enfermo debe prestarse especial atención al flujo de líquidos para que éste permanezca continuo.

### ***PROSTATECTOMIA ABIERTA***

En la técnica de la prostatectomía radical retropúbica neuroconservadora efectuada en estos pacientes, se destacan algunos aspectos de la misma, que influyen en los resultados de las potenciales complicaciones tardías de esta cirugía (incontinencia, disfunción eréctil y fibrosis del cuello vesical

1\*- Sección de los ligamentos puboprostáticos a nivel de su inserción en la próstata, lo que permite su integridad; en este punto hay que tener cuidado de no lesionar los vasos del complejo venoso dorsal que están en íntima relación con los ligamentos puboprostáticos. Por supuesto que el control del complejo venoso dorsal en primera instancia, es fundamental para realizar los



siguientes pasos de la cirugía. Cuando existe sangrado la aplicación indiscriminada de puntos para controlar el sangrado va a lesionar la estructura fibromuscular del esfínter externo.

2\*- Sección de la fascia posterolateral o periprostatica que permite realizar una tecnica intrafasial rechazando lateralmente los paquetes neurovasculares.

3\*- Sección de la uretra membranosa adyacente al apex sin movilizarla

4\*- Plastia del cuello vesical con eversión de la mucosa vesical para efectuar una anastomosis mucosa-mucosa vesico-uretral.