

27 DE JULIO DEL 2020



Cirugía vascular (reparación arterial)

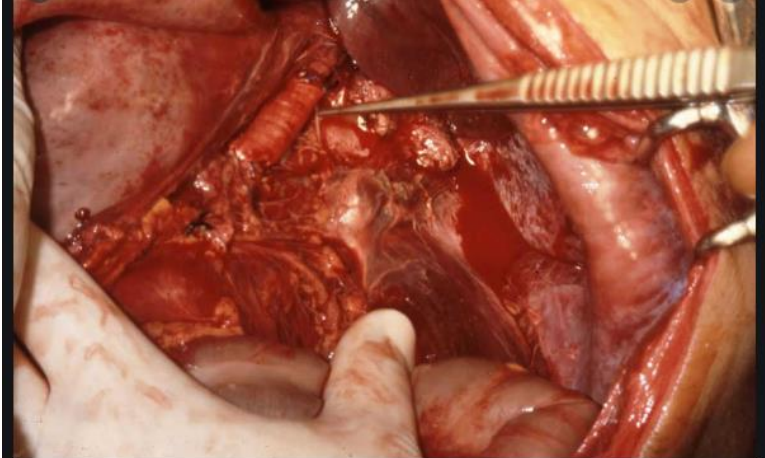
Resumen

Dr. Alfredo Lopez Lopez

Cristopher Manuel Liy Nazar

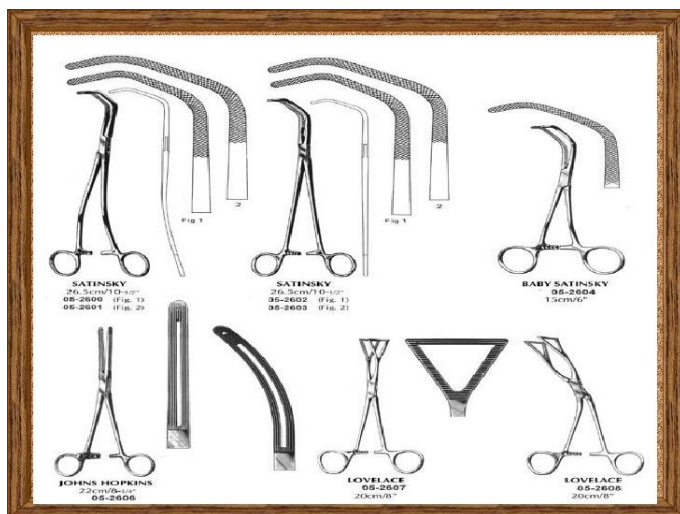
Técnicas básicas en cirugía vascular

Exposición y control vascular Son generalmente los primeros pasos durante cualquier



operación vascular. Se llevan a cabo antes de la heparinización sistémica. Las relaciones anatómicas del segmento vascular a ser expuesto, rigen la localización y longitud de la incisión. En la mayoría de los casos,

la incisión se efectúa longitudinalmente, sobre el trayecto del vaso, extendiéndola unos pocos centímetros en cada extremo, más allá de la longitud requerida para exponer el vaso, a menos que el vaso esté profundamente ubicado, en cuyo caso se requiere una longitud adicional considerable de la incisión. Los vasos están generalmente rodeados por una variable cantidad de tejido graso y envueltos en una vaina. Durante la disección arterial es importante mantenerse en un plano lo más cercano posible al exterior de la adventicia. Una vez alcanzado el plano correcto, es generalmente fácil continuar la disección, ya que puede ser reconocida lo que algunos han llamado “línea blanca adventicial”. Este plano inmediatamente adyacente a la superficie adventicial, con su característica vasavasorum, adquiere un color blanco cuando una contracción es aplicada perpendicularmente, la cual permite la entrada de aire en el tejido areolar periadventicial.



Material Un concepto básico que concierne a toda la cirugía es contar con los instrumentos adaptados al procedimiento que se va a realizar. Como conceptos generales debe tenerse en cuenta que, la pinza de disección y la tijera deben tener la misma longitud. La longitud de los instrumentos debe adaptarse a la profundidad del campo operatorio. El cirujano solicita a la instrumentista un

instrumento para su mano derecha y la instrumentista debe entregar al cirujano, para su mano izquierda, un instrumento que se adapte al primero. Una pinza de De Bakey complementa la tijera de Metzenbaum; una pinza de Cushing hace lo propio con un portaagujas, a efectos de retomar la aguja durante la confección de una sutura.

Pinzas de disección

Pinza de DeBakey También conocida como disección vascular, es la pinza de base y la más utilizada. Permite tomar los tejidos de manera eficaz con poco deslizamiento, gracias a sus mandíbulas en hileras intercaladas. Sin embargo, es una pinza traumatizante (deja su impronta sobre los vasos) y, algunos modelos son bastante puntiagudos (punta de 1 mm), de donde el riesgo de perforar un vaso frágil.

Pinza de Cushing Es la pinza para maniobras minuciosas. Sus mandíbulas son casi planas y se parecen a las del porta-agujas. Es la pinza para suturar. Permite tomar la aguja con precisión, sin rotación ni deformación.

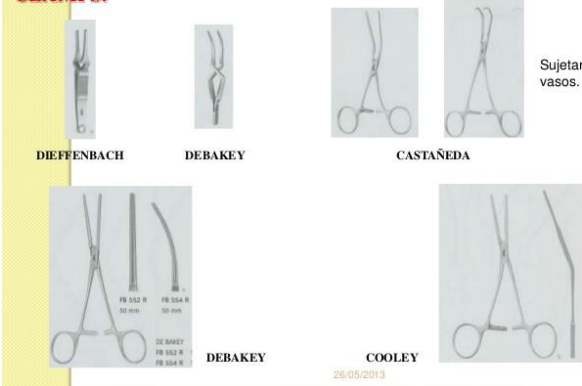
Tijeras Tijeras de Metzenbaum Tienen una punta redondeada y atraumática. Son finas y permiten una disección precisa. No son muy fuertes, adaptándose mal en caso de esclerosis tisular importante.

Tijeras de Potts No son tijeras de disección. Permiten completar una arteriotomía, que se inicia con bisturí hoja 11. Son acodadas y puntiagudas, y existen en diferentes tamaños y angulaciones

Clamps usuales: Los clamps más utilizados son: los clamps de DeBakey angulados, los tipo Satinsky (Satinsky, Derra) y los clamps de aorta.

INSTRUMENTAL VASCULAR

CLAMPS:



Sujetar vasos.

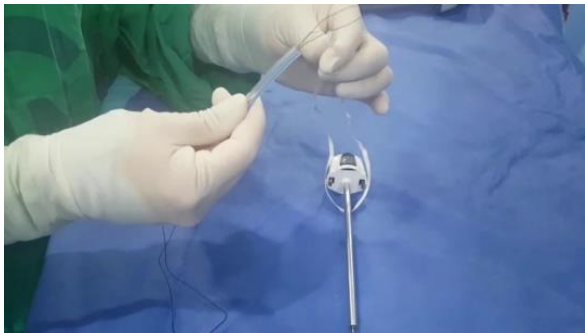
Clamps de bakey: Pueden ser de diferentes tamaños, generalmente usado para la coartación en cirugía vascular, en fístulas arterio-venosas y en operación en el cuello.

Clamps de cooley: El uso de esta herramienta permite la conexión anormal de dos partes del cuerpo,

como un órgano y un vaso sanguíneo.

Clamps Satinsky: Instrumental quirúrgico de cirugía cardiovascular utilizado en cirugía de tórax caracterizado por su doble angulación.

Clamps bulldogs: Durante una cirugía de corazón abierto se necesita detener el flujo de sangre para poder tener una visión completa de la zona intervenida, gracias al clamp bulldogs esto es posible.



Torniquete de Rummel Puede confeccionarse mediante el uso de una cinta hilera mojada, un "vessel loop" o una sonda Nelaton (con su extremo proximal cónico recortado) de calibre adaptado al vaso, y un segmento de tubo de alrededor de 18 french (5.94

mm). Nosotros utilizamos en general una Nelaton de 8 french (2.64 mm). La misma se pasa alrededor del vaso a clampear, y luego se pasan ambos extremos a través del tubo, el cual se aplica contra el vaso determinando su oclusión. Para facilitar el pasaje de los extremos de la Nelaton a través del tubo, puede utilizarse algún tipo de gancho que se pasa por el tubo de 18 french y toma y "arrastra" los extremos de la sonda, uno por vez, a través del mismo. El tubo se fija en su lugar mediante una pinza que toma la sonda Nelaton y se apoya firmemente, traccionando suavemente la sonda, sobre el extremo libre del tubo. Compresión En caso de lesión arterial o venosa sin control

vascular proximal y distal, el control de la hemorragia puede ser realizado comprimiendo el vaso con el dedo, o con una gasa montada en una pinza de Föerster larga. De esta manera la disección del vaso puede llevarse a cabo, permitiendo el clampeo. Hilos y agujas El tamaño del hilo puede presentarse bajo forma numérica. A mayor número de 0, menor el diámetro del hilo. El hilo más utilizado es no reabsorbible, monofilamento, de polipropileno. Otro hilo mucho menos utilizado, es el de politetrafluoroetileno (PTFE). Una de sus ventajas es no tener memoria de forma, por lo cual no tiene tendencia a enredarse. Es de diámetro más grueso que los hilos de polipropileno. Un 4/0 de PTFE tiene el diámetro de un 3/0 de polipropileno

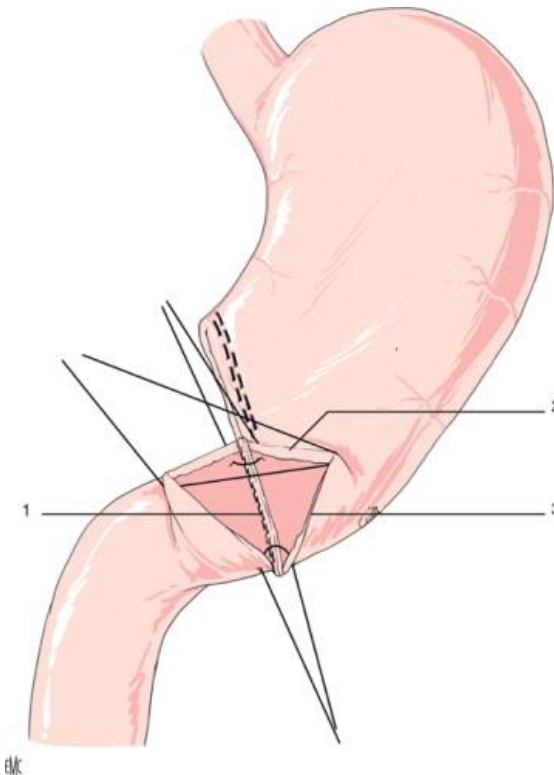
A modo de ejemplo, se utiliza un hilo 3/0 o 4/0 para la aorta, 5/0 para la femoral común, 6/0 para el eje femoropoplíteo y 7/0 para las arterias de pierna. El 7/0 puede ser utilizado con una aguja de 9 mm de largo, el 6/0 con una de 13 mm, el 5/0 con una de 17 mm y el 4/0 con una de 23 mm. Los hilos vasculares vienen montados en una o dos agujas. Estos últimos son los utilizados para realizar las anastomosis. Las suturas monofilamento se anudan fácil, pero tienen riesgo de desanudarse. Es pues deseable realizar al menos 6 nudos simples invirtiendo los cabos. Como regla general, debe realizarse un nudo más que el número de ceros del hilo, en especial para los calibres más finos

Anastomosis Las anastomosis son prácticamente siempre realizadas por suturas continuas (“surjets”). Principios generales Se debe picar en la arteria de dentro a fuera para fijar la placa de ateroma contra la pared, ya que picar de fuera a dentro expone al riesgo de decollarla. Hay que evitar movilizar la pared de la arteria pinzándola con la Cushing. Hay que empujarla con la pinza cerrada para no dañar la pared. El buen posicionamiento de la aguja sobre el porta-agujas es esencial. Hay que poner la aguja en la posición que ella toma a la salida de la arteria y el portaagujas en la posición más o menos vertical que tendrá en función de la profundidad del campo operatorio. La aguja debe entrar en la arteria perpendicularmente. Mediante un movimiento de rotación del puño, perfora la arteria. El movimiento debe detenerse aquí. A continuación la mano izquierda con una Cushing, va a terminar el movimiento rotatorio. No debe retomarse la aguja por la punta para no desafilarla. Puede ser necesario empujar la aguja con el porta-agujas para hacerla salir una mayor longitud. Con la práctica, el movimiento es encadenado, perforación-rotación con la mano derecha, recuperación de la aguja y fin de la rotación con la mano izquierda. Al principio, el movimiento puede ser

descompuesto en dos tiempos bien separados: en primer lugar mano derecha, parar, luego mano izquierda. Una vez recuperada la aguja por la pinza de Cushing, la misma debe “posarse” sobre una zona apropiada del campo operatorio para retomarla con el porta- agujas. Se debe perder el hábito de retomar las agujas en el espacio. En efecto, en caso de stress provocado por una herida vascular, la descarga adrenérgica va a provocar temblor. Se debe siempre retomar la aguja bien inmovilizada sobre un plano estable. Es importante no “talonear”, lo que por un movimiento de cizallamiento, desgarrar la arteria o la prótesis generando una hemorragia por los agujeros de la aguja al declampear. “Talinear”, es efectuar una rotación de la aguja in situ para presentar la aguja a la mano izquierda. De hecho, la mano izquierda debe ir a buscar la aguja cualquiera sea su posición a la salida de la arteria. Es importante estar apoyado durante la realización de la anastomosis para suprimir el posible temblor. La heparina es habitualmente inyectada por vía intravenosa por el anestésista (50 a 100 UI/kg), si bien en realidad lo habitual es inyectar 5000 U de heparina sódica, contenidas en 1 cc. Se debe pasar un pasa hilos alrededor de la arteria para hacer contra-apoyo y poder palparla para elegir la zona de clampear. Si la arteria es sana, el clampear puede ser anteroposterior, con un clamp tipo Satinsky o Derra, o transverso con uno de DeBakey angulado. Se deben posicionar los clamps de forma tal que “molesten” lo menos posible y que presenten la arteria en caso de sutura terminoterminal. Un clampear anteroposterior expone la pared posterior de la arteria. Esta presenta a menudo una placa de ateroma. En este caso debe procederse a un clampear anteroposterior para no fracturar la placa. Anastomosis terminoterminal Conceptualmente, la anastomosis más simple es la terminoterminal, perpendicular. Debe tenerse en cuenta que una línea de sutura circular determina cierto grado de estenosis. Esto puede ser subsanado seccionando ambos cabos oblicuamente. Cuando se unen dos arterias de igual diámetro en terminoterminal, el cirujano puede generalmente rotar los vasos, permitiendo suturar toda la circunferencia desde afuera, efectuando un tercio por vez. Se insertan tres puntos tractores entre ambos cabos arteriales, a intervalos de un tercio de la circunferencia, técnica denominada triangulación, descrita por Alexis Carrel. Levantando dos de los tres puntos tractores, los bordes arteriales se unen y enderezan, facilitando la confección de la sutura. Comenzar rotando los vasos con el fin de efectuar los primeros puntos de la sutura en su parte más inaccesible, es decir, la posterior. Utilizando los puntos tractores para volver a rotar los vasos, se vuelve a la superficie anterior. La sutura continua forma un espiral alrededor de la circunferencia de los vasos;

esta sutura delicada, aun sin atar, puede acomodarse a la distensión que determina la arteria puesta en flujo, para luego proceder a efectuar los nudos correspondientes. A medida que la arteria se distiende, la sutura se ajusta, reduciendo las fugas anastomóticas. Para vasos de pequeño calibre y en niños, usar puntos separados. En estos últimos la sutura continua restringe el crecimiento arterial en diámetro. Durante la sutura continua, cuidar el contacto intimal de los puntos, insertándolos de afuera a adentro en el cabo proximal y de adentro a afuera en el distal. Si la íntima no es tomada en el cabo proximal, esta se separará sólo de la línea anastomótica. Si lo mismo sucede en el cabo distal, puede producirse una disección intimal que progrese distalmente. El intervalo entre los puntos depende del tamaño de los vasos, pero para arterias de tamaño medio, se colocan a 2 a 3 mm uno del otro y a 2 a 3 mm de los bordes de las estructuras a anastomosar. El objetivo es finalizar en la cara superficial e insertar los últimos puntos, asegurando que la íntima sea tomada a cada lado. De ser necesario, ajustar cuidadosamente la sutura, usando un "hook" para nervio. Cuando se está seguro que cada punto está perfectamente colocado, se ata cuidadosamente. Si no es posible movilizar y rotar los cabos arteriales, insertar primero los puntos posteriores bajo visión directa. Si es necesario, dejar los vasos separados y usar una sutura continua con doble aguja, para luego ajustar los puntos en serie, comenzando con un punto central posterior y continuando hacia cada lado del mismo, alternativamente, hasta alcanzar el sector anterior. Debe asegurarse una perfecta toma de la íntima. Esta es la técnica de "sutura suspendida" o en "paracaídas". A continuación, puede continuarse hasta que las líneas de sutura se encuentren en el sector anastomótico que se ofrece al cirujano. En algunas situaciones es importante seccionar cada cabo a anastomosar oblicuamente, llevando la línea de sutura a lo largo de los vasos, de forma tal que la incursión de la línea de sutura en la luz es menos localizada.

Anastomosis terminolaterales

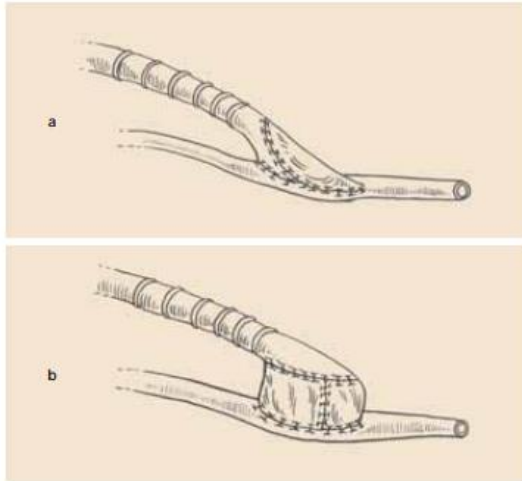


Al unir arterias en terminolateral, debe evitarse estenosis la luz y también apuntar a reducir al mínimo las turbulencias. Un método para lograr esto es hacer la anastomosis oblicua, no en ángulo recto, y con una longitud de casi dos veces el diámetro arterial. Para ello, efectuar una arteriotomía longitudinal en la arteria receptora, con la longitud indicada (aproximadamente dos veces su diámetro). Seccionar el extremo de la arteria dadora y prepararla para que se ajuste a la apertura de la arteria receptora. Insertar ambas agujas de una sutura con doble aguja desde el exterior en el talón de la arteria dadora y de adentro hacia afuera en el talón de la receptora. El hecho de contar con doble aguja permite pasar el punto del talón de adentro a afuera en ambas arterias a anastomosar. Dirigirse desde aquí en ambos lados, en sentido distal. Es preferible insertar los puntos primero en la pared posterior, para que pueda verse la sutura interna y asegurar que toma la íntima, antes de iniciar la sutura anterior. Detener la sutura cuando se haya alcanzado la mitad de camino, en las paredes anterior y posterior. Recortar la punta del vaso dador para ajustar la longitud a la arteriotomía de la arteria receptora. Acto seguido insertar un punto con doble aguja, pasando de afuera a adentro en la punta de la arteria dadora, y de adentro a afuera en el extremo correspondiente (comisura) de la arteriotomía en el vaso receptor. Insertar, con mucho cuidado, las suturas alrededor de la comisura distal (punta de la anastomosis) bajo visión. Suturar la pared posterior hasta la sutura que viene del talón y atar para luego completar la anastomosis a lo largo de la pared anterior. Los puntos críticos de la sutura, son el talón y la punta.

Incisiones arteriales y su cierre

El acceso intraluminal se consigue mediante una incisión en la cara lateral del vaso inmediatamente por debajo de la zona de abordaje; también puede usarse para la introducción del catéter para procedimientos de diagnóstico y de terapia endoluminal.

La arteriotomía se hace habitualmente de forma longitudinal con un bisturí de punta fina, y se la amplía hacia arriba o hacia abajo con una tijera arterial angulada; la arteriotomía transversal tiene ventajas sobre la longitudinal ya que el cierre no produce estenosis residual, pero tiene el inconveniente de que si se hace necesario ampliarla, la situación conduce inevitablemente a la sección circular del vaso, que requerirá una ulterior anastomosis terminoterminal. La arteriotomía transversal es especialmente útil en las



arterias de pequeño calibre o en la práctica de una tromboembolectomía proximal o distal. Sobre el cierre de la arteriotomía debe tenerse en cuenta que:

- El exceso de adventicia debe ser extirpado para que no interfiera en la línea de sutura, lo cual podría condicionar una trombosis.
- La sutura debe incluir todas las capas de la pared arterial con especial atención de incluir la íntima.
- Es recomendable realizar la sutura de dentro hacia fuera.

– La sutura continua es la técnica de cierre habitual de la arteriotomía en lugar de los puntos sueltos, y para evitar una estenosis residual en los vasos de pequeño calibre es aconsejable implantar una angioplastia en parche, y si ha sido necesario fijar la íntima distal, el parche deberá sobrepasar la línea de puntos de Kunlin

Bibliografía

Dr. Ricardo Fernández Prof. Agdo. Dpto. Básico de Cirugía Prof. Dr. Gonzalo Fernández (Técnicas básicas en cirugía vascular)