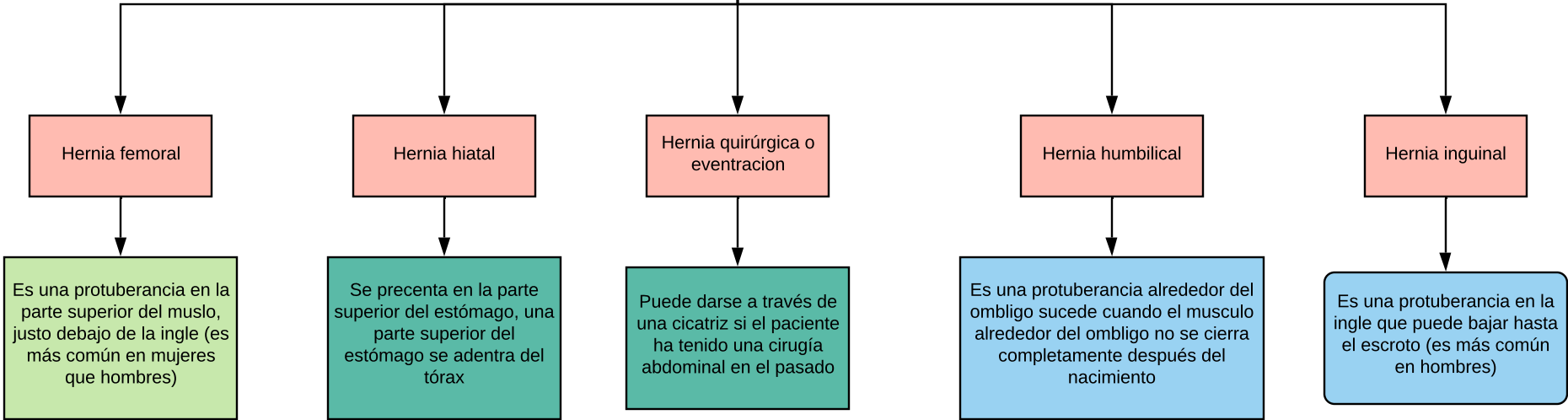


HERNIOPLASTIAOPLASTIA

Es un procedimiento para corregir una hernia cuando la pared muscular es débil, ya que tras retirarla, el saco busca la reparación de la pared abdominal

TIPOS DE HERNIAS DE HERNIAS



Tipo de cirugía de cirugía

Convencional

Se realiza una herida en la piel para la reparación, debe ser bajo anestesia local, regional o general por lo que resulta sumamente importante en pacientes con alto riesgo operatorio, quienes han tenido problemas con la anestesia general, o bien quienes no descansan la anestesia raquidea

Descripción de la técnica

El cirujano encontrará y separará de los tejidos a su alrededor
Luego, extirpará el saco de la hernia reintroducirá los intestinos dentro del abdomen
El cirujano cerrará los músculos abdominales debilitados con puntos de sutura, con frecuencia también se cose un pedazo de malla en el lugar para fortalecer la pared abdominal,

La cirugía abierta o convencional se le realiza desde el exterior se realiza a través de una incisión de 5- 10 cm en la ingle o en el área de la herida

La incisión se extenderá a través de la piel, la grasa subcutánea, permitirá al cirujano llegar hasta el nivel del efecto

El cirujano quizá opte por utilizar una malla quirúrgica a fin de corregir el defecto o el agujero
Esta técnica dura aproximadamente 8 y 24 h.

Estudios preoperatorios preoperatorio

BH, QS, TPT Y TP
GRUPO Y RH
ESTUDIOS DE
IMAGEN
-RX

Laparoscopica

Se realiza a través de un laparoscopio, el cual es un tubo delgado e iluminado que le permite al médico ver el interior del abdomen de su paciente 6 reparar la hernia a través de pequeñas incisiones.

TEP

Realización de espacio preperitoneal en región inguinal con trocar balón disector, esta indicada en hernias inguinales primarias hernias bilaterales, hernias femorales.

TAPP

Consiste en la reparación laparoscopica transabdominal preperitoneal de la hernia inguinal se realiza dentro de la cavidad peritoneal, se fundamenta en la colocación de una malla de tamaño suficiente para descubrir todos los potenciales orificios herniarios en el plano preperitoneal, accediendo a él por la vía posterior con la inherente apertura previa del peritoneo