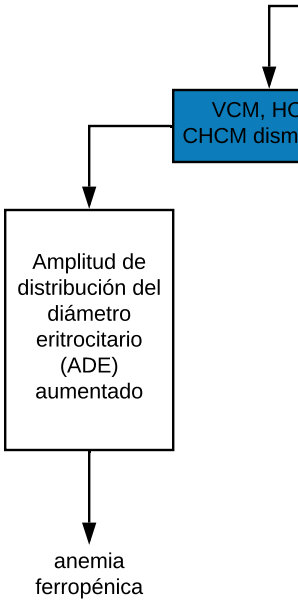
VCM, HC
CHCM dism
Amplitud de distribución del diámetro eritrocitario (ADE) aumentado
anemia ferropénica

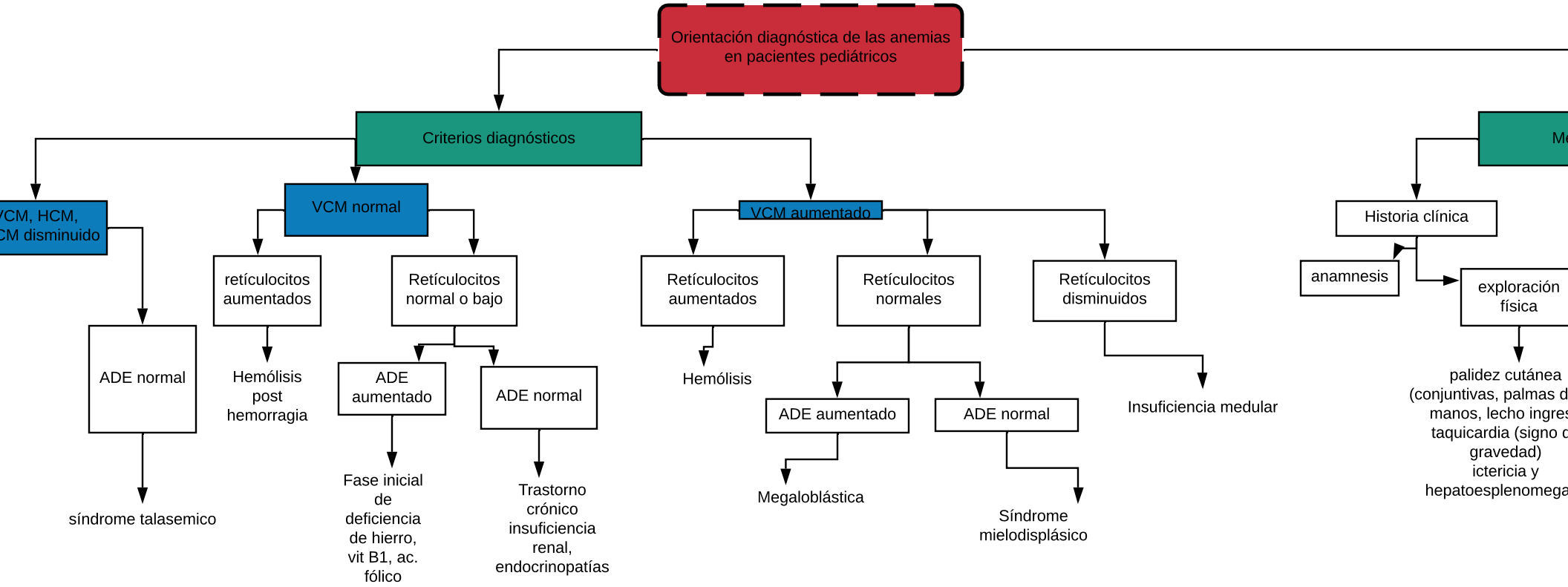
Orientación diagnóstica de las anemias en pacientes pediátricos
Criterios diagnósticos
Me
VCM, HCM, CM disminuido
ADE normal
síndrome talasemico
VCM normal
retículocitos aumentados
Hemólisis post hemorragia
Retículocitos normal o bajo
ADE aumentado
Fase inicial de deficiencia de hierro, vit B1, ac. fólico
ADE normal
Trastorno crónico insuficiencia renal, endocrinopatías
VCM aumentado
Retículocitos aumentados
Hemólisis
Retículocitos normales
ADE aumentado
Megaloblástica
ADE normal
Síndrome mielodisplásico
Retículocitos disminuidos
Insuficiencia medular
Historia clínica
anamnesis
exploración física
palidez cutánea (conjuntivas, palmas d manos, lecho ingres taquicardia (signo d gravedad) ictericia y hepatoesplenomega

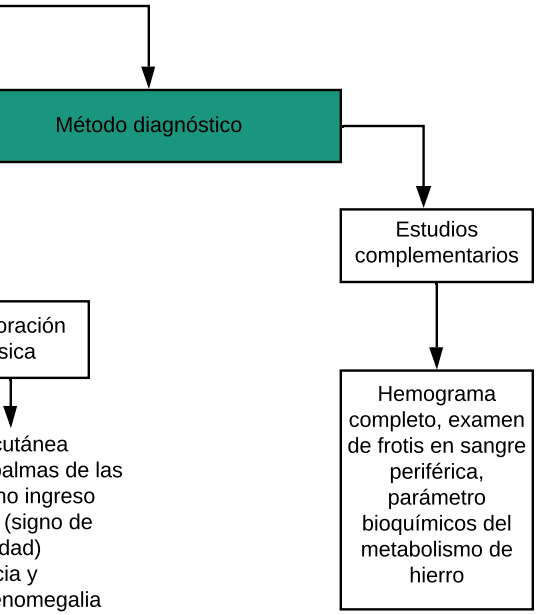
Método diagnóstico
Estudios complementarios
oración
sica
cutánea
almas de las
no ingreso
(signo de
dad)
cia y
enomegalia
Hemograma completo, examen de frotis en sangre periférica, parámetro bioquímicos del metabolismo de hierro