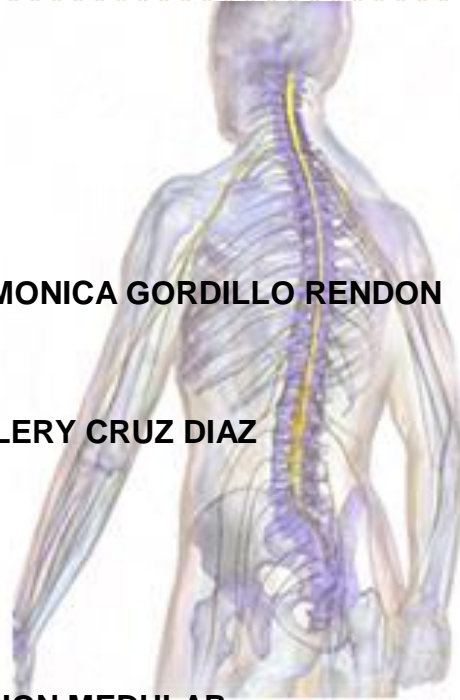
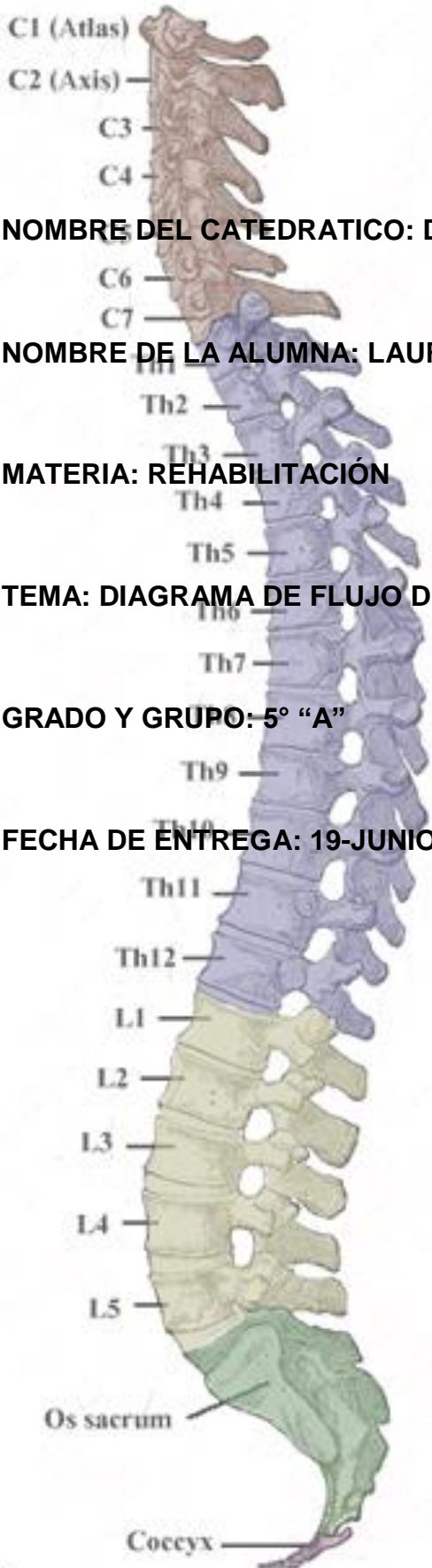


NOMBRE DEL CATEDRATICO: DRA. MONICA GORDILLO RENDON

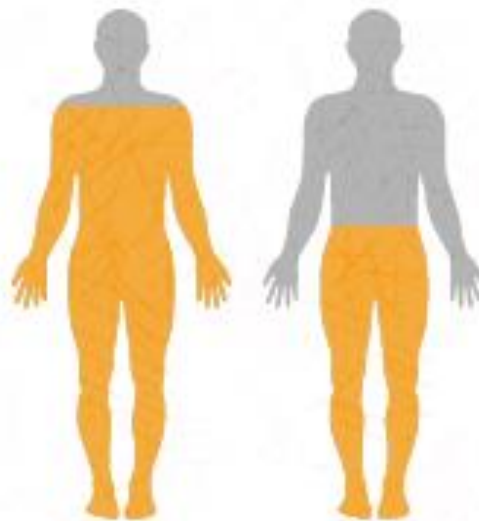
NOMBRE DE LA ALUMNA: LAURA DILERY CRUZ DIAZ

MATERIA: REHABILITACIÓN

TEMA: DIAGRAMA DE FLUJO DE LESION MEDULAR

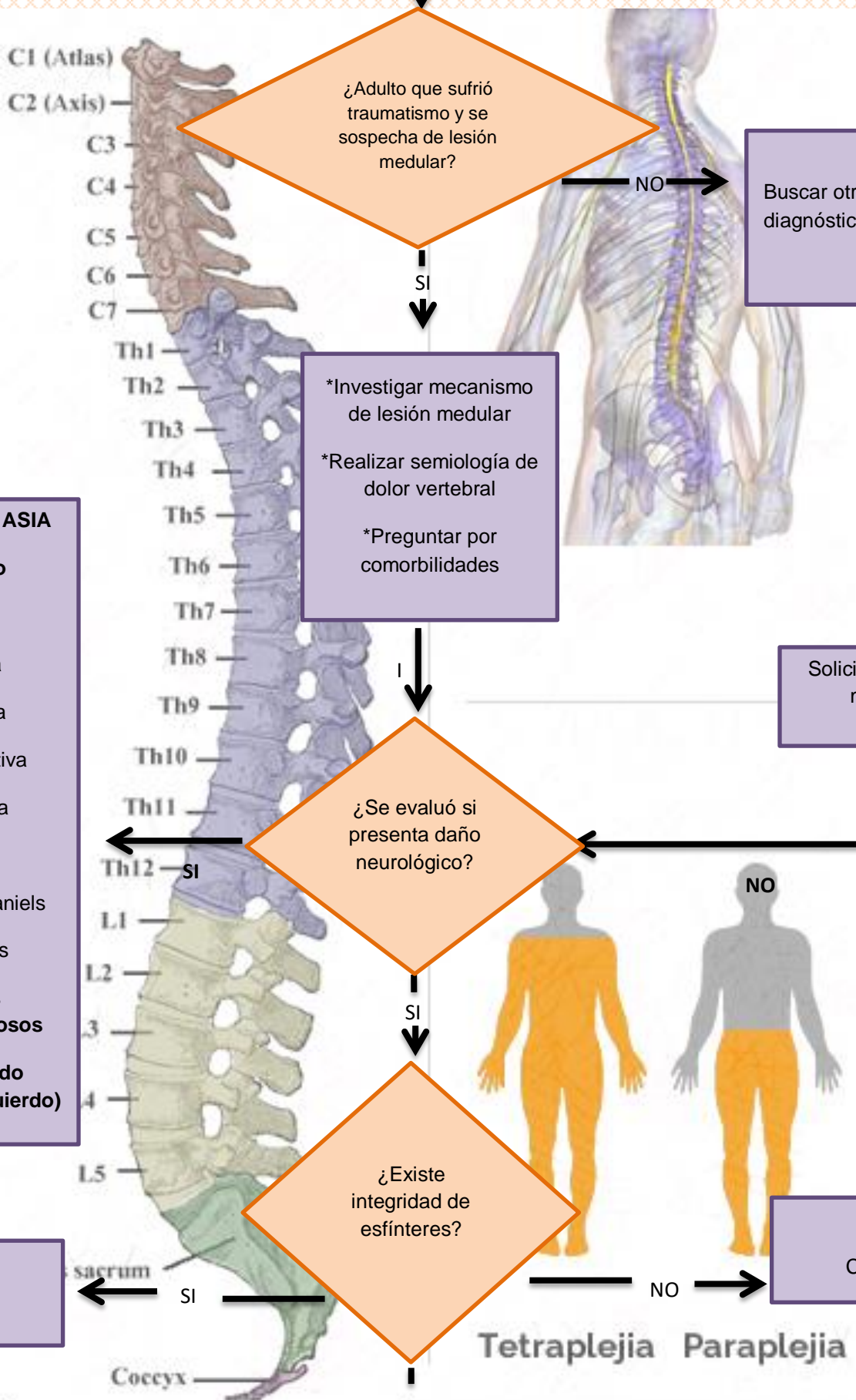
GRADO Y GRUPO: 5° "A"

FECHA DE ENTREGA: 19-JUNIO -2020



Tetraplejia Paraplejia

DIAGNOSTICO Y TRATAMIENTO DE LESION MEDULAR



¿Adulto que sufrió traumatismo y se sospecha de lesión medular?

NO → Buscar otro diagnóstico de dolor

SI ↓

- *Investigar mecanismo de lesión medular
- *Realizar semiología de dolor vertebral
- *Preguntar por comorbilidades

Solicitar resonancia magnética

¿Se evaluó si presenta daño neurológico?

***ESCALA DE ASIA**

Sensitivo

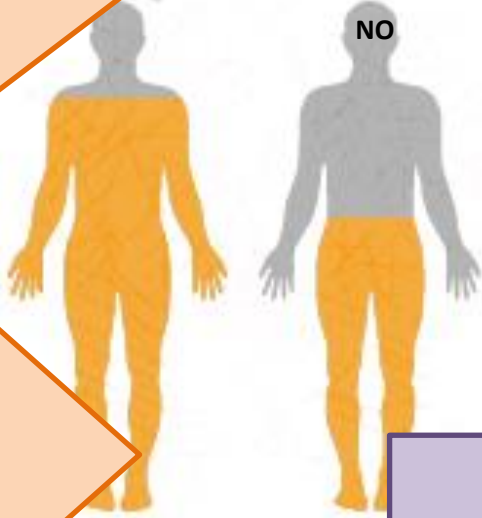
- *Táctil
- *Térmica
- *Dolorosa
- *Propioceptiva
- *Vibratoria

Motor

- *Escala de daniels
- *Miotomas

Reflejos osteotendinosos

(evaluar lado derecho e izquierdo)



¿Existe integridad de esfínteres?

SI → Lesión Incompleta

NO → Lesión Completa

Tetraplejia Paraplejia

SI ↓

