



PRACTICAS PROFECIONALES

Nombre del alumno:

Fabiola Yaneth Gómez pineda

Nombre del docente:

Lic.: Arnulfo Martin Bermúdez

Nombre del trabajo:

Síntesis Ilustrada

Grado:

9 cuatrimestres

Grupo:

“C”

PASIÓN POR EDUCAR

Comitán de Domínguez Chiapas a 9 de Mayo 2020.

Esqueleto humano

El esqueleto es una estructura dinámica, constituida por huesos. Cada hueso es un órgano ya que está formado por diversos tejidos: óseo, cartilaginoso, conectivo denso, epitelial, otros que generan sangre, adiposo y nervioso. Funciones del sistema esquelético

1: **sostén:** los huesos son el soporte de los tejidos blandos, y el punto de apoyo de la mayoría de los músculos esqueléticos.

2: **protección:** los huesos protegen a los órganos internos, por ejemplo el cráneo protege al encéfalo, la caja torácica al corazón y pulmones.

3: **movimientos:** en conjunto con los músculos.

4: **homeostasis de minerales:** el tejido óseo almacena calcio y fósforo para dar resistencia a los huesos, y también los libera a la sangre para mantener en equilibrio su concentración.

5: **producción de células sanguíneas:** en la médula ósea roja (tejido conectivo especializado) se produce la hemopoyesis para producir glóbulos rojos, blancos y plaquetas.

6: **almacenamiento de triglicéridos:** la médula ósea roja es reemplazada paulatinamente en los adultos por médula ósea amarilla, que contiene adipocitos. Estructura de los huesos. Los huesos se clasifican en diversos tipos según su forma. Un hueso largo (como el fémur o el húmero) consta de las siguientes partes:

1: **Diáfisis:** es el cuerpo o porción cilíndrica principal del hueso.

2: **Epífisis:** son los extremos proximal y distal del hueso.

3: **Metáfisis:** es el sitio de unión de la diáfisis con la epífisis; su espesor va disminuyendo con la edad.

4: **Cartílago articular:** es una capa delgada de cartílago hialino que cubre la parte de la epífisis de un hueso que se articula con otro hueso.

5: **Periostio:** es una capa resistente de tejido conectivo denso que rodea la superficie ósea que no tiene cartílago articular. Protege al hueso, participa en la reparación de fracturas, colabora en la nutrición del hueso, y sirve como punto de inserción de tendones y ligamentos.

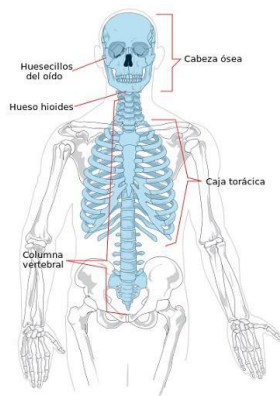
6: **Cavidad medular:** es el espacio interno de la diáfisis que contiene a la médula ósea amarilla grasa.

7: **Endostio:** es la capa que recubre la cavidad medular, y contiene células formadoras de hueso.

Esqueleto axial

Es el conjunto de huesos que conforman la parte estática o poco móvil, del cuerpo humano. De 206 huesos que conforman el cuerpo humano, el esqueleto axial está formado por 80 de ellos, que al articularse entre sí, forman la cabeza, el tórax y la columna vertebral.

El esqueleto axial recibe su nombre de la palabra “axis”, que proviene del latín, cuyo significado es “eje” y que se une al sufijo “al”, que significa “en relación a”, es decir, que pertenece o que es relativo al eje.



Sus funciones son servir como eje central corporal y como superficie para la inserción de músculos y tendones, que utilizando el esqueleto axial como punto de apoyo permite la movilidad del esqueleto apendicular adosado a él.

Sin embargo, una de sus funciones más importantes es la de proteger los órganos y estructuras internas corporales, sirviendo de armazón para tejidos de vital importancia.

Por ejemplo, los arcos costales y el esternón forman una caja rígida para proteger el corazón y los pulmones de traumatismos externos.

La columna vertebral forma un túnel rígido pero a la vez flexible para proteger la médula espinal y, por último, el cráneo, que no sólo protege las estructuras cerebrales, sino que protege el oído interno y los globos oculares, estructuras sensoriales delicadas que no podrían funcionar adecuadamente de no ser por la estabilidad craneana.

¿Cómo está conformado el esqueleto axial?

El esqueleto axial está conformado por 80 huesos que conforman las siguientes estructuras:

Cráneo (29 huesos)

Bóveda craneana: formada por 8 huesos, se corresponde con los huesos frontal (1), temporal (2), parietal (2), occipital (1), etmoides (1) y esfenoides (1).

Cara: formada por 14 huesos, que son en pares los huesos cigomático, maxilar, nasal, palatino, cornete nasal y lagrimal y una unidad de los huesos mandibular y vómer.

Oído: formado por 6 osículos, 3 de cada lado, el martillo el yunque y el estribo, articulados forman una especie de puente entre el tímpano y la ventana oval, para la transmisión del sonido.

Hueso hioides: hueso único, impar, ubicado en la región anterior del cuello, su característica principal es que el único hueso que no se articula con ningún otro.

Tórax (25 huesos)

Esternón: hueso único, formado por tres partes, el manubrio, el cuerpo y el apéndice. Se articula directamente con 7 arcos costales de cada lado y de manera indirecta a través de un cartílago costal común con las costillas octava a la décima.

Arcos costales: son 24 en total, de los cuales 14 son denominadas costillas verdaderas, pues se articulan directamente con el esternón a través de cartílagos propios.

Las costillas 8va a la 10ma (6 en total), se articulan indirectamente con el esternón, a través de un cartílago costal común; y por último 4 costillas denominadas flotantes, pues se articulan por detrás con las vértebras torácicas y por delante se mantienen suspendidas en la cavidad abdominal, sin articularse con el esternón.

Columna vertebral: (26 huesos)

Constituye la región posterior del esqueleto axial y su pilar central.

Está conformada por 26 huesos que se subdividen, formando diferentes segmentos. De esta forma, las primeras 7 vértebras corresponden al segmento cervical, y cada una de ellas va articulada con los arcos costales.

Las características morfológicas de las vértebras cervicales varían con respecto al resto de las vértebras, principalmente la primera y la segunda vértebra cervical, llamadas atlas (C1) y axis (C2) respectivamente, cuya morfología es atípica, pues permite el sostén del cráneo y la rotación del mismo.

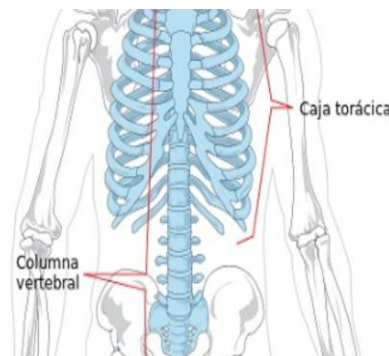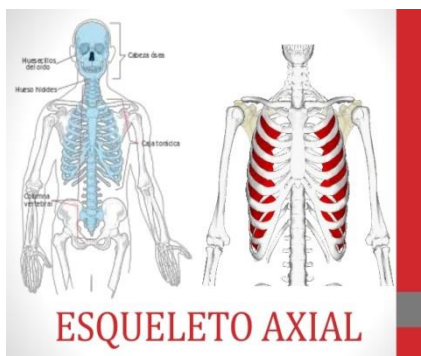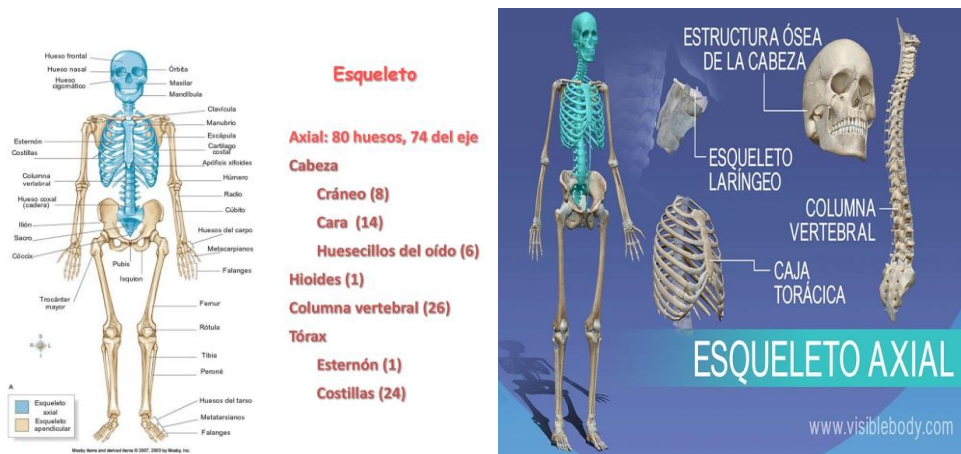En cuanto al resto de las vértebras cervicales, su foramen tiene forma triangular, con apófisis espinosas cortas y prominentes.

Las siguientes 12 vértebras, forman el segmento torácico, se articulan con los arcos costales, y se diferencia del resto de las vértebras, pues el foramen es pequeño y circular, y su apófisis espinosa larga y triangular.

Se continúan con las vértebras lumbares, que en número de cinco dan el mayor soporte a la columna vertebral. Los cuerpos de sus vértebras son voluminosos, anchos y altos. El agujero es triangular, y la apófisis espinosa es cuadrada y horizontalizada.

El sacro, penúltimo hueso de la columna vertebral, se articula con el esqueleto apendicular a través de las articulaciones sacroilíacas, transmitiendo el peso corporal a la cintura pélvica, la cual da origen a la inserción de los miembros inferiores.

Está compuesto por cinco vértebras fusionadas con forma de pirámide, y su vértice se articula con el cóccix, último hueso que conforma la columna vertebral y que no participa como estructura de soporte para el peso corporal en bipedestación, a diferencia del resto de las vértebras.



Esqueleto apendicular

Es el conjunto de huesos que conforman la parte móvil del esqueleto humano. Formado por 206 huesos, el esqueleto humano está dividido en dos partes, un esqueleto axial o central constituido por 80 huesos que conforman la cabeza, el tórax y la columna vertebral, y un esqueleto apendicular formado por las extremidades superiores e inferiores.

El esqueleto axial tiene como función servir como eje central corporal y proteger los órganos vitales, así como servir de superficie para la inserción de músculos que permitan la movilidad del esqueleto apendicular adosado a él.



Por su parte, el esqueleto axial, está formado por los 126 huesos restantes que se articulan con el eje central corporal o esqueleto axial, para así formar las extremidades superiores e inferiores. De esta manera, una de las características del esqueleto apendicular es que cada uno de los huesos que lo conforman son bilaterales.

Recibe su nombre de la palabra "appendix", que proviene del verbo pendere, que significa "colgar", es decir una estructura que se desarrolla a partir de su adosamiento a una estructura base o central.

¿Cómo está conformado?

El esqueleto apendicular está conformado por 4 huesos que conforman las cinturas escapulares, 60 huesos para los miembros superiores, 2 huesos que forman la cintura pélvica, y 60 huesos que conforman los miembros inferiores.

Se considera la pelvis como estructura ósea única, pero debe tomarse en cuenta que el ilion, el isquion y el pubis, se unen para formar un solo hueso; el hueso coxal.

El hueso coxal se articula con el sacro posteriormente y con el hueso coxal contralateral anteriormente. Mediante la anfiartrosis denominada "sínfisis del pubis" forman la pelvis.

