



**Nombre de alumno:** Brenda Yasmin Moreno Aguilar

**Nombre del profesor:** Martin Arnulfo Bermudes Estrada

**Nombre del trabajo:** Síntesis ilustrada

**Materia:** prácticas profesionales

**Grado:** 9° cuatrimestre

PASIÓN POR EDUCAR

**Grupo:** "B"

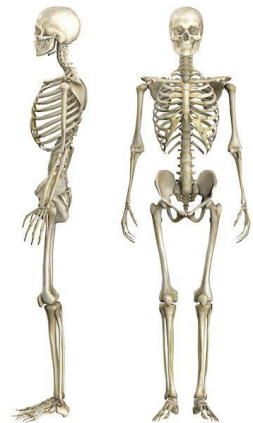Comitán de Domínguez Chiapas a 09 de MAYO del 2020

## EL ESQUELETO

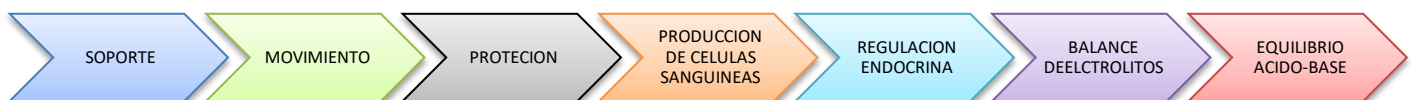El esqueleto humano es el conjunto total y organizado de piezas óseas que protegen, sostiene y dan forma al cuerpo, por lo tanto proporcionan al cuerpo humano una firme estructura multifuncional (locomoción, protección, conexión, sustento etc.), todos los huesos están articulados entre sí, soportados por estructuras conectivas complementarias como ligamentos, tendones, músculos y cartílagos. El esqueleto es un conjunto de 206 piezas duras y resistentes llamadas huesos, los huesos están formados de calcio (sustancias orgánicas y sales calcáreas) que le otorgan la dureza que necesita ya que no solo sostiene nuestro cuerpo sino que también protege algunos órganos internos.

Según la forma que presentan se divide en:

- Huesos largos: como de brazos y piernas.
- Huesos cortos: las vertebras
- Huesos planos: como los huesos del cráneo



## FUNCIONES DEL ESQUELETO



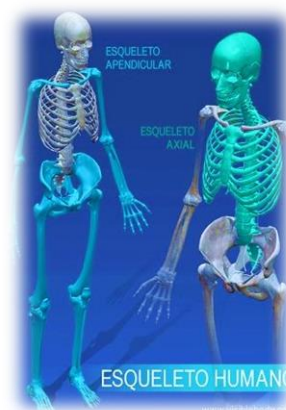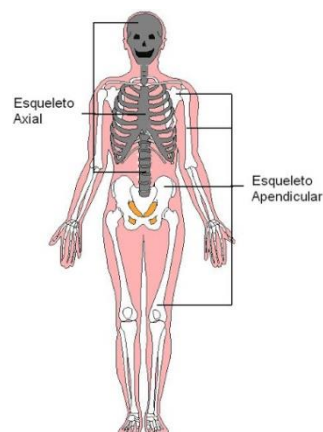
El sistema esquelético tiene varias funciones entre ellas se destacan:

- Sostén mecánico del cuerpo y sus partes blandas.
- Mantenimiento postural.
- Soporte dinámico, colaborando para la marcha, locomoción y movimientos corporales.
- Contención y protección de órganos internos, como por ejemplo los huesos que forman el cráneo protegen el encéfalo, las vértebras de la columna vertebral

sirven de protección a la médula espinal y las costillas evitan que se produzcan daños en los pulmones, el corazón y los vasos sanguíneos del tórax.

- Almacén metabólico ya que funciona como moderador de la concentración e intercambio de sales de calcio y fosfatos.
- Transición de vibraciones.

## DIVISIÓN DEL ESQUELETO (AXIAL Y APENDICULAR)

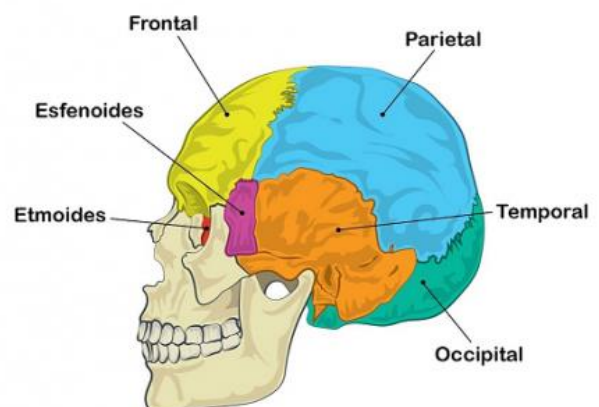


## ESQUELETO AXIAL

Son los huesos situados a la línea media o eje, y ellos soportan el peso del cuerpo como la columna vertebral. Constituye el eje del cuerpo y forma una fuerte estructura que protege al sistema nervioso central y los órganos situados en el interior del tórax: pulmones, corazón y grandes vasos sanguíneos. Se encarga principalmente de proteger los órganos internos. El esqueleto axial está formado por el cráneo, huesos auditivos, el hueso hioides, tórax y columna vertebral. En total siendo 80 huesos.

### CRANEO:

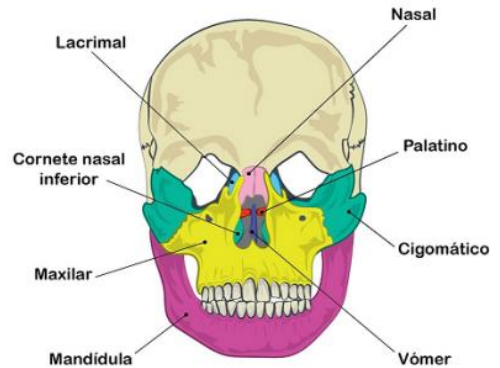
- Frontal
- Parietal (2)
- Temporal (2)
- Occipital
- Esfenoides



- Etmoides

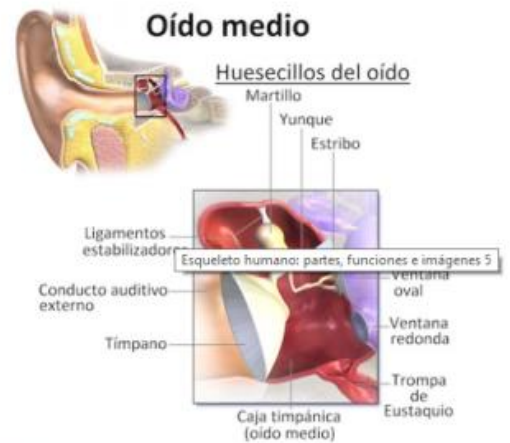**CARA:** →

- Nasal (2)
- Lacrimal (2)
- Palatino (2)
- Vómer
- Cornete nasal inferior (2)
- Maxilar superior (2)
- Mandíbula o maxilar inferior
- Cigomático o malar (2)



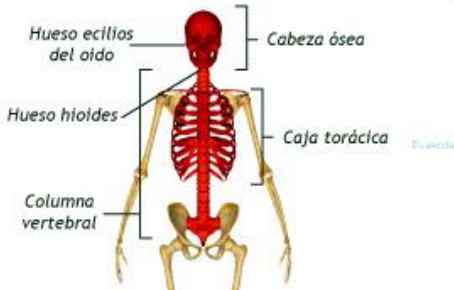**OIDO MEDIO:** →

- Martillo (2)
- Yunque (2)
- Estribo (2)



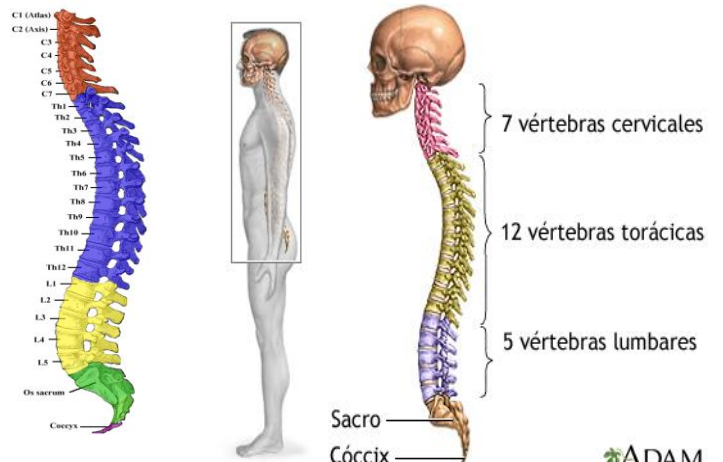
**CUELLO:** →

- Hueso hioides



**COLUMNA VERTEBRAL:** →

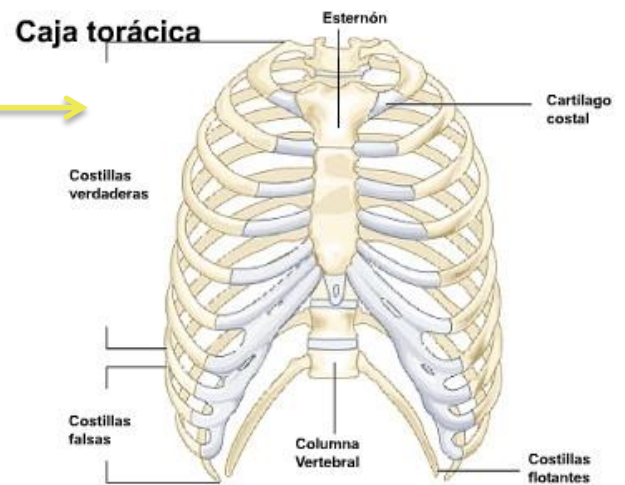
- Cervicales (7)
- Dorsales (12)
- Lumbares (5)
- Sacro
- Coxis



## TÓRAX:

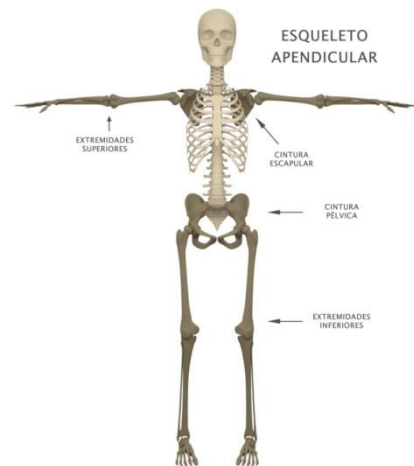
### ✓ Costillas:

- Costillas verdaderas (14)
- Costillas falsas (6)
- Costillas flotantes (4)
- Esternón



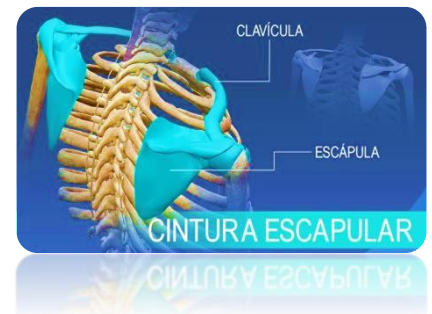## ESQUELETO APENDICULAR

Son 126 huesos que forman los miembros inferiores y superiores así como las cinturas óseas (huesos de los hombros, de la cintura escapular y de las caderas o cintura pelviana). Está formado por las clavículas, los omoplatos (o escápulas), los humeros, radios, cubitos, todos los huesos del carpo (manos y muñecas), los huesos ilíacos, el fémur, la tibia, el peroné y todos los huesos del tobillo y pie. La función principal del esqueleto apendicular es el movimiento.



## CINTURA ESCAPULAR:

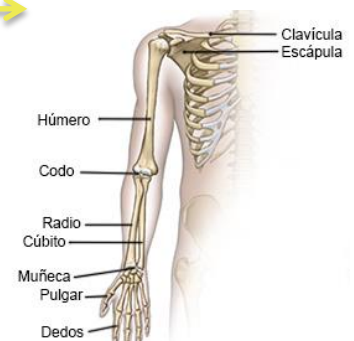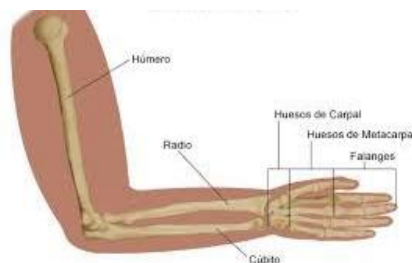- Escapulas (2)
- Clavículas (2)



## MIEMBROS SUPERIORES:

### HOMBRO Y BRAZO

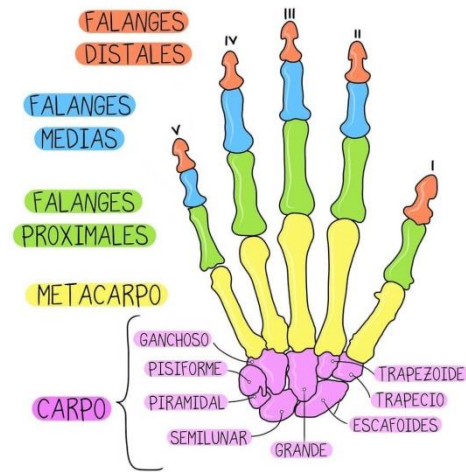
- Húmeros (2)
- Cúbitos (2)



- Radios (2)

MANOS: →

- Carpianos (16)
- Metacarpianos (10)
- Falanges (28)



CINTURA PELVICA: →

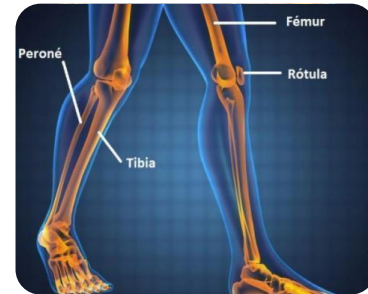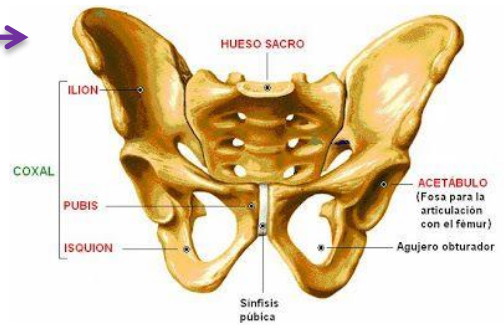
- Coxales (2) (fusión de ilion, isquion y pubis)

MIEMBROS INFERIORES:

PIERNA

- Fémures (2)
- Rótulas (2)
- Tibias (2)
- Peronés (2)

→



PIES

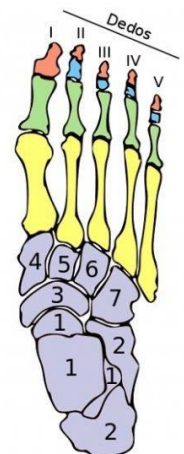
- Tarsianos (14)
- Metatarsianos (10)
- Falanges (28)

→

- Falanges distales (3ª)
- Falanges mediales (2ª)
- Falanges proximales (1ª)
- Metatarsianos o metatarsos
- Tarsianos o tarsos

Huesos del pie derecho  
Vista dorsal

1. Astrágalo
2. Calcáneo
3. Navicular
4. Primer cuneiforme
5. Segundo cuneiforme
6. Tercer cuneiforme
7. Cuboides



## ESQUELETO HUMANO

