

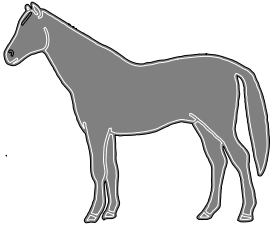
PROPEDEÚTICA CLÍNICA

Práctica 7

- **Exploración del aparato respiratorio.**

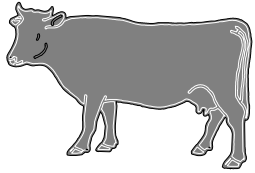
OBJETIVOS (1/4)

- 7.1.1. Explorar los orificios de drenaje lácrimo-nasales.**
 - 7.1.2. Explorar los senos paranasales.**
 - 7.1.3. Explorar la laringe.**
 - 7.1.4. Provocar la tos.**
 - 7.1.5. Explorar la tráquea.**
 - 7.1.6. Explorar las bolsas guturales.**
 - 7.1.7. Trazar las líneas del paradigma de exploración pulmonar.**
 - 7.1.8. Explorar mediante percusión (superficial y profunda) el pulmón.**
 - 7.1.9. Explorar mediante auscultación el pulmón.**
-



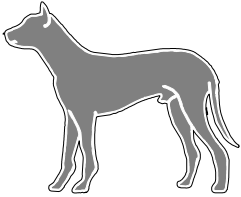
OBJETIVOS (2/4)

- 7.2.1. Explorar los senos paranasales.**
 - 7.2.2. Explorar la laringe.**
 - 7.2.3. Provocar la tos.**
 - 7.2.4. Explorar la tráquea.**
 - 7.2.5. Trazar las líneas del paradigma de exploración pulmonar.**
 - 7.2.6. Explorar mediante percusión (superficial y profunda) el pulmón.**
 - 7.2.7. Explorar mediante auscultación el pulmón.**
-



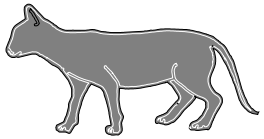
OBJETIVOS (3/4)

- 7.3.1. Explorar los senos paranasales.**
 - 7.3.2. Explorar la laringe.**
 - 7.3.3. Explorar la tráquea.**
 - 7.3.4. Explorar mediante percusión (superficial y profunda) el pulmón.**
 - 7.3.5. Explorar mediante auscultación el pulmón.**
-

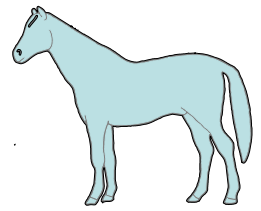


OBJETIVOS (4/4)

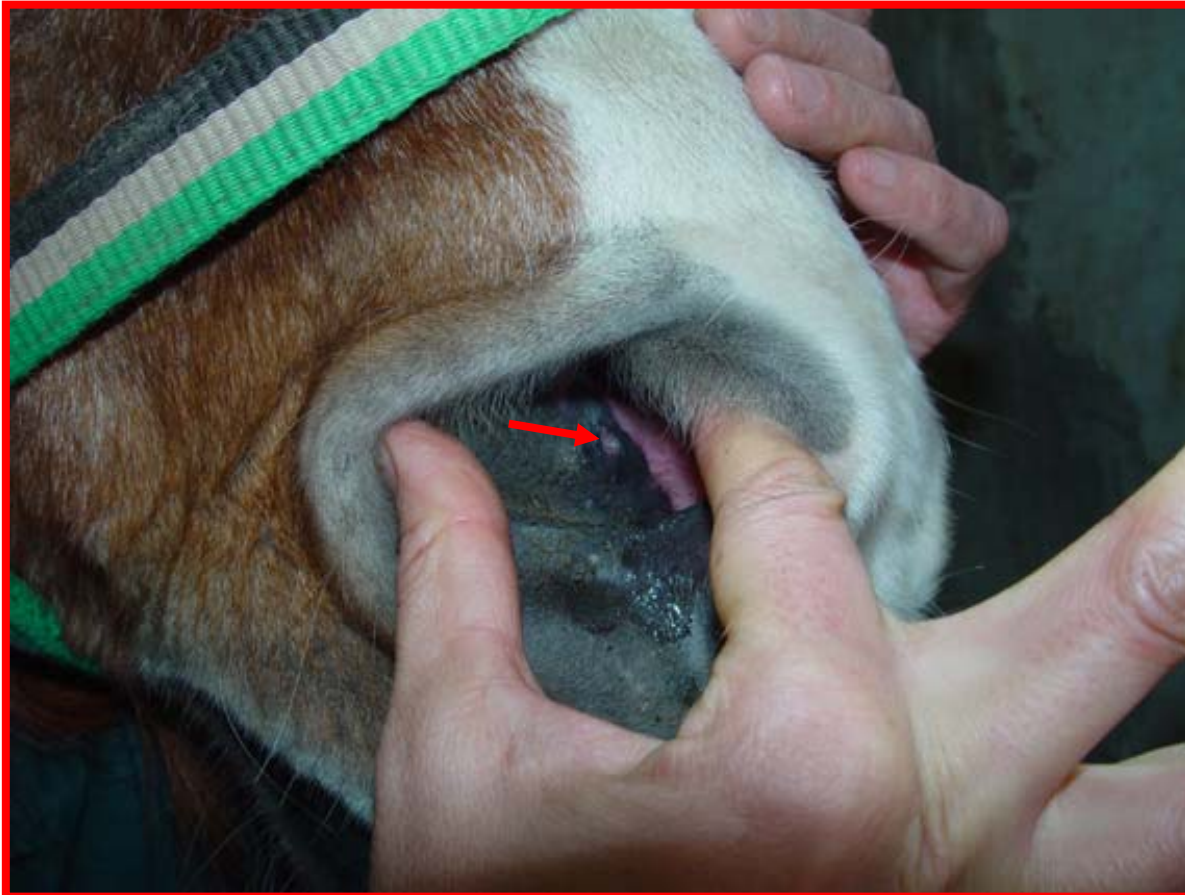
- 7.4.1. Explorar los senos paranasales.**
 - 7.4.2. Explorar la laringe.**
 - 7.4.3. Explorar la tráquea.**
 - 7.4.4. Explorar mediante percusión (superficial y profunda) el pulmón.**
 - 7.4.5. Explorar mediante auscultación el pulmón.**
-



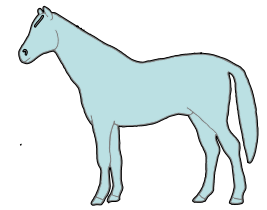
7.1.1. Explorar los orificios de drenaje lácrimo-nasales.



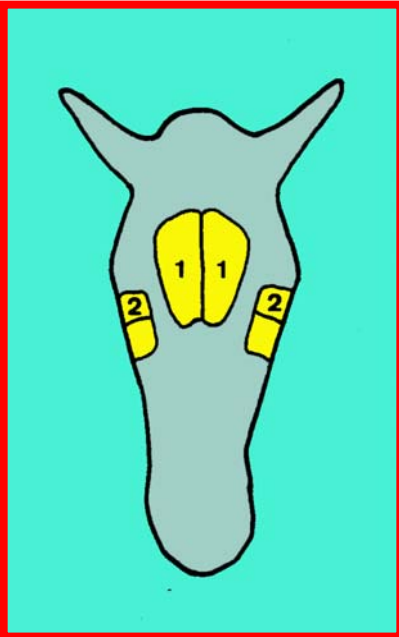
Forma de realizarlo: Explorar por inspección en el suelo de la cavidad nasal, en la unión entre la piel y la mucosa.



7.1.2. Explorar los senos paranasales (1/3).



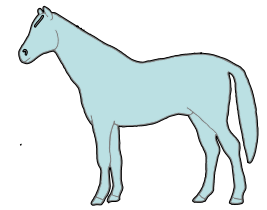
Forma de realizarlo: Explorar por inspección, palpación y percusión.
Inspeccionar la morfología del área de proyección (1), palpar con los dedos de una mano (2) y percutir con la parte roma del martillo o con los nudillos (3).



1- Senos frontales
2- Senos maxilares



7.1.2. Explorar los senos paranasales (2/3).

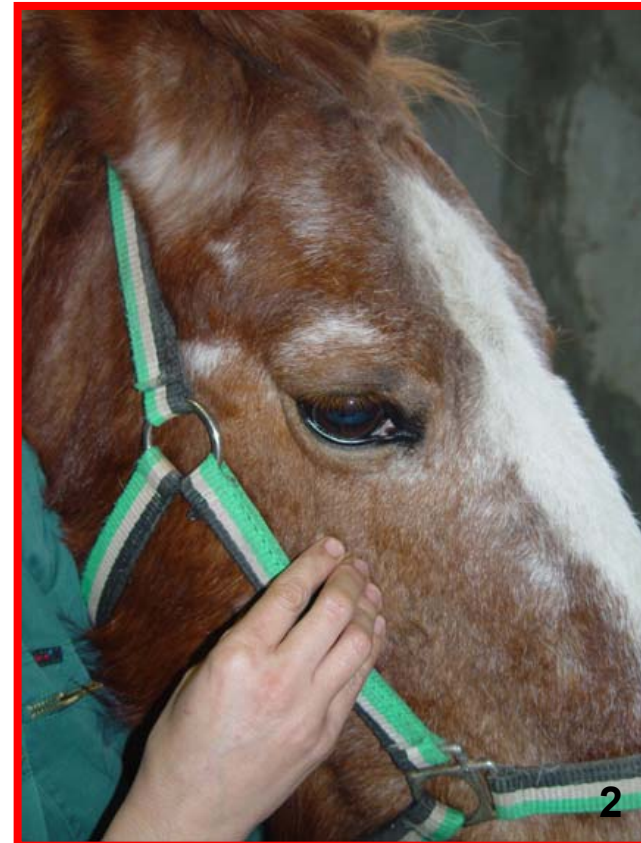

Forma de realizarlo: Explorar por inspección, palpación y percusión.
Inspeccionar la morfología del área de proyección (1), palpar con los dedos de una mano (2) y percutir con la parte roma del martillo o con los nudillos (3).

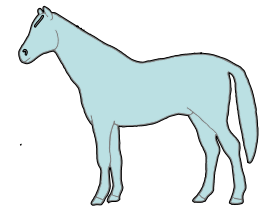
Senos frontales



Senos maxilares

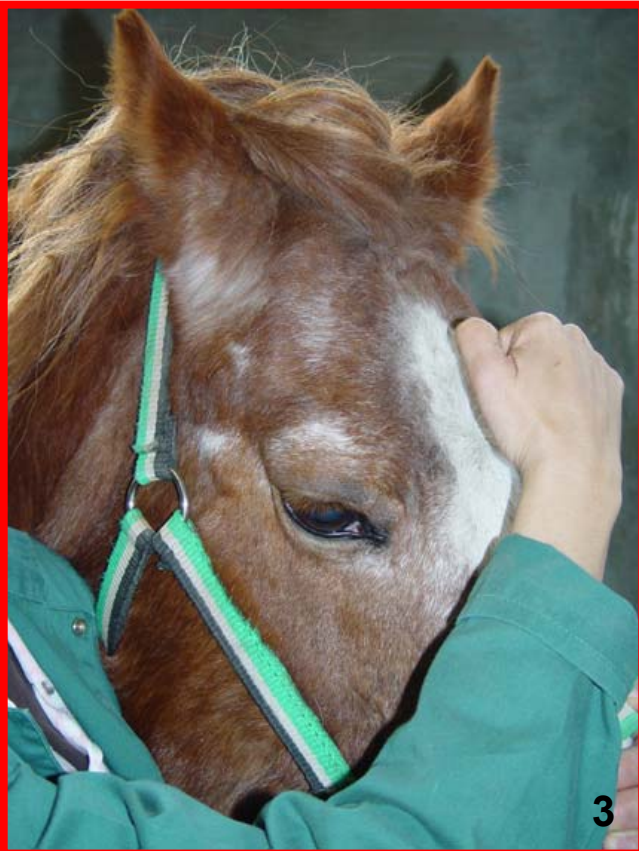

7.1.2. Explorar los senos paranasales (3/3).

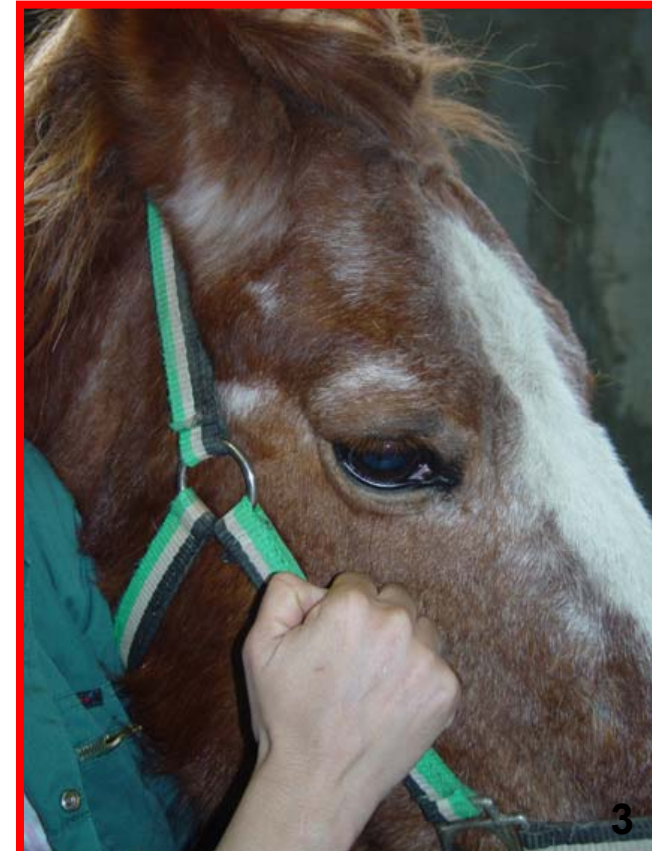


Forma de realizarlo: Explorar por inspección, palpación y percusión.
Inspeccionar la morfología del área de proyección (1), palpar con los dedos de una mano (2) y percutir con la parte roma del martillo o con los nudillos (3).

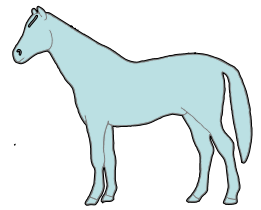
Senos frontales



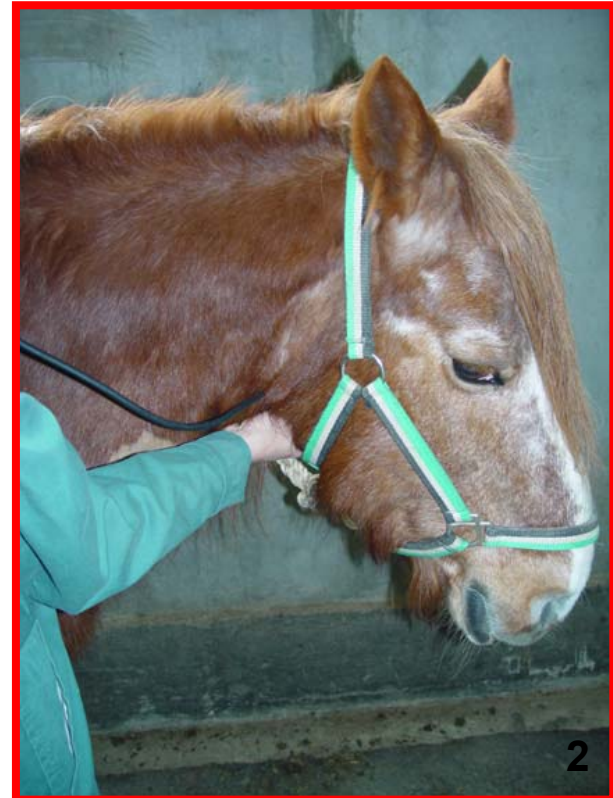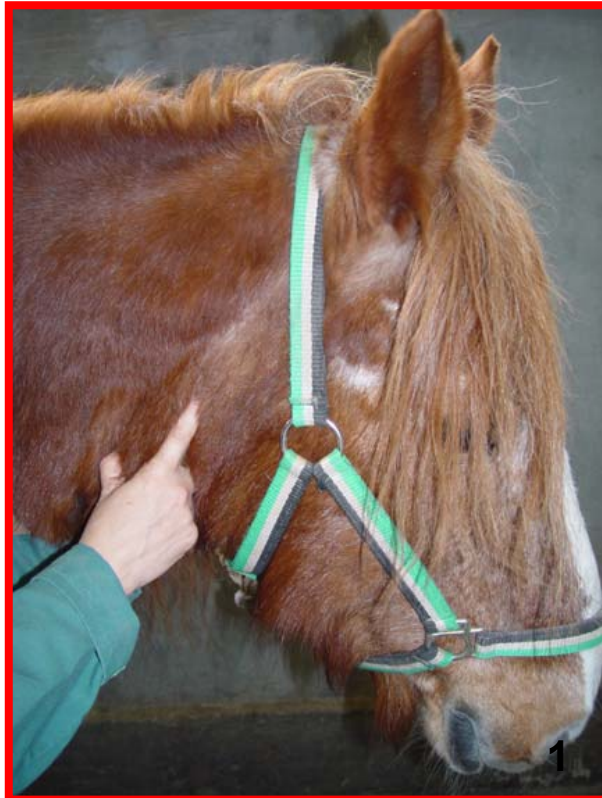Senos maxilares



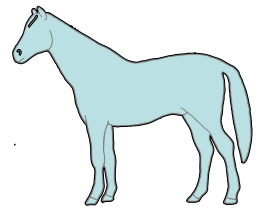
7.1.3. Explorar la laringe.



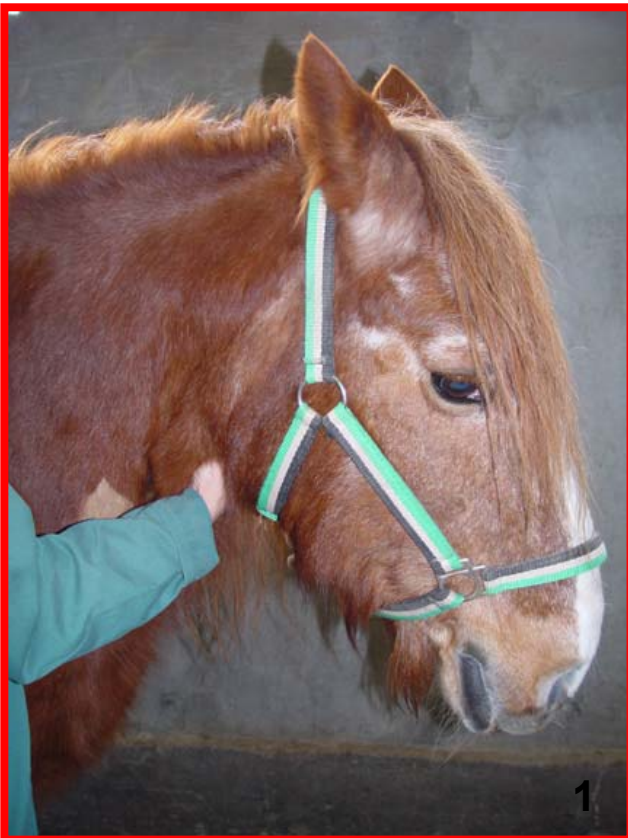Forma de realizarlo: Explorar por palpación y auscultación. Palpar utilizando los dedos de ambas manos, una a cada lado en la región laríngea, haciendo una presión ligera en un principio y más intensa a continuación (1). Auscultar el paso del aire en la región laríngea (2).



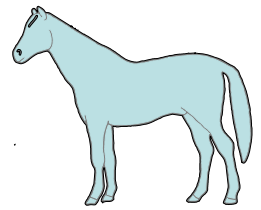
7.1.4. Provocar la tos.



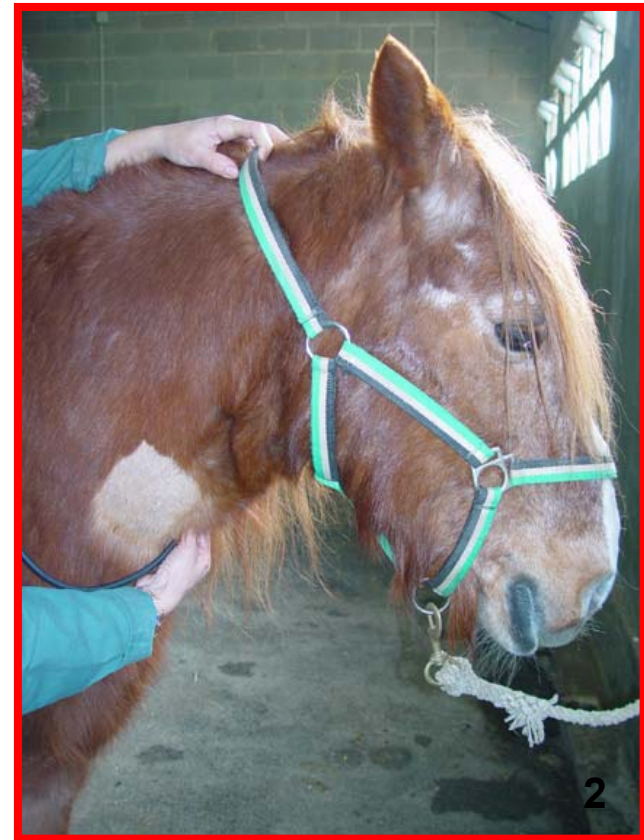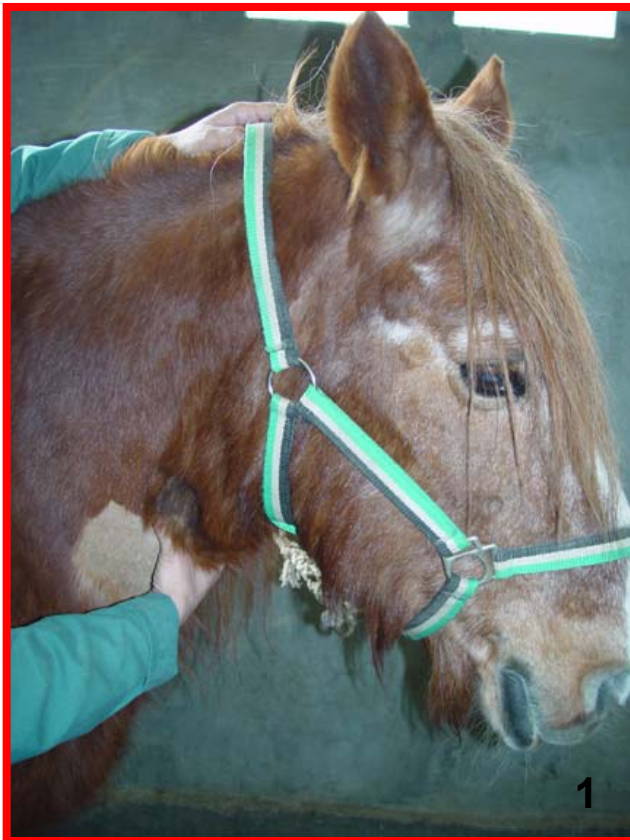Forma de realizarlo: Aplicar una presión ligera y repetida sobre la laringe, en la zona de unión con el primer anillo cartilaginoso de la tráquea (1) u ocluir los ollares con un paño o una bolsa de plástico durante 30-60 segundos (2).



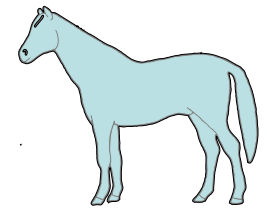
7.1.5. Explorar la tráquea.



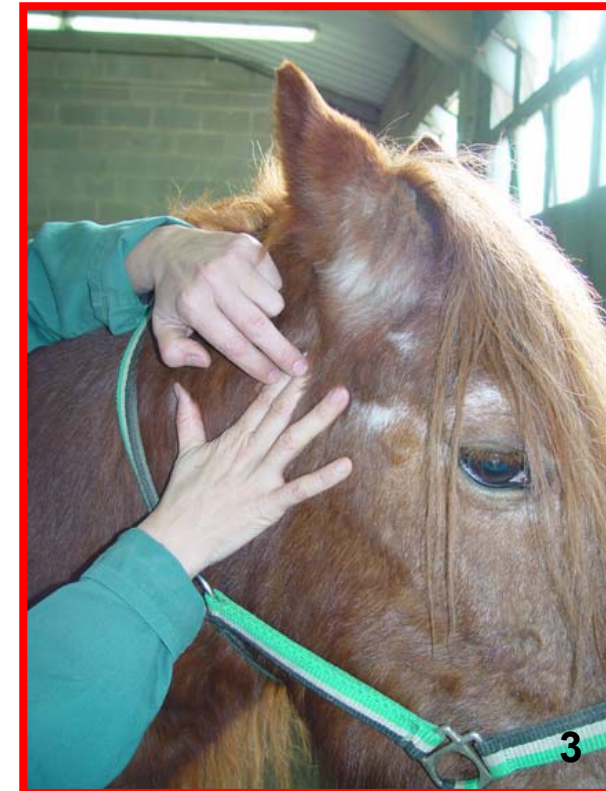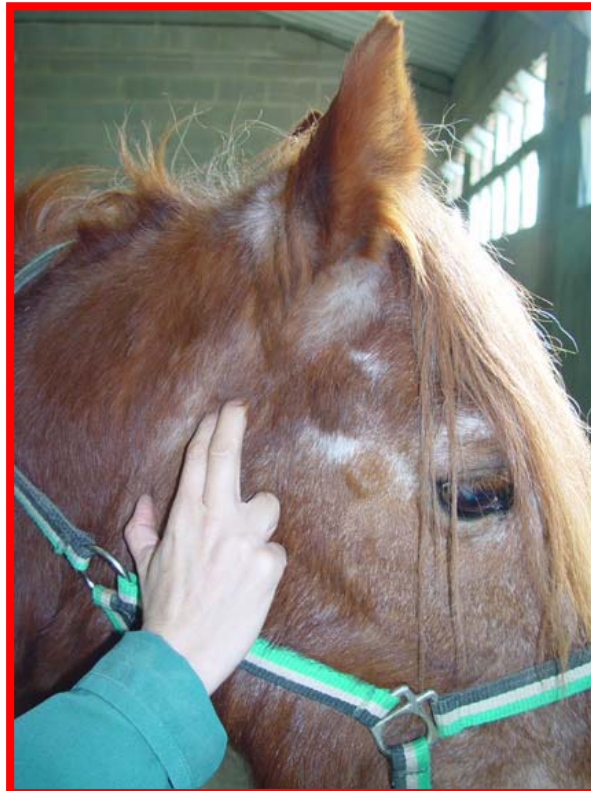
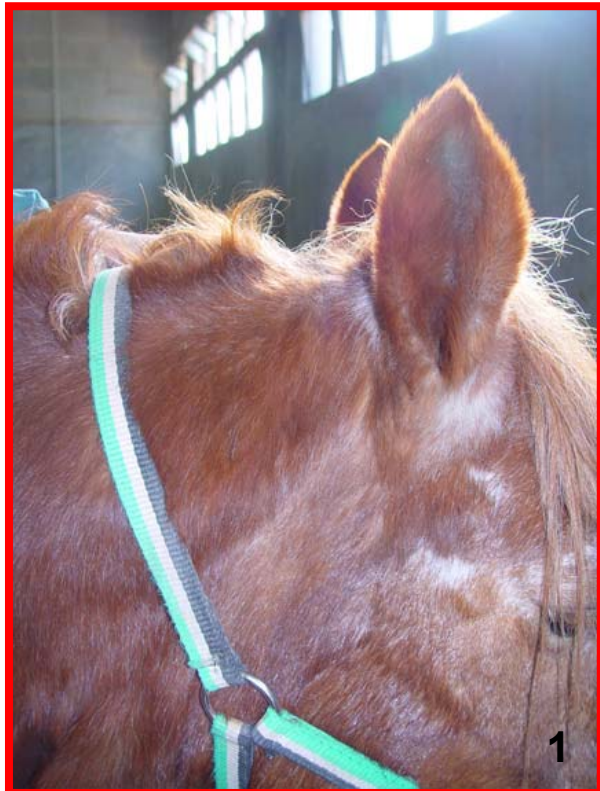Forma de realizarlo: Explorar por palpación y auscultación. Palpar con los dedos de la mano a lo largo de todo su recorrido (1). Auscultar el paso del aire a diferentes niveles (2).



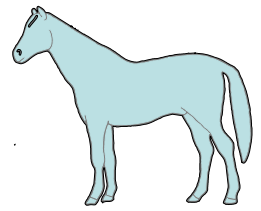
7.1.6. Explorar las bolsas guturales.



Forma de realizarlo: Explorar por inspección, palpación y percusión entre la base del cráneo y el atlas, dorsalmente a la faringe y debajo de la glándula parótida. Inspeccionar la morfología en su área de proyección (1), palpar la zona de proyección con ambas manos (2) y percutir dígito-digital (3).

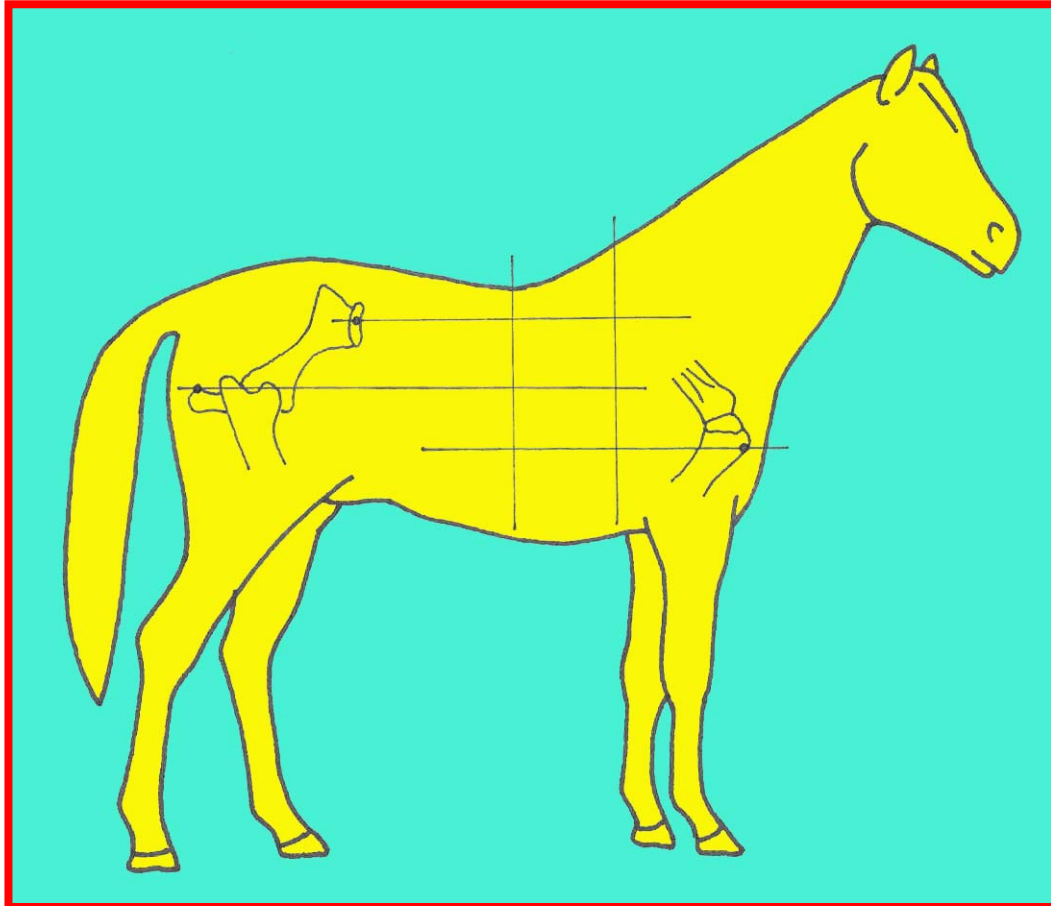


7.1.7. Trazar las líneas del paradigma de exploración pulmonar.

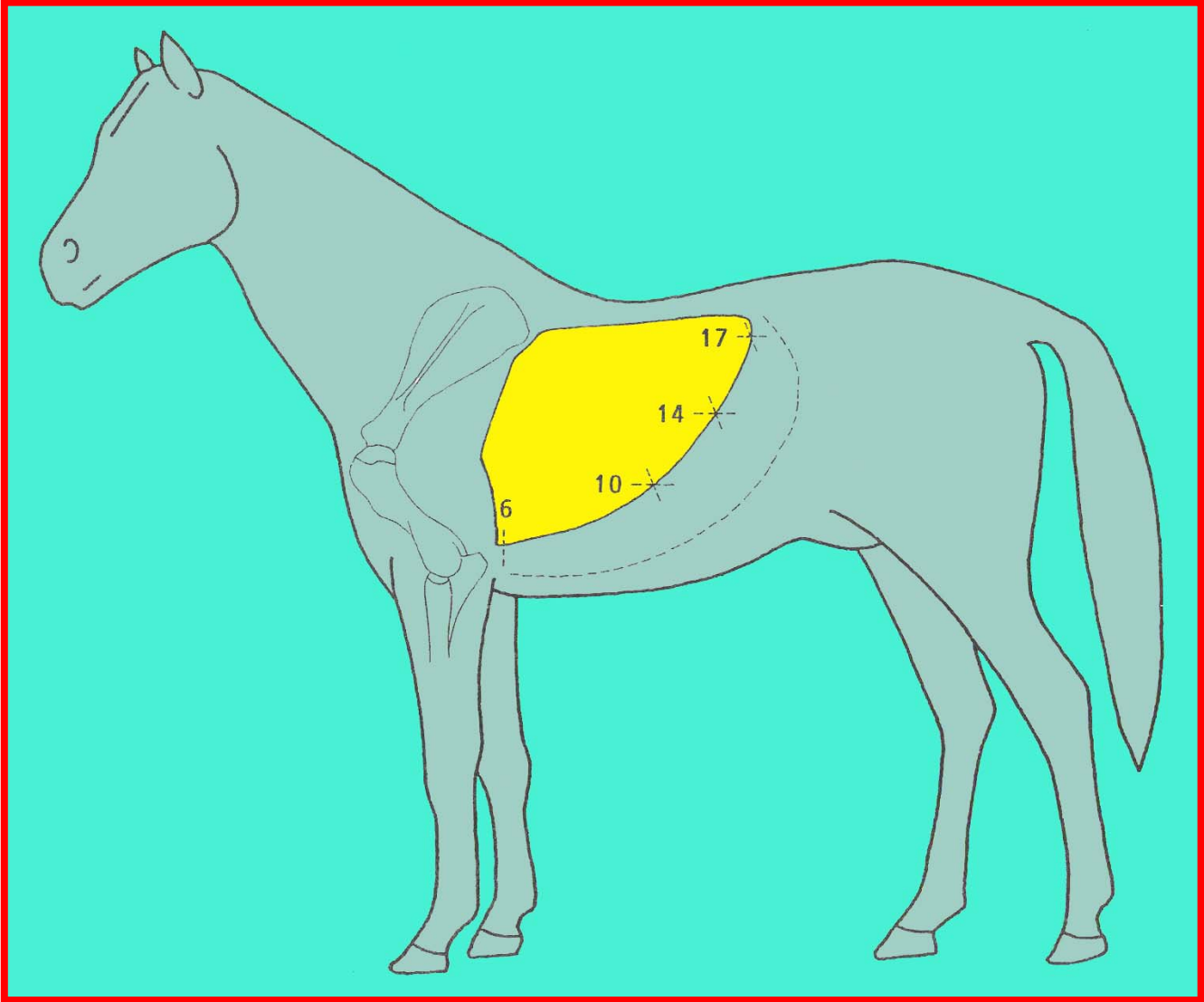
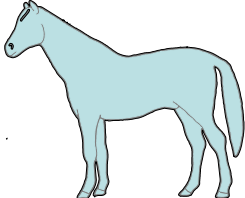


Líneas horizontales: Iliaca, isquiática y del encuentro.

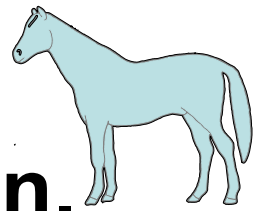
Líneas verticales: Cortan tangencialmente a la 5ª y 10ª costilla.



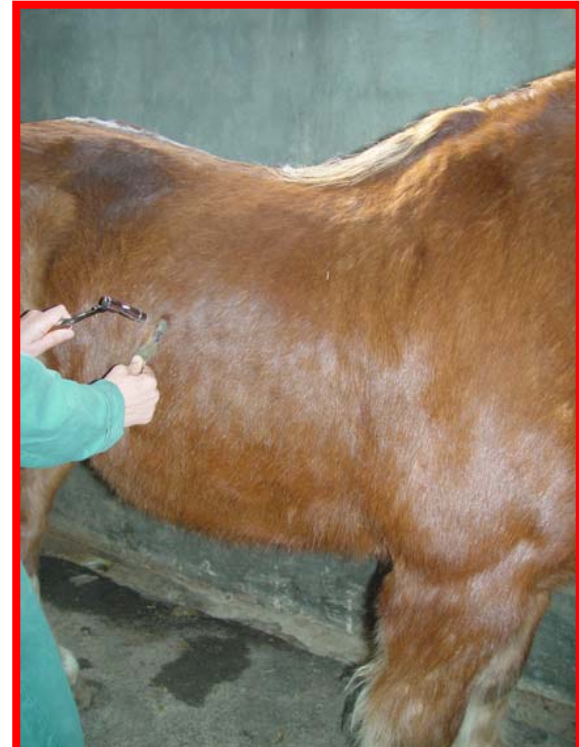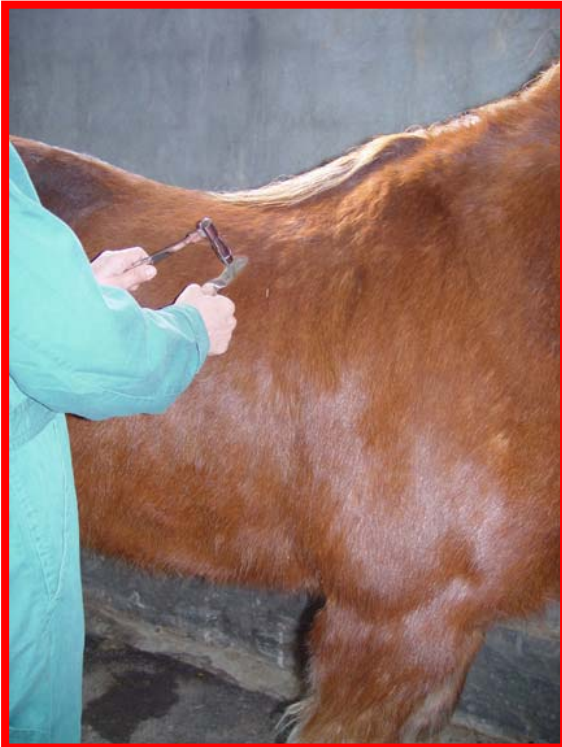Límites pulmonares.



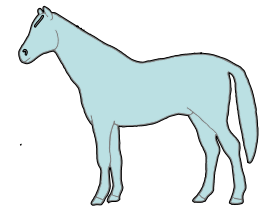
7.1.8. Explorar mediante percusión (superficial y profunda) el pulmón.



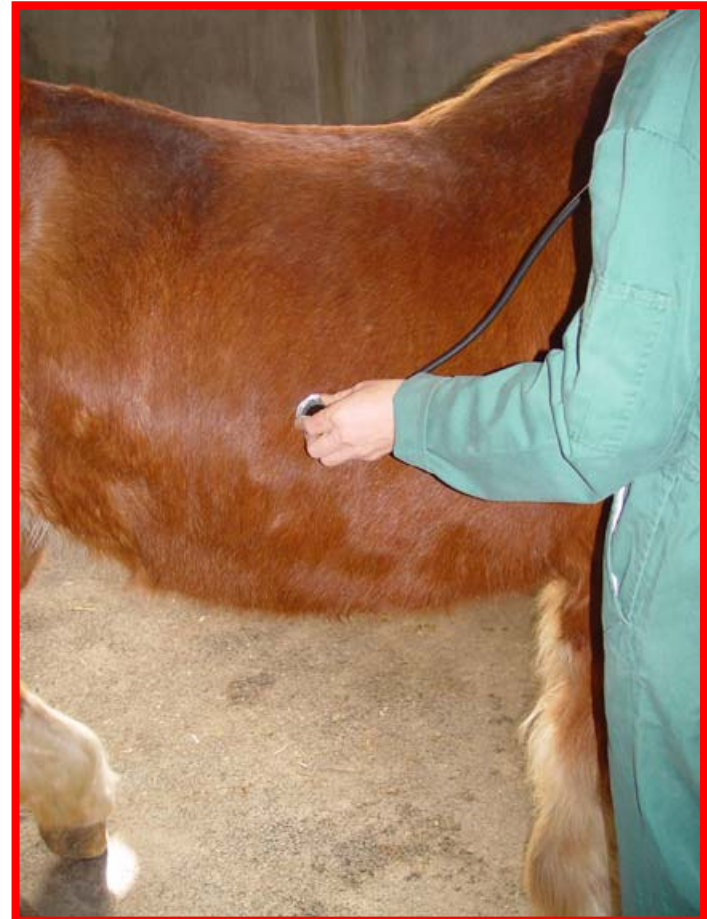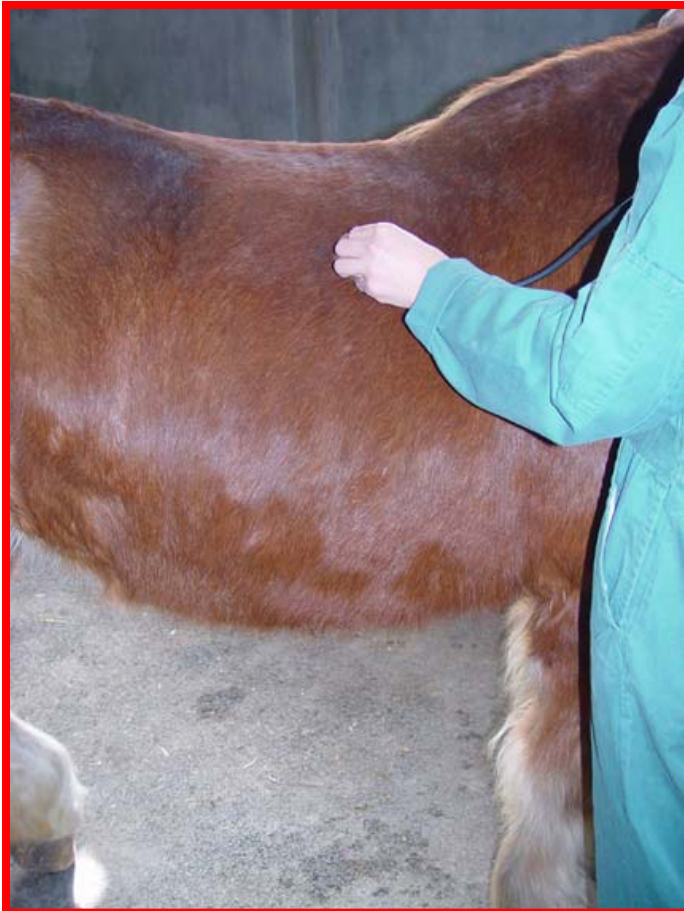Forma de realizarlo: Percutir con el martillo y plexímetro desde la zona craneal a la caudal y desde la dorsal a la ventral, primero suavemente para delimitar el pulmón (superficial) y luego más fuerte para buscar alteraciones (profunda). Percutir en los espacios intercostales. El sonido normal es claro o pulmonar.




7.1.9. Explorar mediante auscultación el pulmón.




Forma de realizarlo: Auscultar desde la zona craneal a la caudal y desde la dorsal a la ventral. Colocar el fonendoscopio entre los espacios intercostales.



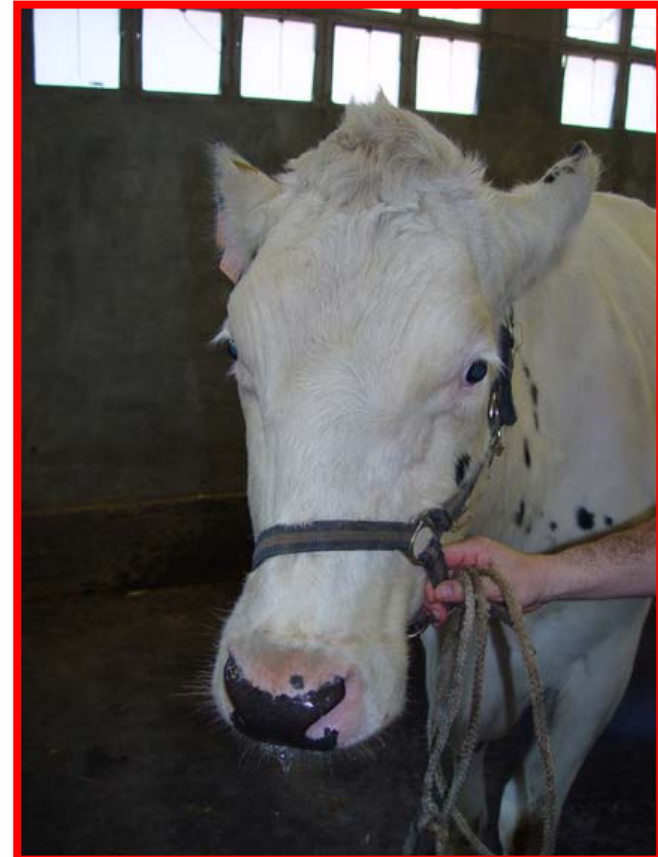7.2.1. Explorar los senos paranasales (1/3).




Forma de realizarlo: Explorar por inspección, palpación y percusión.
Inspeccionar la morfología del área de proyección (1), palpar con los dedos de una mano (2) y percutir con la parte roma del martillo o con los nudillos (3).



1- Senos frontales
2- Senos maxilares

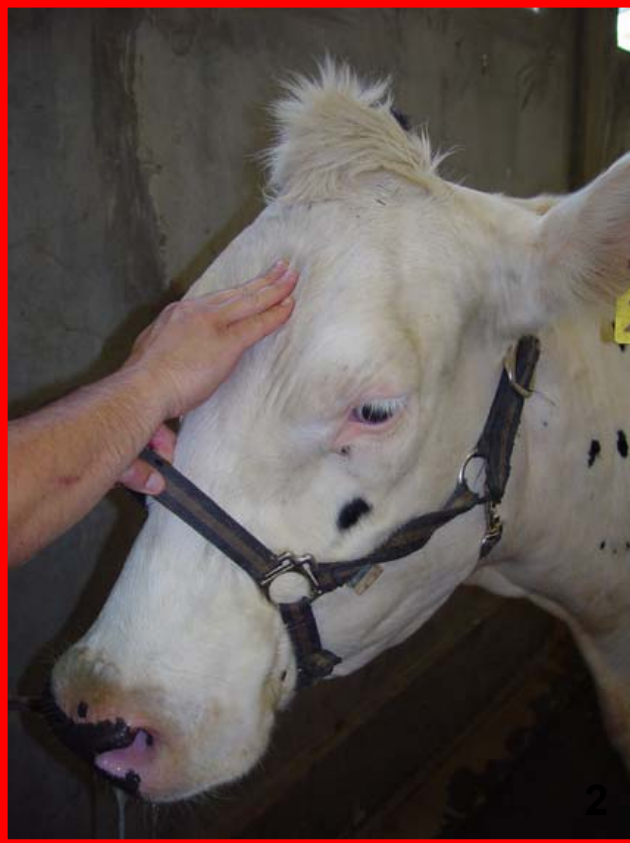

7.2.1. Explorar los senos paranasales (2/3).

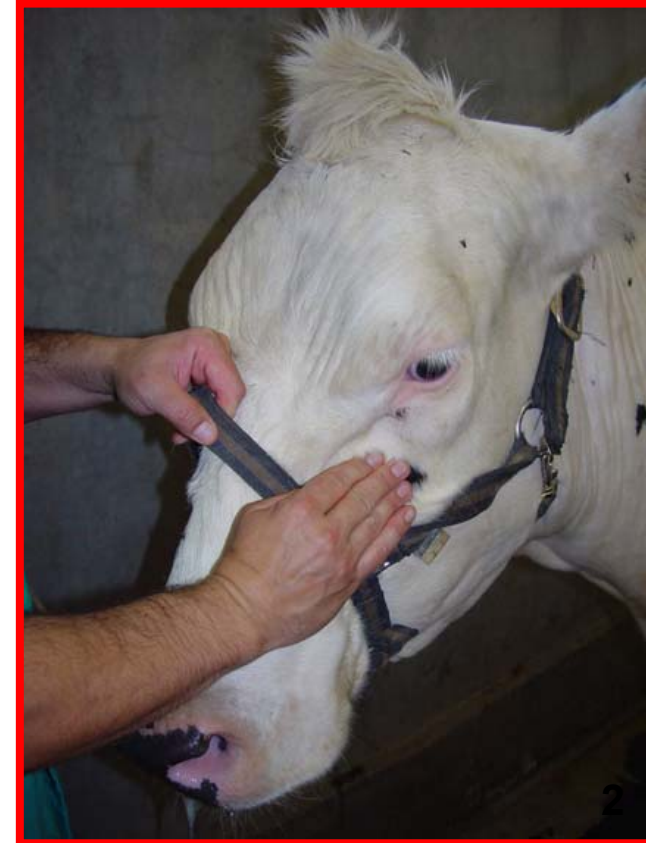

Forma de realizarlo: Explorar por inspección, palpación y percusión. Inspeccionar la morfología del área de proyección (1), palpar con los dedos de una mano (2) y percutir con la parte roma del martillo o con los nudillos (3).


Senos frontales



Senos maxilares



7.2.1. Explorar los senos paranasales (3/3).



Forma de realizarlo: Explorar por inspección, palpación y percusión. Inspeccionar la morfología del área de proyección (1), palpar con los dedos de una mano (2) y percutir con la parte roma del martillo o con los nudillos (3).


Senos frontales



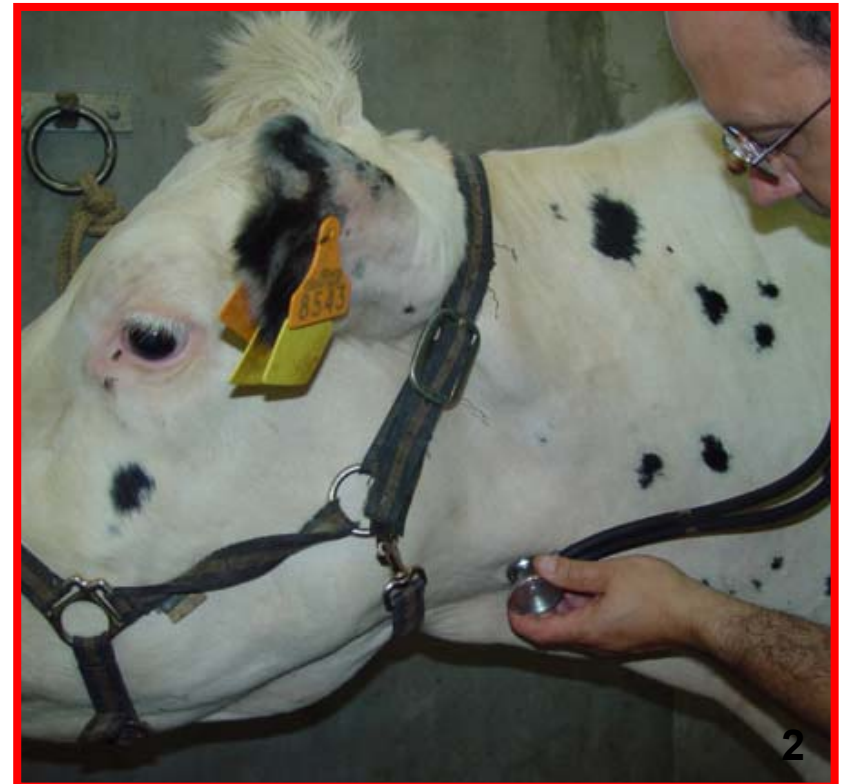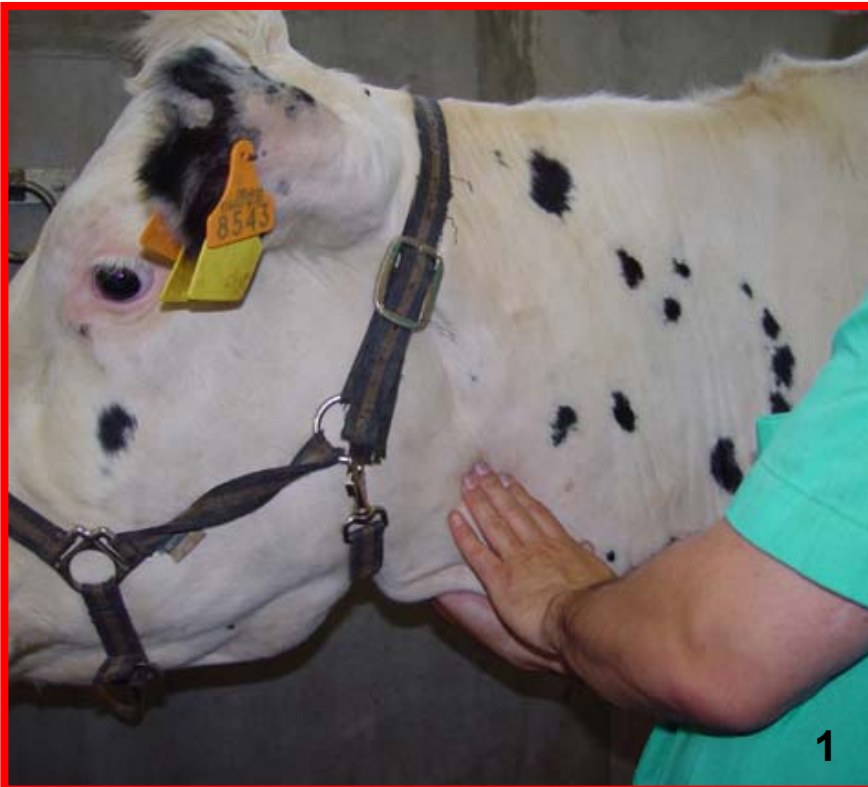Senos maxilares




7.2.2. Explorar la laringe.



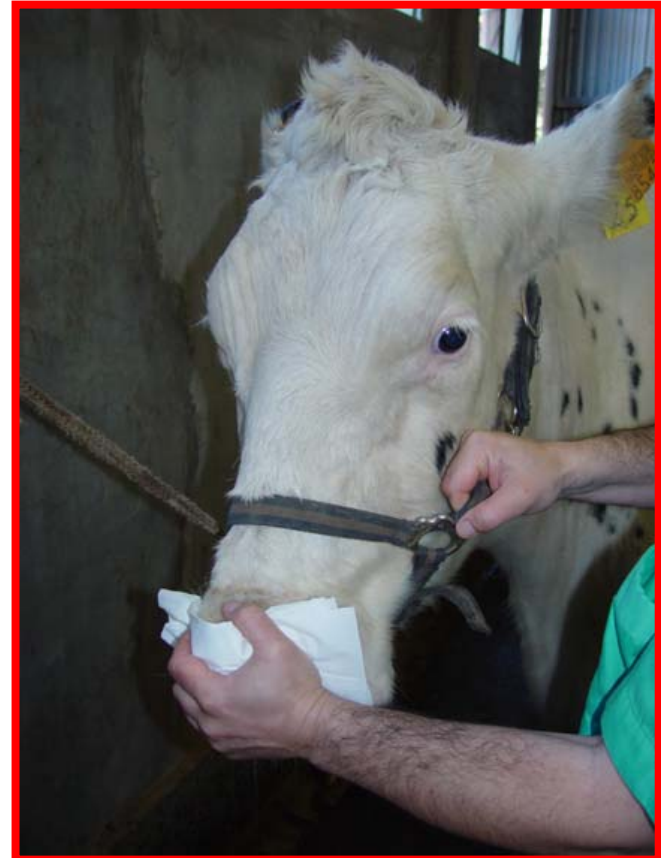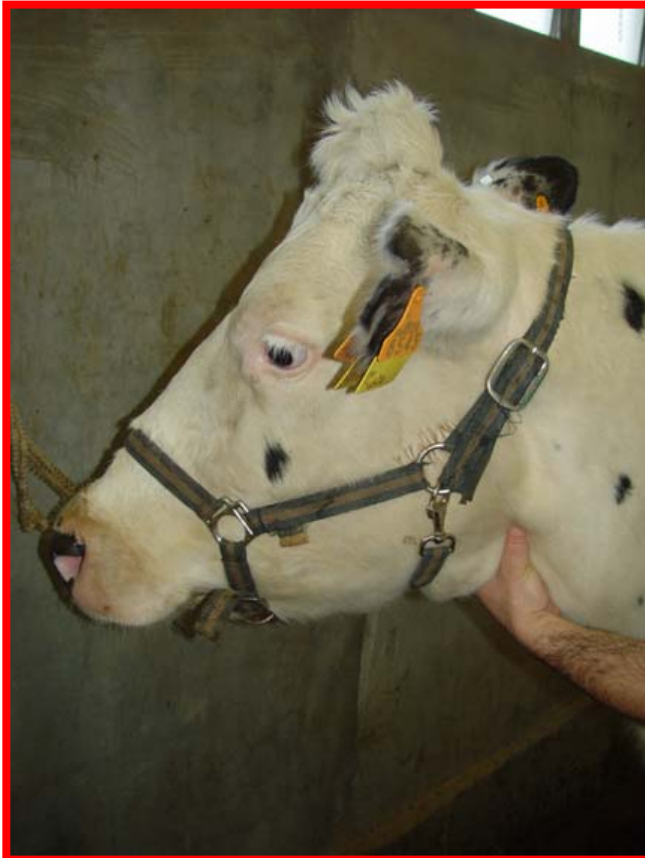Forma de realizarlo: Explorar por palpación y auscultación. Palpar utilizando los dedos de ambas manos, una a cada lado en la región laríngea, haciendo una presión ligera en un principio y más intensa a continuación (1). Auscultar el paso del aire en la región laríngea (2).




7.2.3. Provocar la tos.



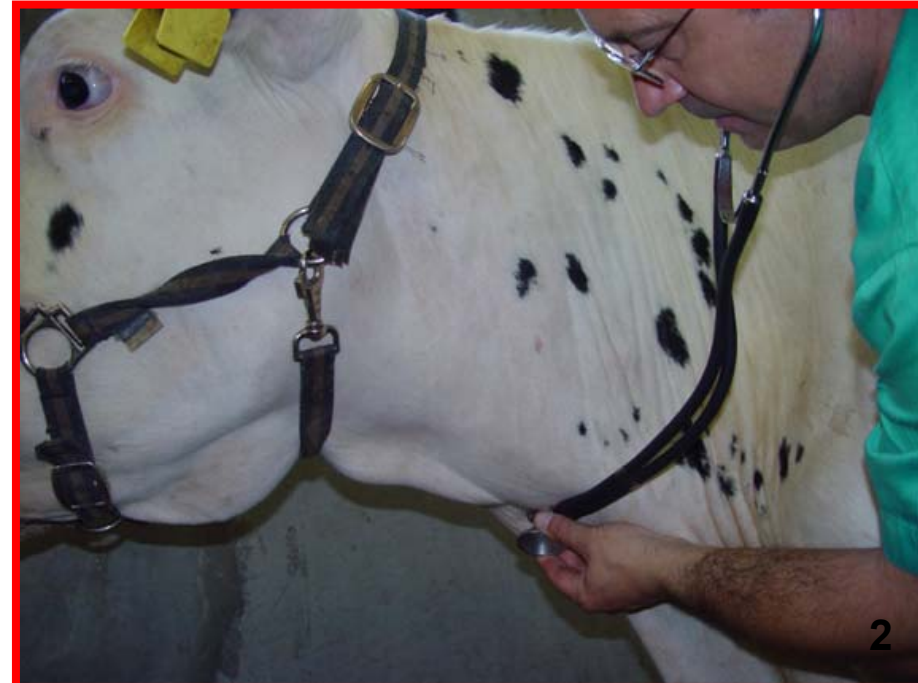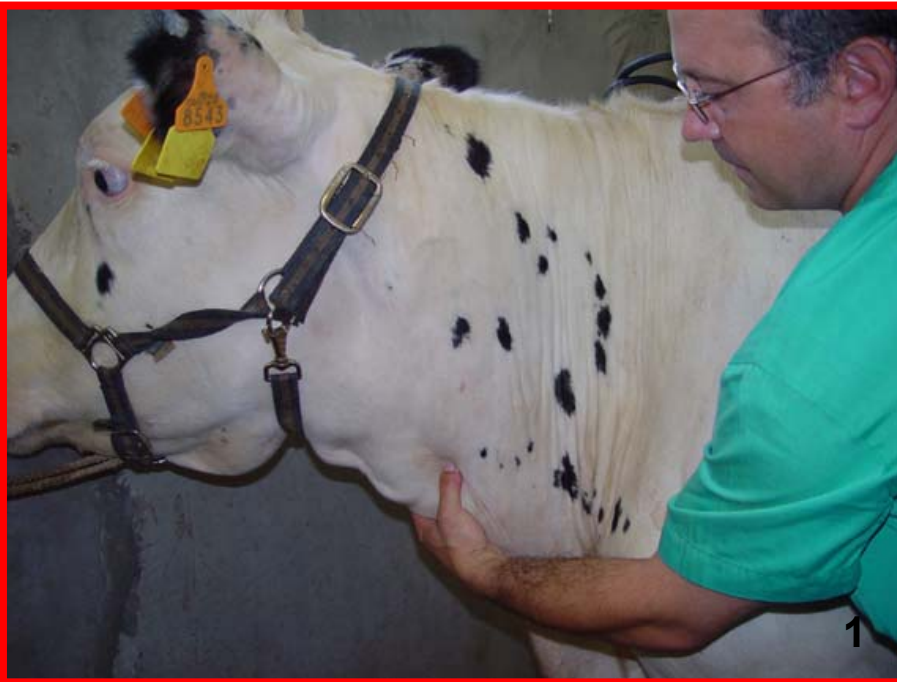Forma de realizarlo: Aplicar una presión ligera y repetida sobre la laringe, en la zona de unión con el primer anillo cartilaginoso de la tráquea (1) u ocluir los ollares con un paño durante 30-60 segundos (2).




7.2.4. Explorar la tráquea.



Forma de realizarlo: Explorar por palpación y auscultación. Palpar con los dedos de la mano a lo largo de todo su recorrido (1) . Auscultar el paso del aire a diferentes niveles.

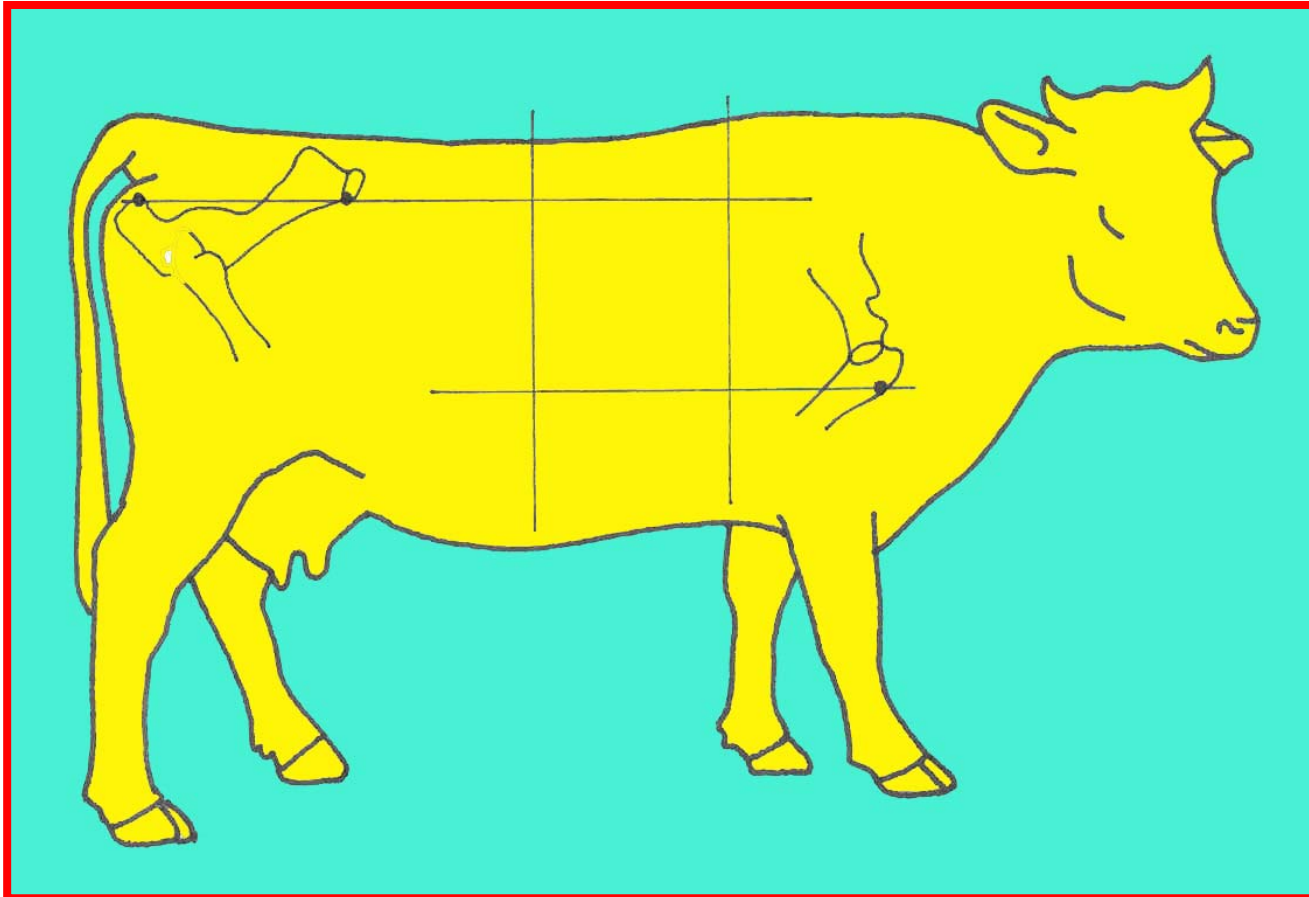


7.2.5. Trazar las líneas del paradigma de exploración pulmonar.

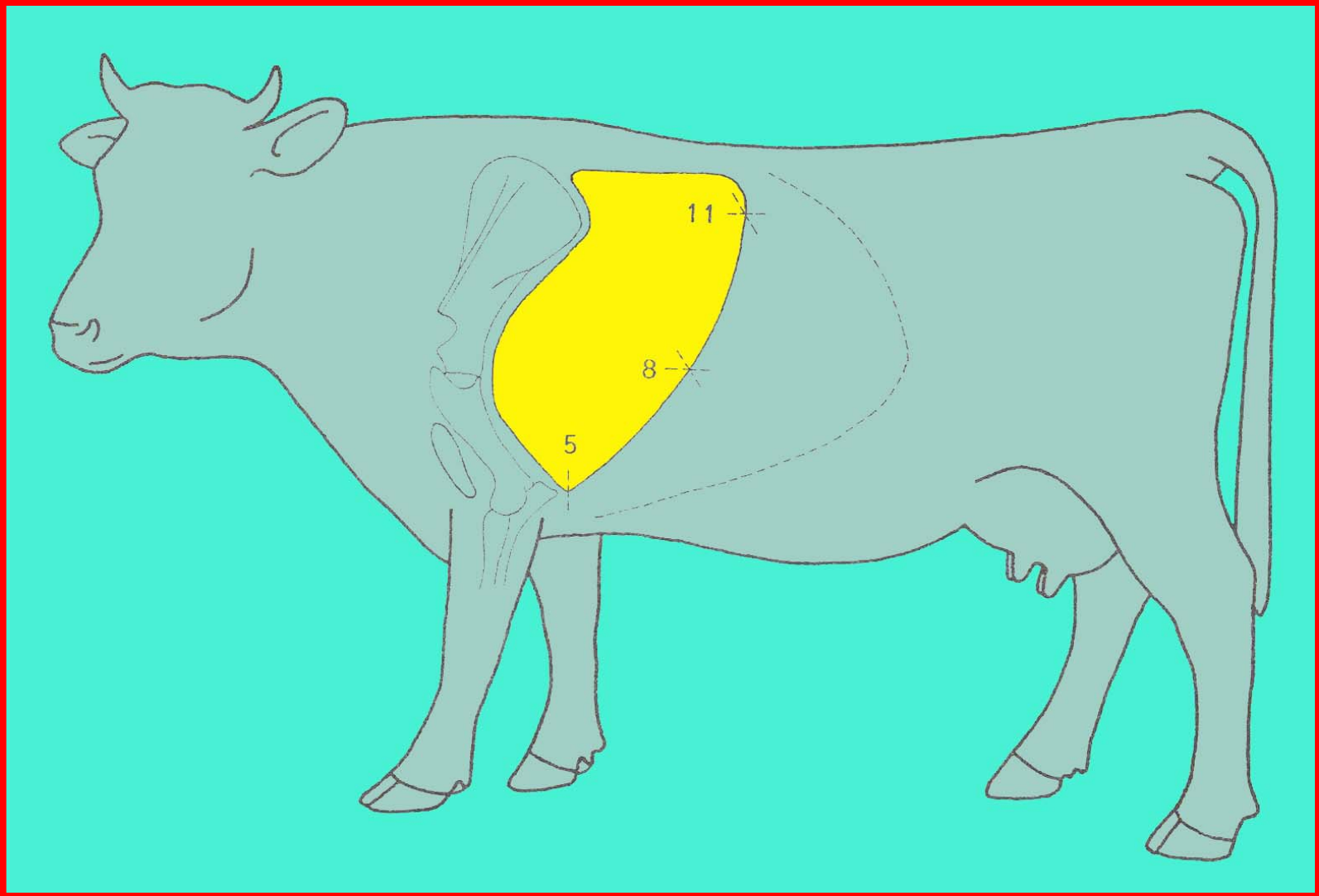



Líneas horizontales: Ilio-isquiática y del encuentro.


Líneas verticales: Cortan tangencialmente a la 5ª y 10ª costilla.



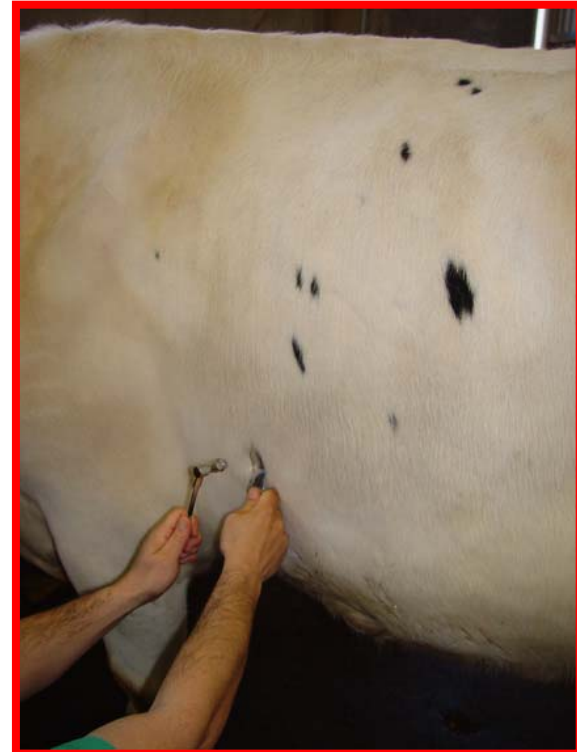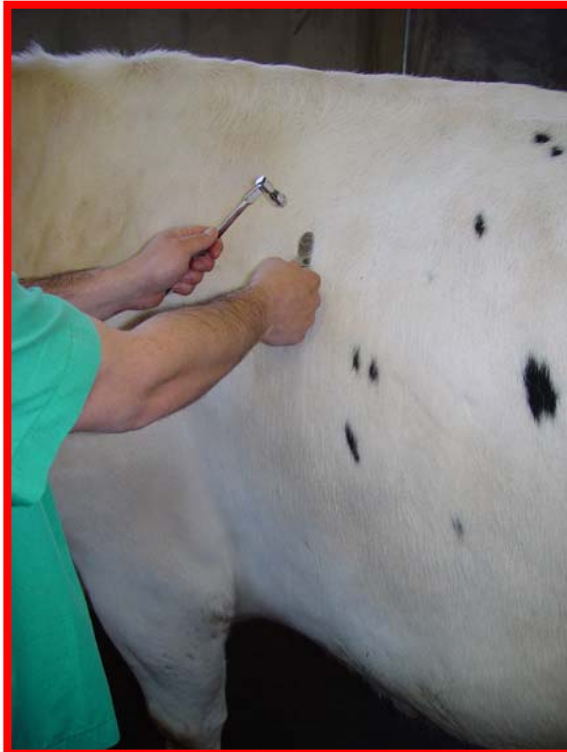Límites pulmonares.




7.2.6. Explorar mediante percusión (superficial y profunda) el pulmón.



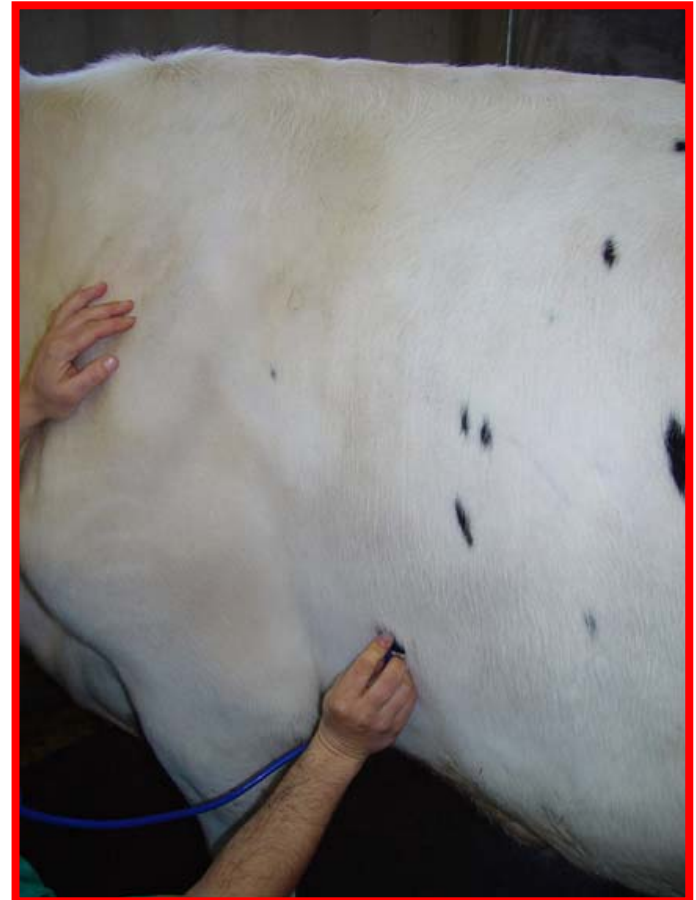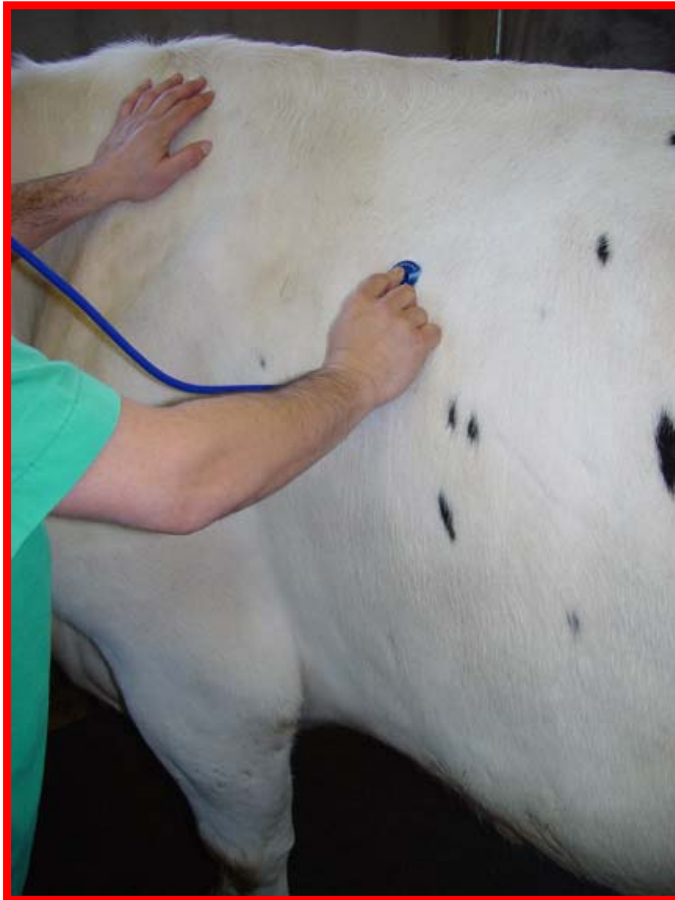Forma de realizarlo: Percutir con el martillo y plexímetro desde la zona craneal a la caudal y desde la dorsal a la ventral, primero suavemente para delimitar el pulmón (superficial) y luego más fuerte para buscar alteraciones (profunda). Percutir en los espacios intercostales. El sonido normal es claro o pulmonar.



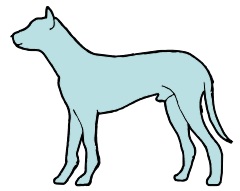
7.2.7. Explorar mediante auscultación el pulmón.




Forma de realizarlo: Auscultar desde la zona craneal a la caudal y desde la dorsal a la ventral. Colocar el fonendoscopio entre los espacios intercostales.



7.3.1. Explorar los senos paranasales (1/2).



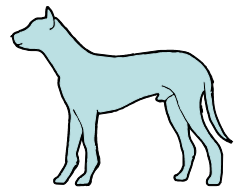
Forma de realizarlo: Explorar por inspección y palpación. Inspeccionar la morfología del área de proyección (1) y palpar con los dedos de una mano (2).



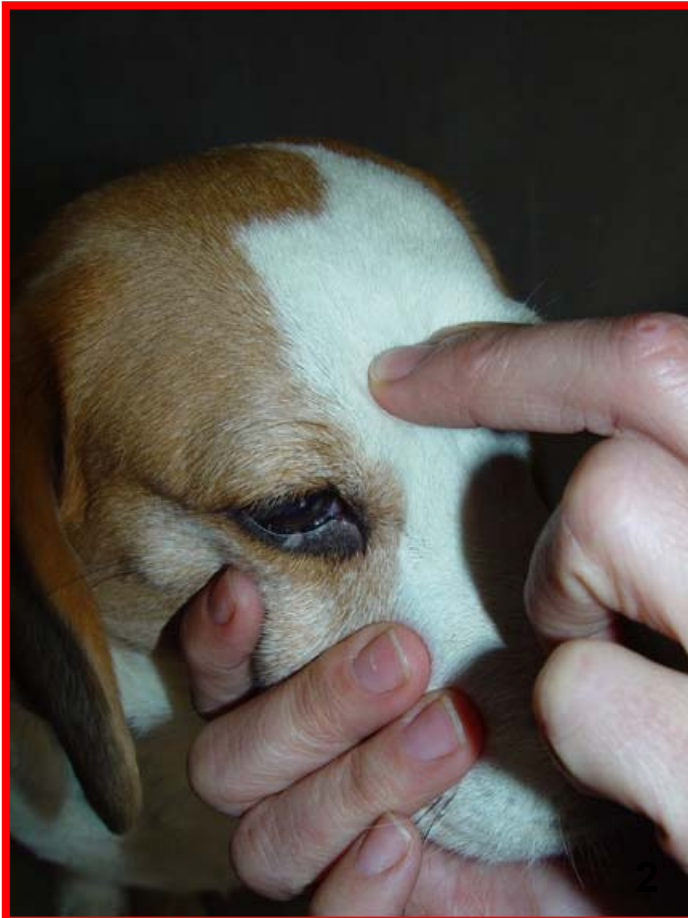- 1- Senos frontales**
- 2- Senos maxilares**



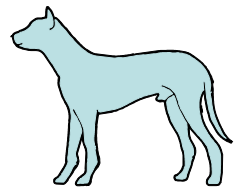
7.3.1. Explorar los senos paranasales (2/2).



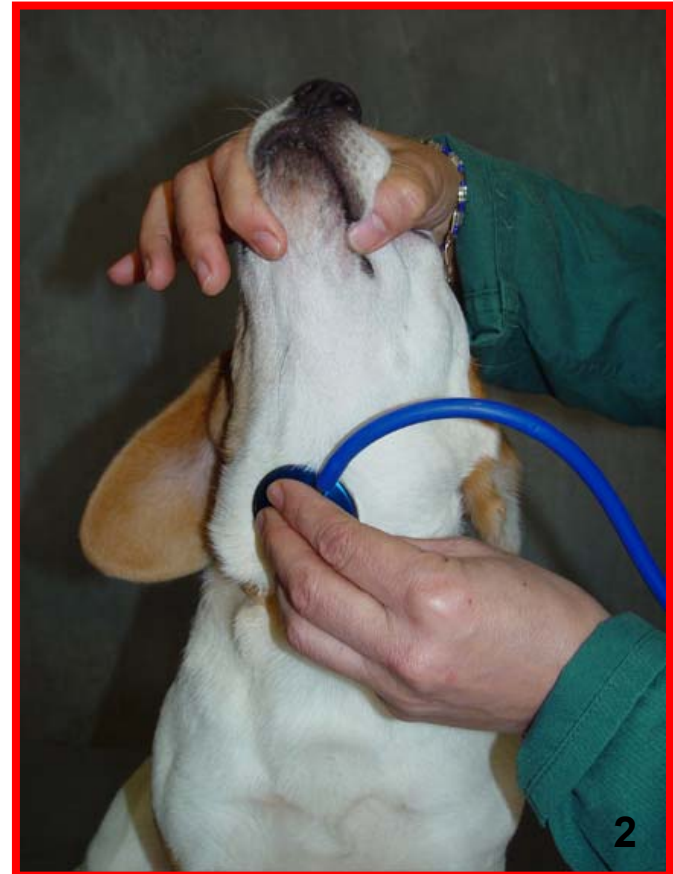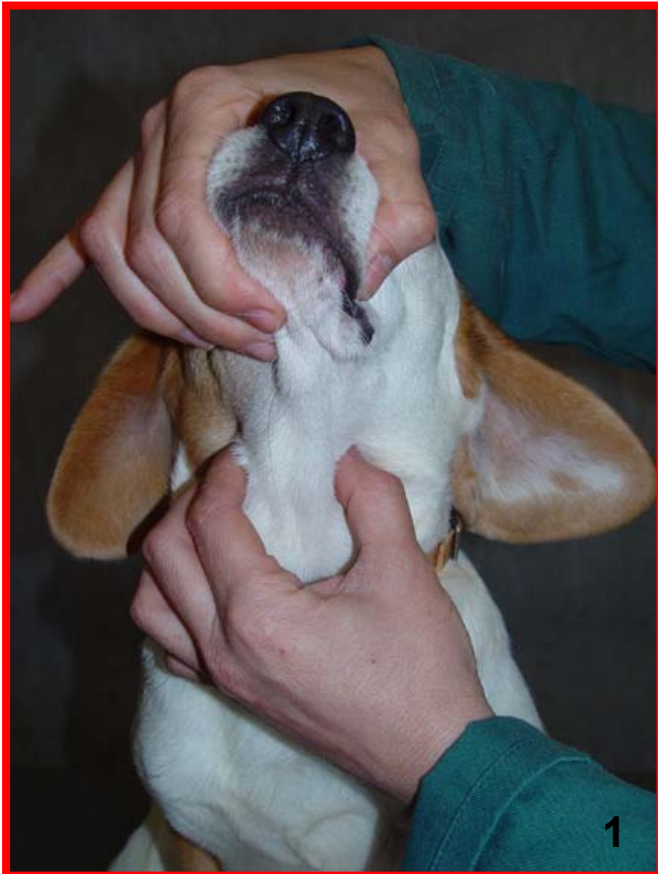Forma de realizarlo: Explorar por inspección y palpación. Inspeccionar la morfología del área de proyección (1) y palpar con los dedos de una mano (2).



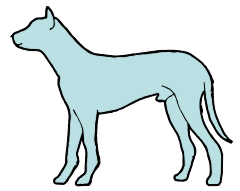
7.3.2. Explorar la laringe.



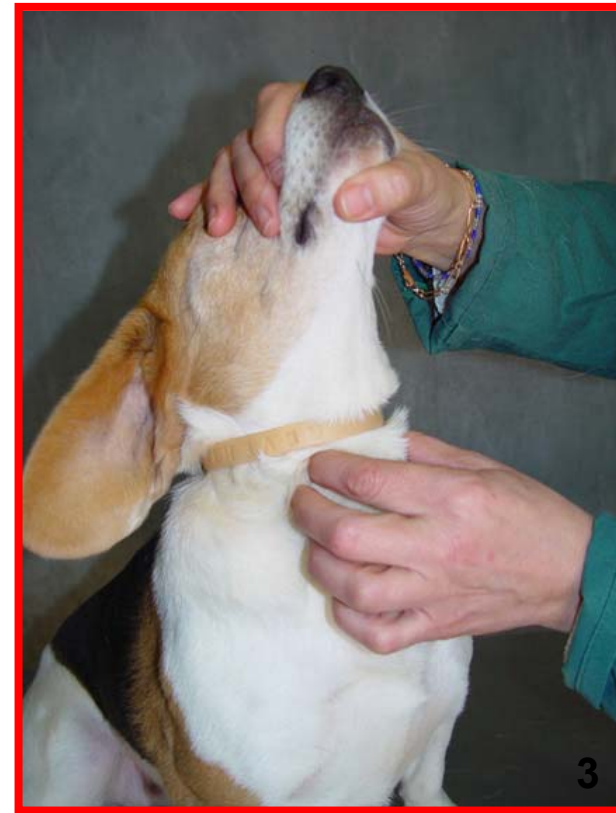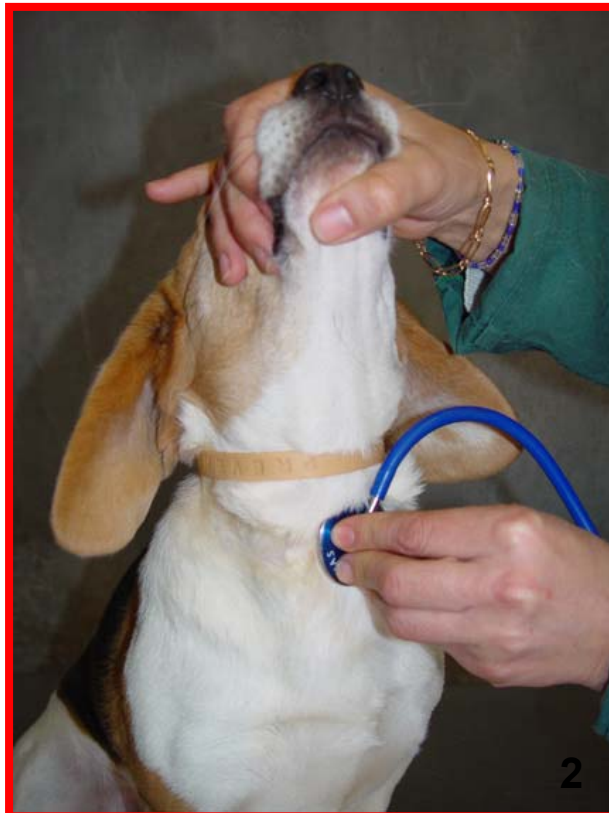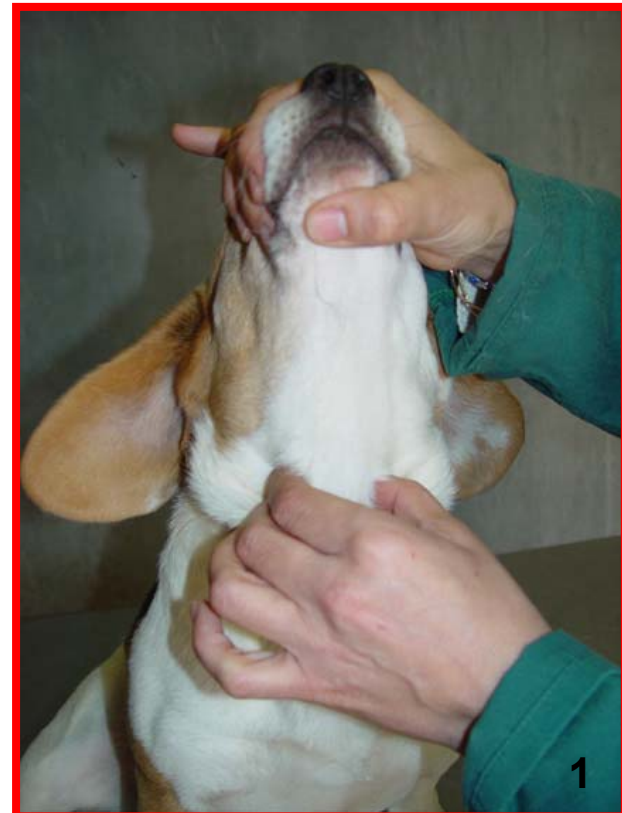Forma de realizarlo: Explorar por palpación y auscultación. Palpar utilizando los dedos de una mano, haciendo una presión ligera en un principio y más intensa a continuación (1) y auscultar el paso del aire en la región laríngea (2).



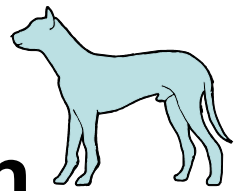
7.3.3. Explorar la tráquea.



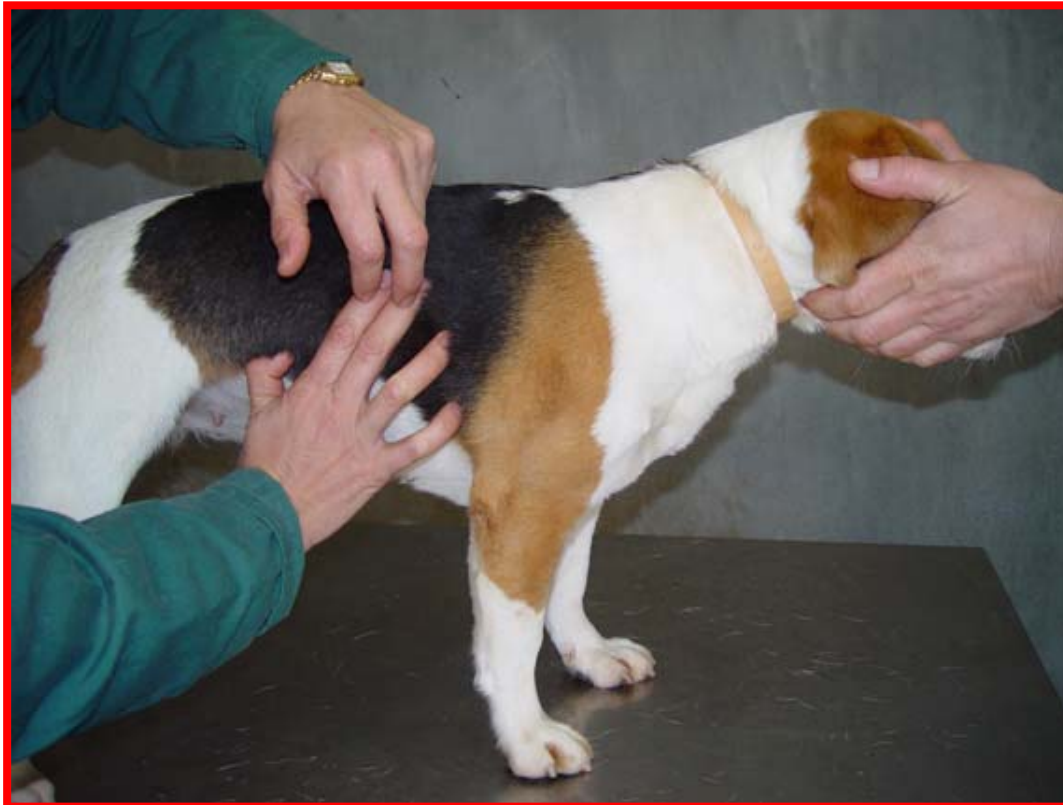Forma de realizarlo: Explorar por palpación y auscultación. Palpar con los dedos de la mano a lo largo de todo su recorrido (1) y auscultar el paso del aire a diferentes niveles (2). Valorar el reflejo de tos traqueal, comprimiendo suavemente la tráquea con los dedos de una mano (3).



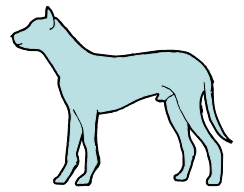
7.3.4. Explorar mediante percusión (superficial y profunda) el pulmón.



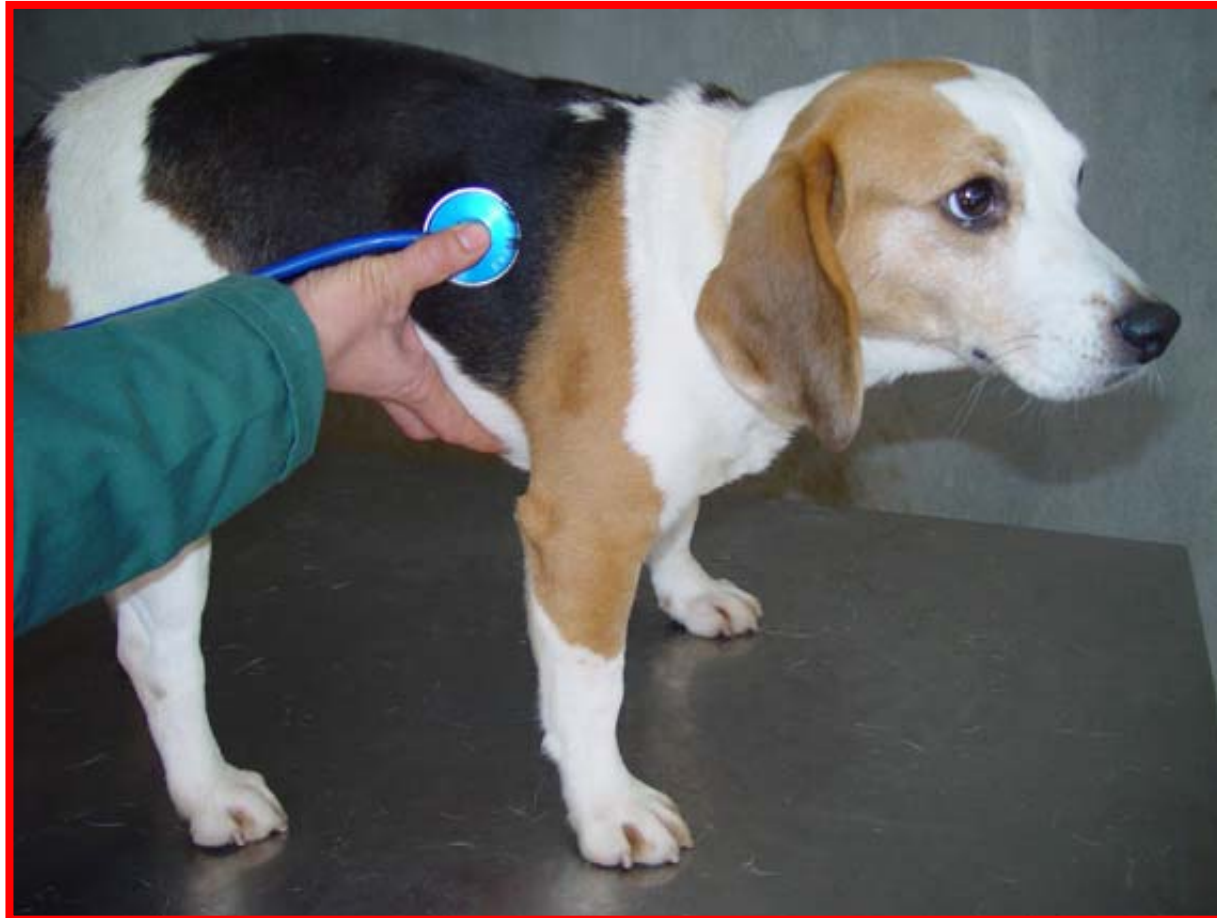Forma de realizarlo: Percutir de forma dígito-digital desde la zona craneal a la caudal y desde la dorsal a la ventral, primero suavemente para delimitar el pulmón (superficial) y luego más fuerte para buscar alteraciones (profunda). Percutir en los espacios intercostales. El sonido normal es claro o pulmonar.



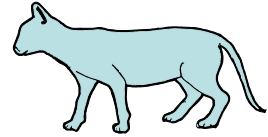
7.3.5. Explorar mediante auscultación el pulmón.




Forma de realizarlo: Auscultar desde la zona craneal a la caudal y desde la dorsal a la ventral. Colocar el fonendoscopio entre los espacios intercostales.



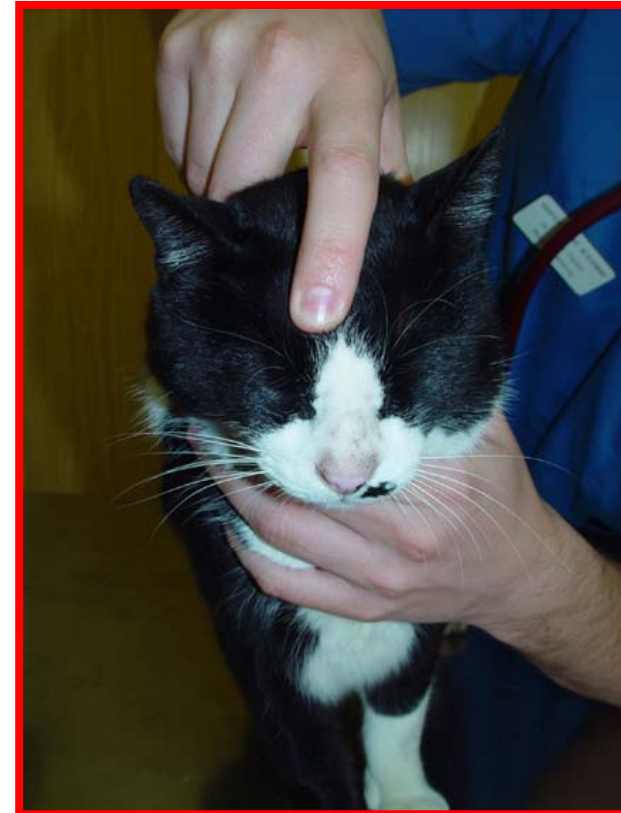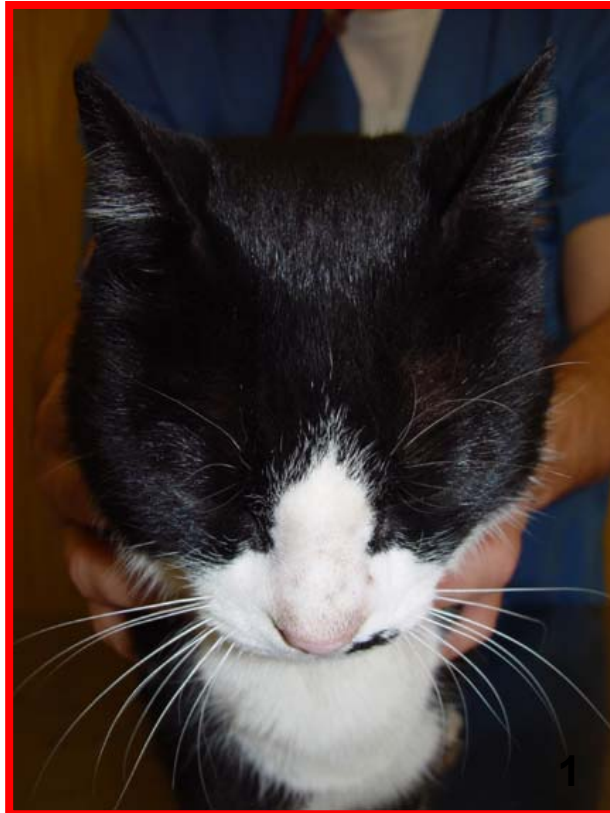7.4.1. Explorar los senos paranasales.



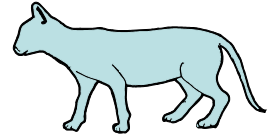
Forma de realizarlo: Explorar por inspección y palpación únicamente los senos frontales. Inspeccionar la morfología del área de proyección (1) y palpar con los dedos de una mano (2).



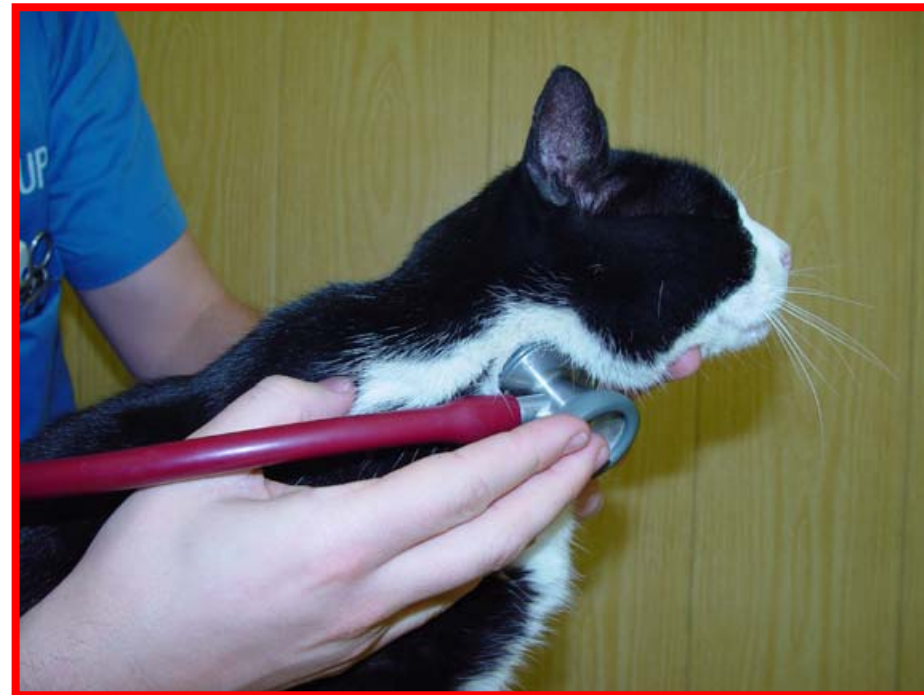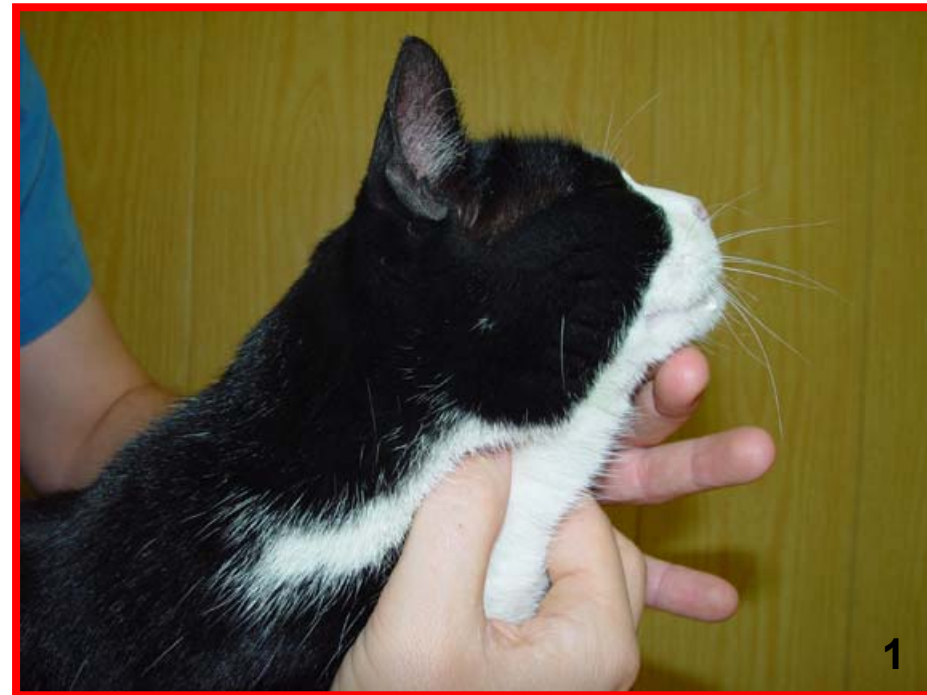1- Senos frontales



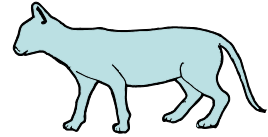
7.4.2. Explorar la laringe.



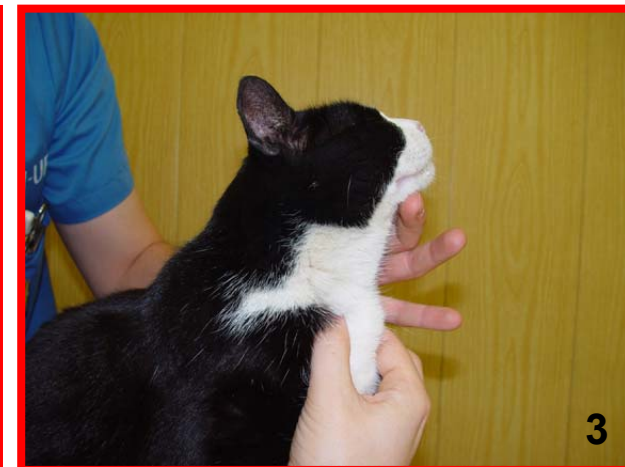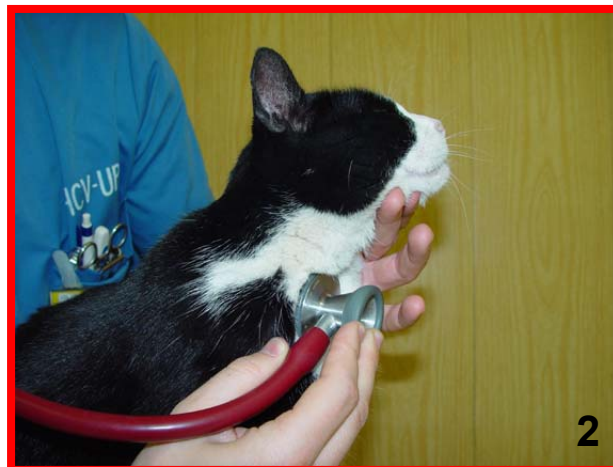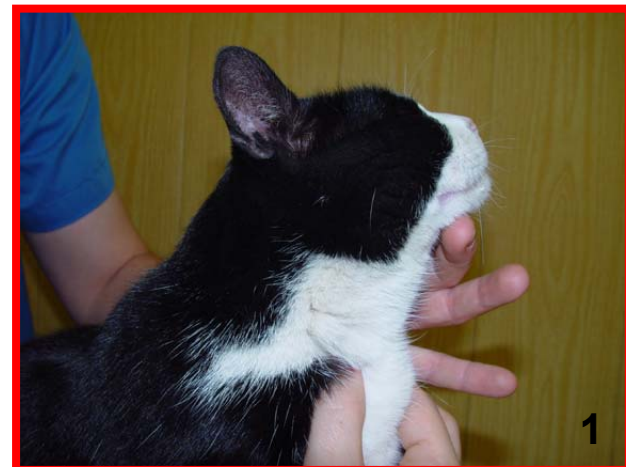Forma de realizarlo: Explorar por palpación y auscultación. Palpar utilizando los dedos de una mano, haciendo una presión ligera en un principio y más intensa a continuación (1) y auscultar el paso del aire en la región laríngea (2).



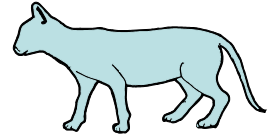
7.4.3. Explorar la tráquea.



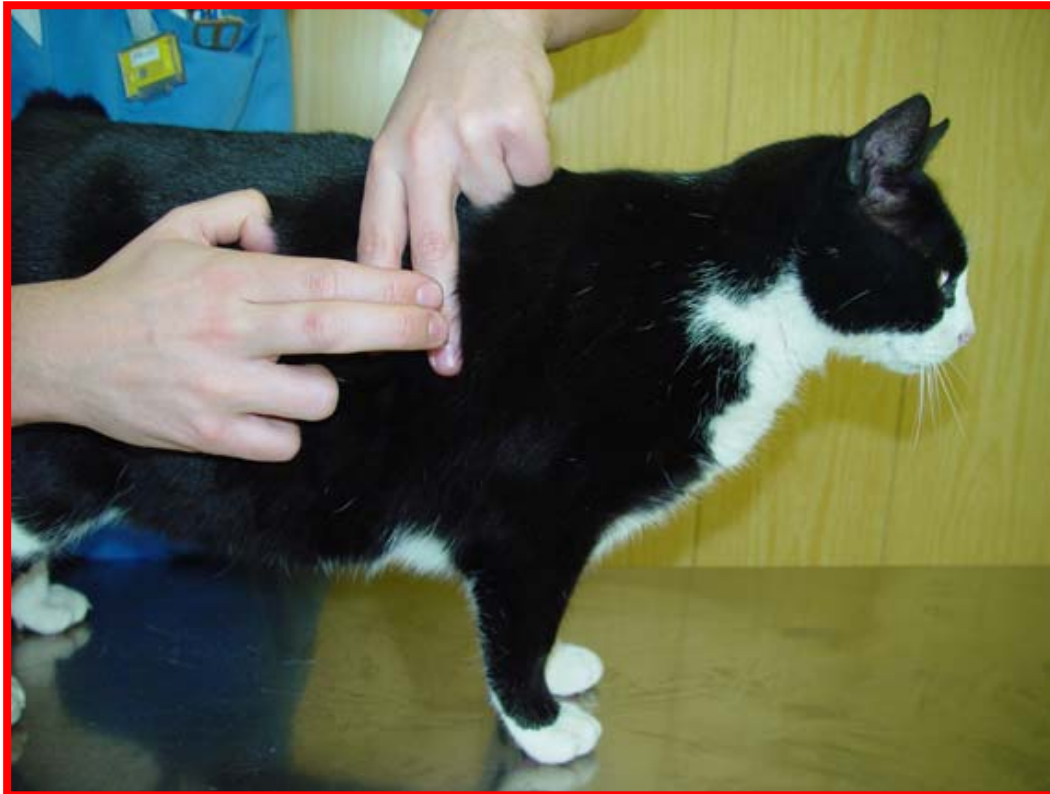Forma de realizarlo: Explorar por palpación y auscultación. Palpar con los dedos de la mano a lo largo de todo su recorrido (1) y auscultar el paso del aire a diferentes niveles (2). Valorar el reflejo de tos traqueal, comprimiendo suavemente la tráquea con los dedos de una mano (3).



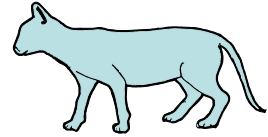
7.4.4. Explorar mediante percusión el pulmón.



Forma de realizarlo: Percutir de forma dígito-digital desde la zona craneal a la caudal y desde la dorsal a la ventral, primero suavemente para delimitar el pulmón y luego más fuerte para buscar alteraciones. Percutir en los espacios intercostales. El sonido normal es claro o pulmonar.



7.4.5. Explorar mediante auscultación el pulmón.



Forma de realizarlo: Auscultar desde la zona craneal a la caudal y desde la dorsal a la ventral. Colocar el fonendoscopio entre los espacios intercostales.

