
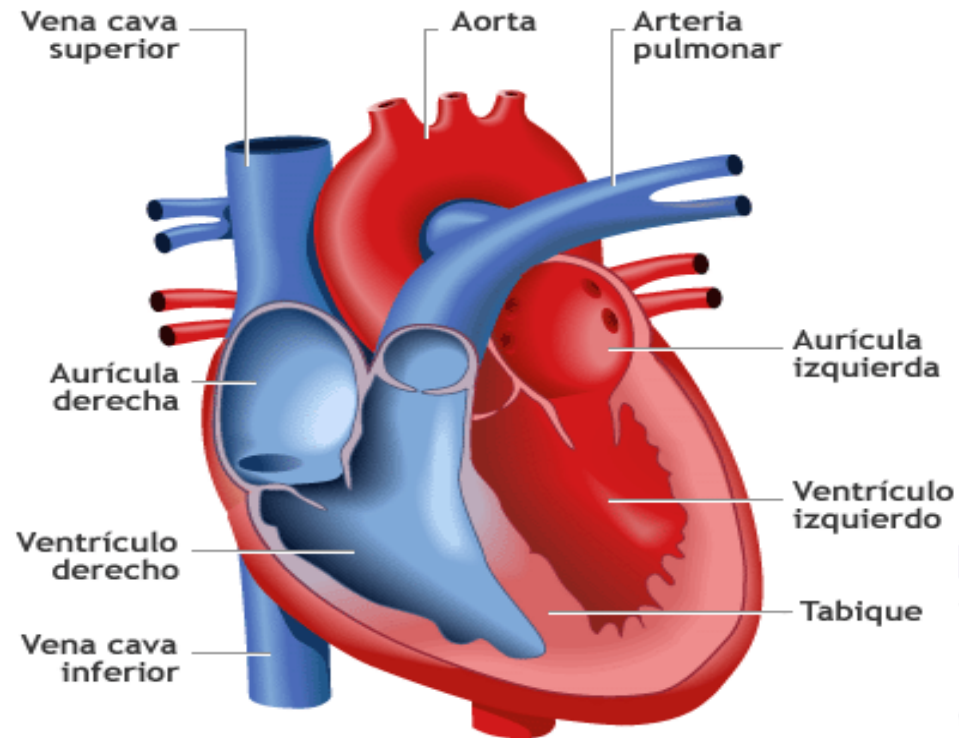




# Cardiopatías Congénitas

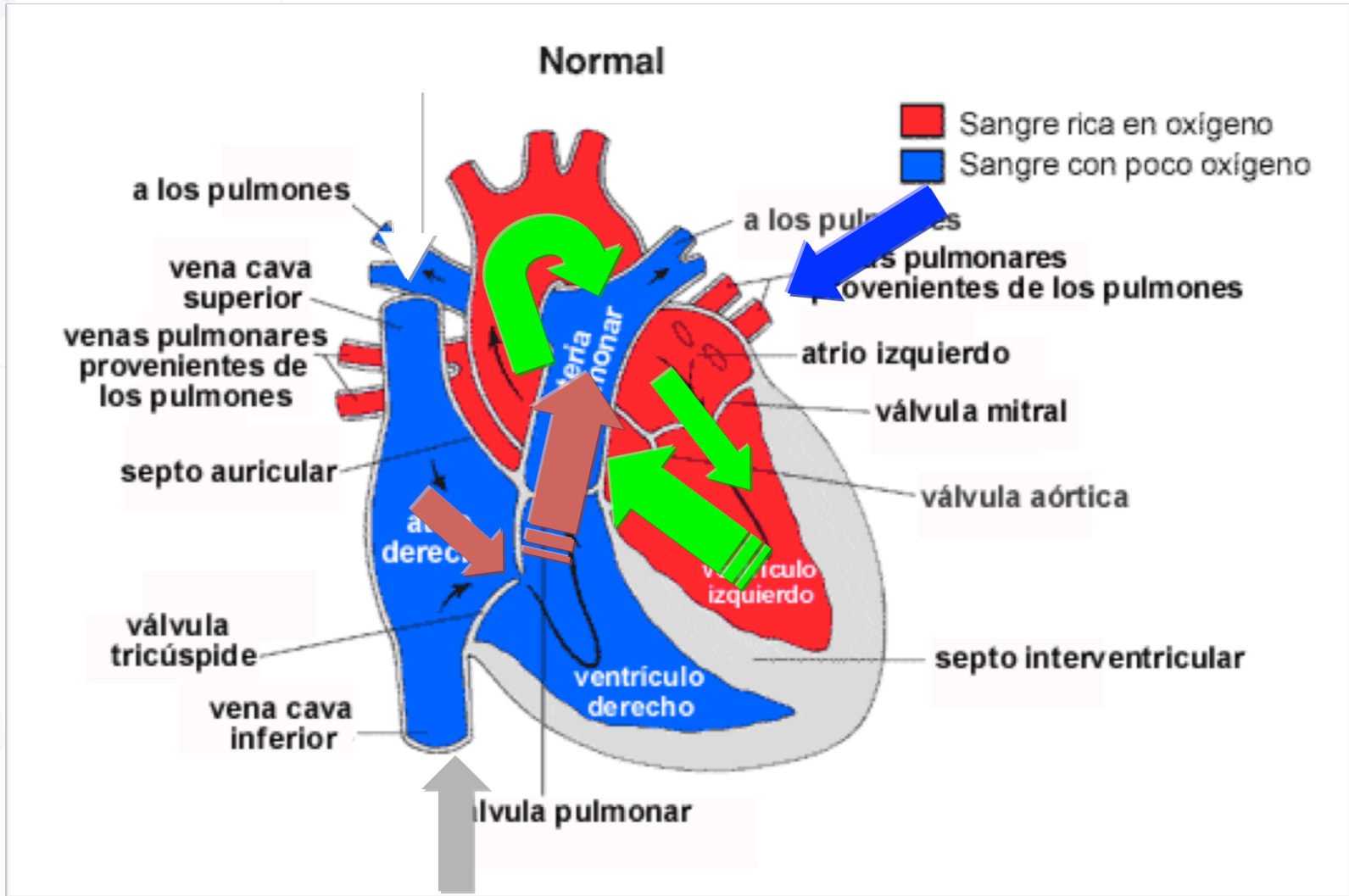


# CIRCULACIÓN NORMAL





# CIRCULACIÓN NORMAL





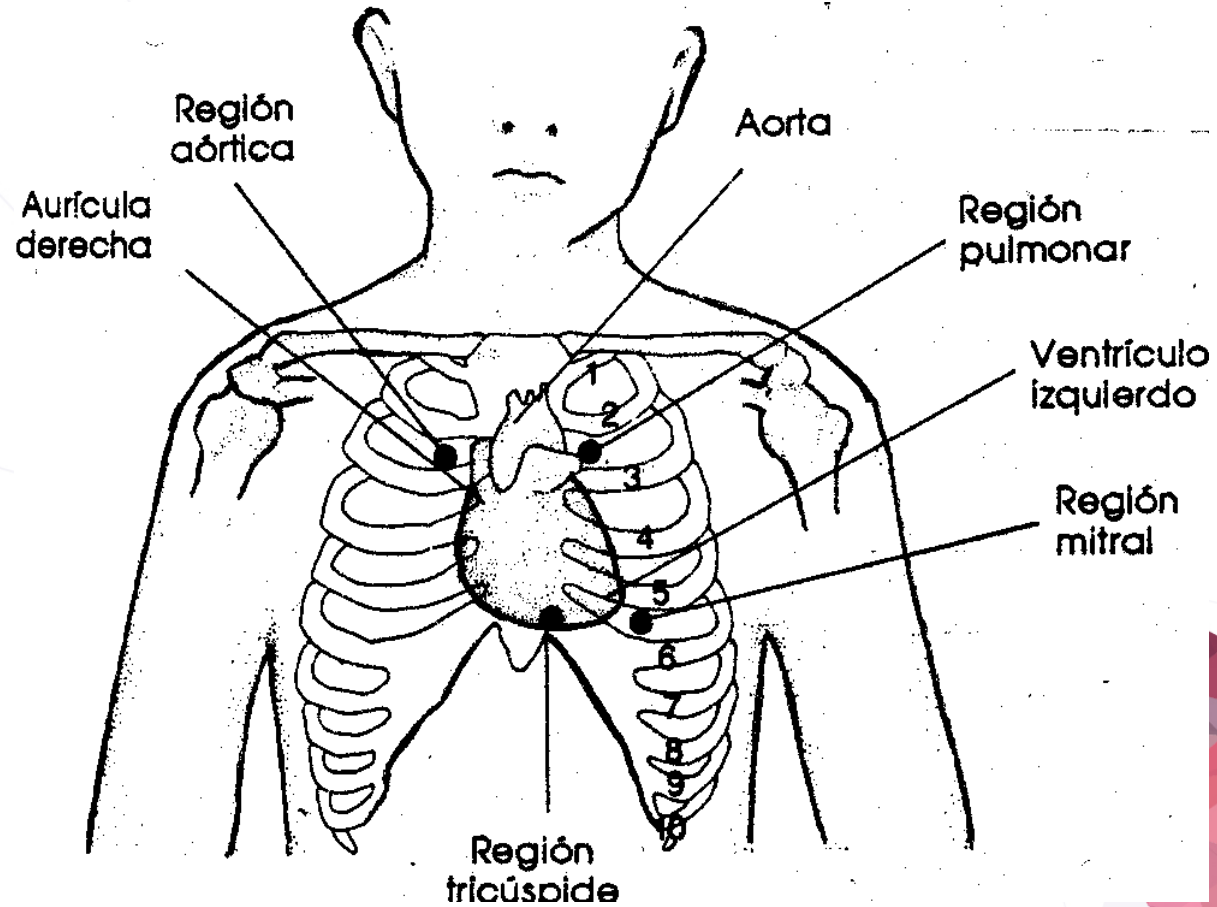
# RUIDOS CARDIACOS

- ✓ 2° ESPACIO INTERCOSTAL DERECHO (AORTICO)
- ✓ 2° ESPACIO INTERCOSTAL IZQUIERDO (PULMONAR)
- ✓ 4° ESPACIO INTERCOSTAL IZQUIERDO (TRICUSPIDE)
- ✓ 5° ESPACIO INTERCOSTAL IZQUIERDO (MITRAL)





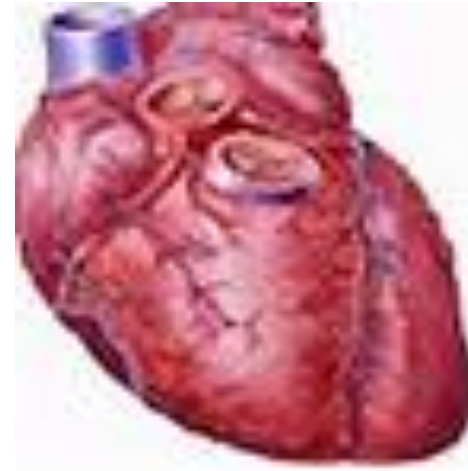
# RUIDOS CARDIACOS





# CARDIOPATIAS CONGENITAS

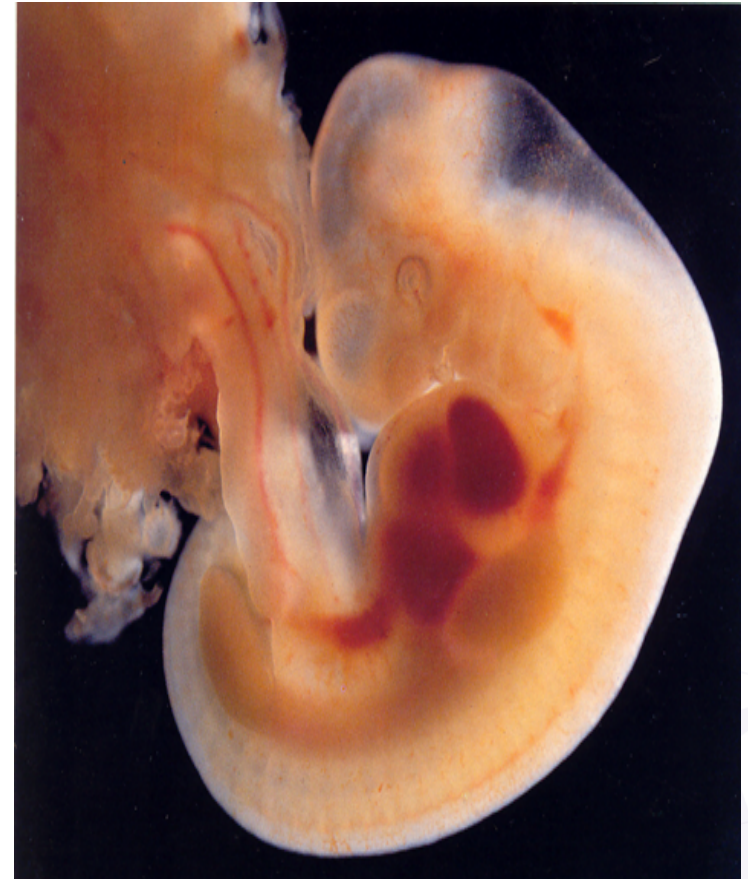- Son malformaciones estructurales del corazón o los grandes vasos que existen desde el nacimiento.
- Son la malformación congénita más común





# ETIOLOGIA

- -Idiopática
- -Desarrollo embrionario anormal (6 sem)
- -Infecciones fetales y maternas durante el primer trimestre (rubeola)
- -Efectos teratógenos de fármacos
- -Factores genéticos
- -Suelen acompañarse de otros defectos congénitos





# CARDIOPATIAS CONGENITAS



ACIANOGENAS

CIANOGENAS







# CARDIOPATIAS ACIANOGENAS

La sangre oxigenada sufre un cortocircuito desde las cavidades cardiacas izquierdas hacia las derechas, pero sin que se mezcle con sangre no oxigenada en la circulación sistémica

- CIV
- CIA
- PCA
- CoA






# CARDIOPATIAS CIANOGENAS

La sangre se cortocircuita desde las cavidades cardiacas derechas a las izquierdas, donde la no oxigenada fluye desde el Vlzq. Hacia todas las regiones del organismo, por lo que aparece **CIANOSIS**.

- Tetralogía Fallot
- Transposición de grandes vasos
- Atresia tricúspide





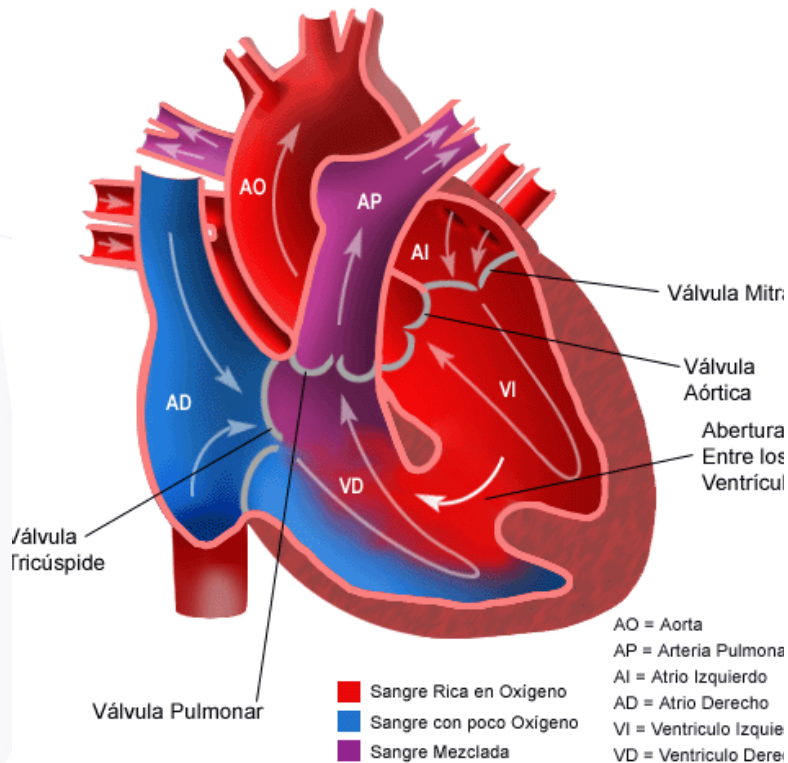
# CARDIOPATIAS ACIANOGENAS






# COMUNICACIÓN INTERVENTRICULAR (CIV)

Comunicación interventricular (CIV)  
(su sigla in inglés es VSD)

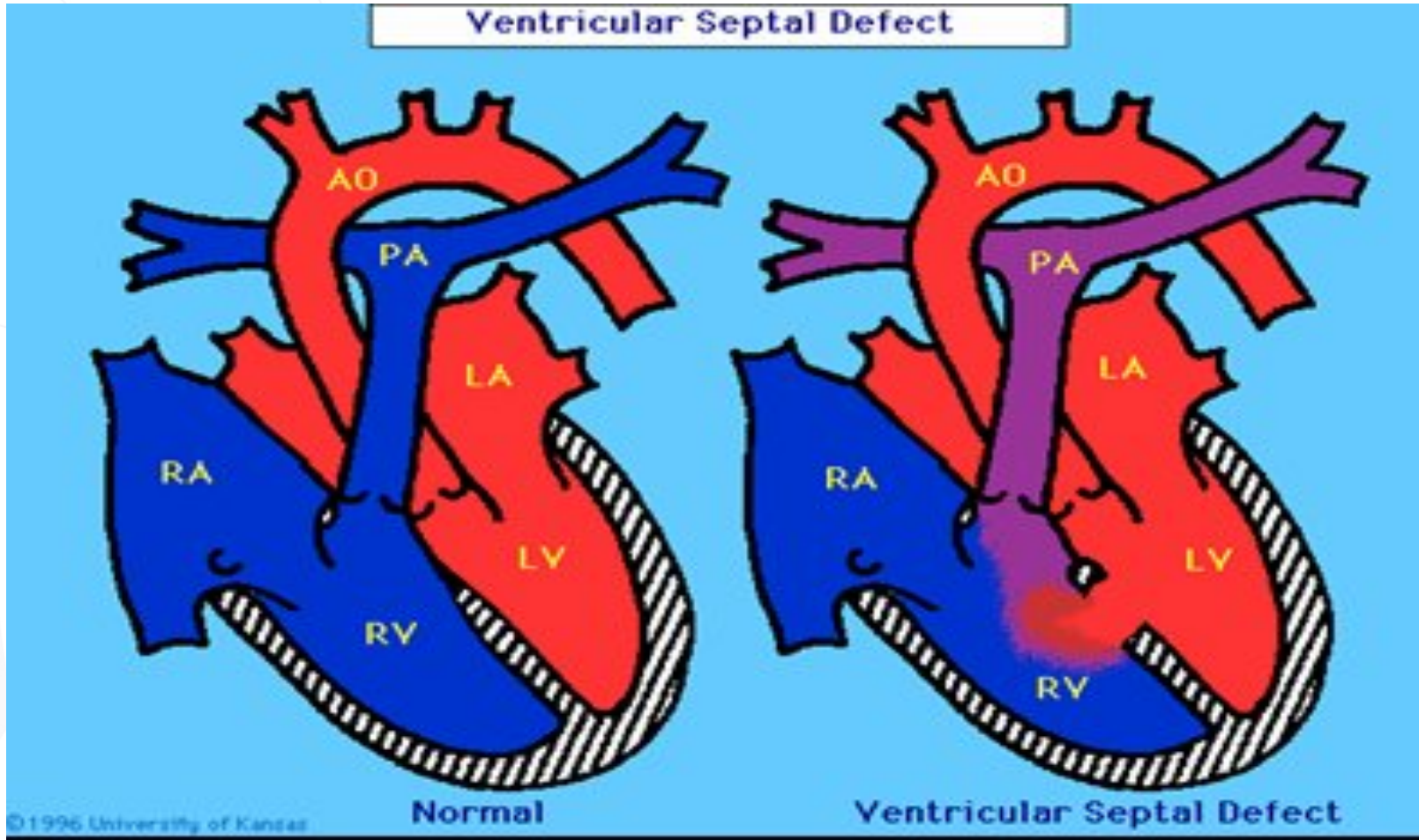


Defecto embriológico consiste en uno o varios orificios en el tabique que divide el VIzq. que tiene mayor presión, hacia el VD de menor presión.



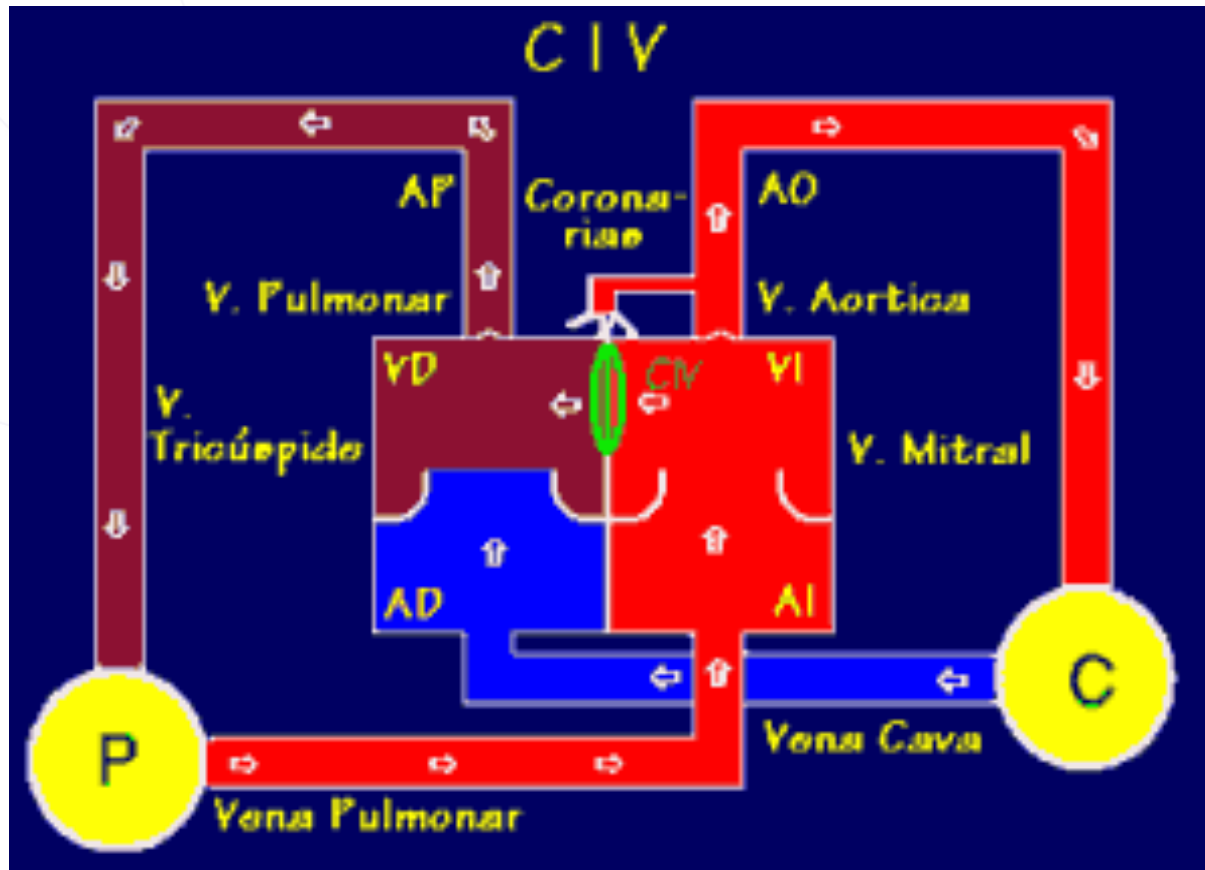


# COMUNICACIÓN INTERVENTRICULAR






# COMUNICACIÓN INTERVENTRICULAR (CIV)





# MANIFESTACIONES


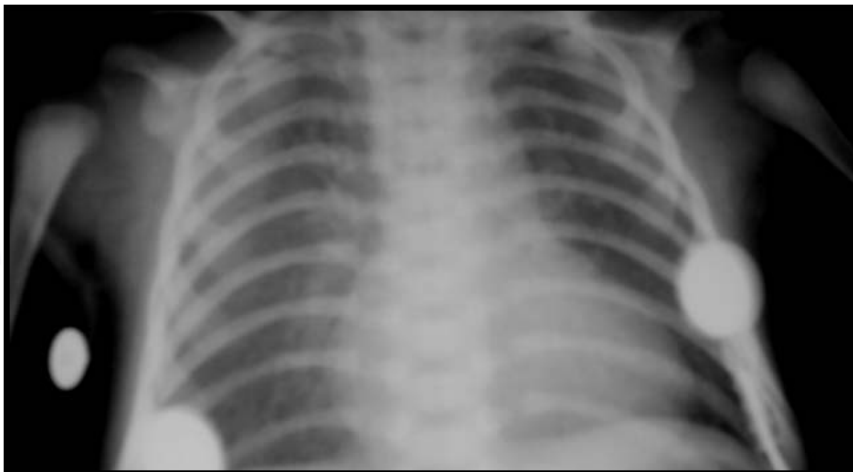
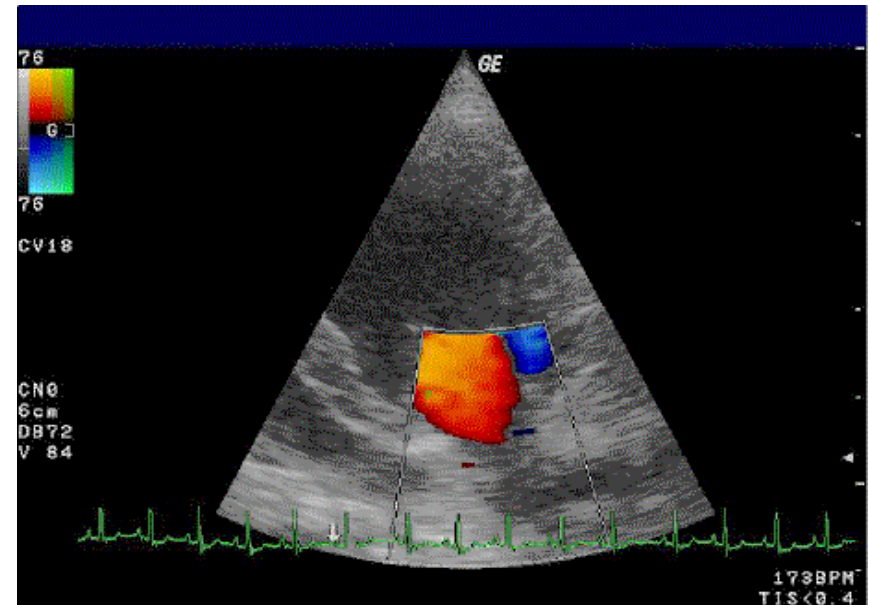
- Soplo en foco tricuspideo
- Insuficiencia cardiaca  
(taquipnea, taquicardia,  
agitación, diaforesis, disnea)
- Retraso en el crecimiento





# DIAGNOSTICO

- ECOCARDIOGRAMA  
DOPPLER COLOR
- RX TORAX
- ELECTROCARDIOGRAMA
- CATETERISMO CARDIACO
- ANGIOGRAFIA


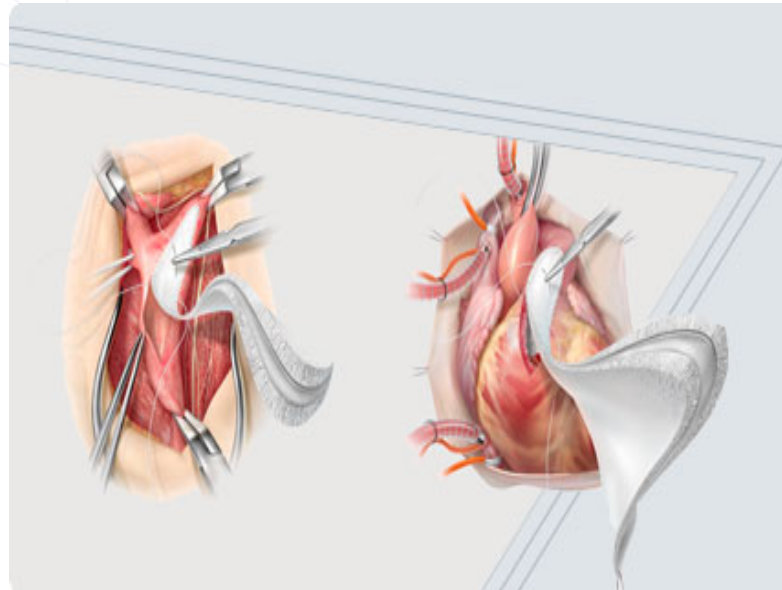
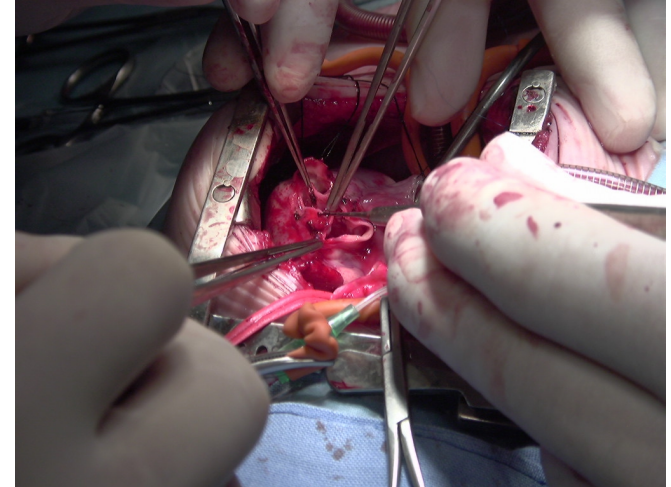






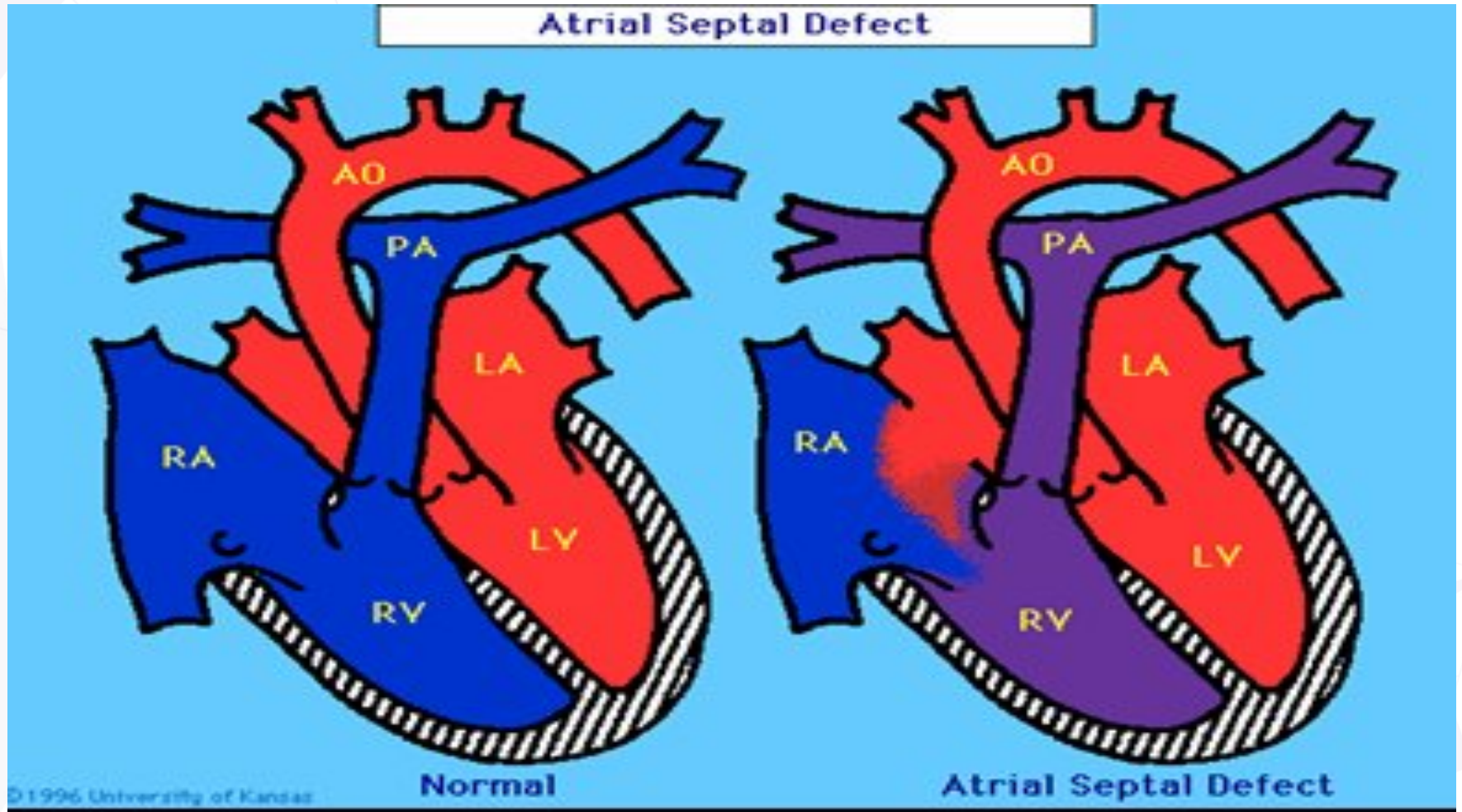
# TRATAMIENTO

- QUIRURGICO
- TX INSUFICIENCIA CARDIACA
- TX PARA ENDOCARDITIS INFECCIOSA





# COMUNICACIÓN INTERAURICULAR





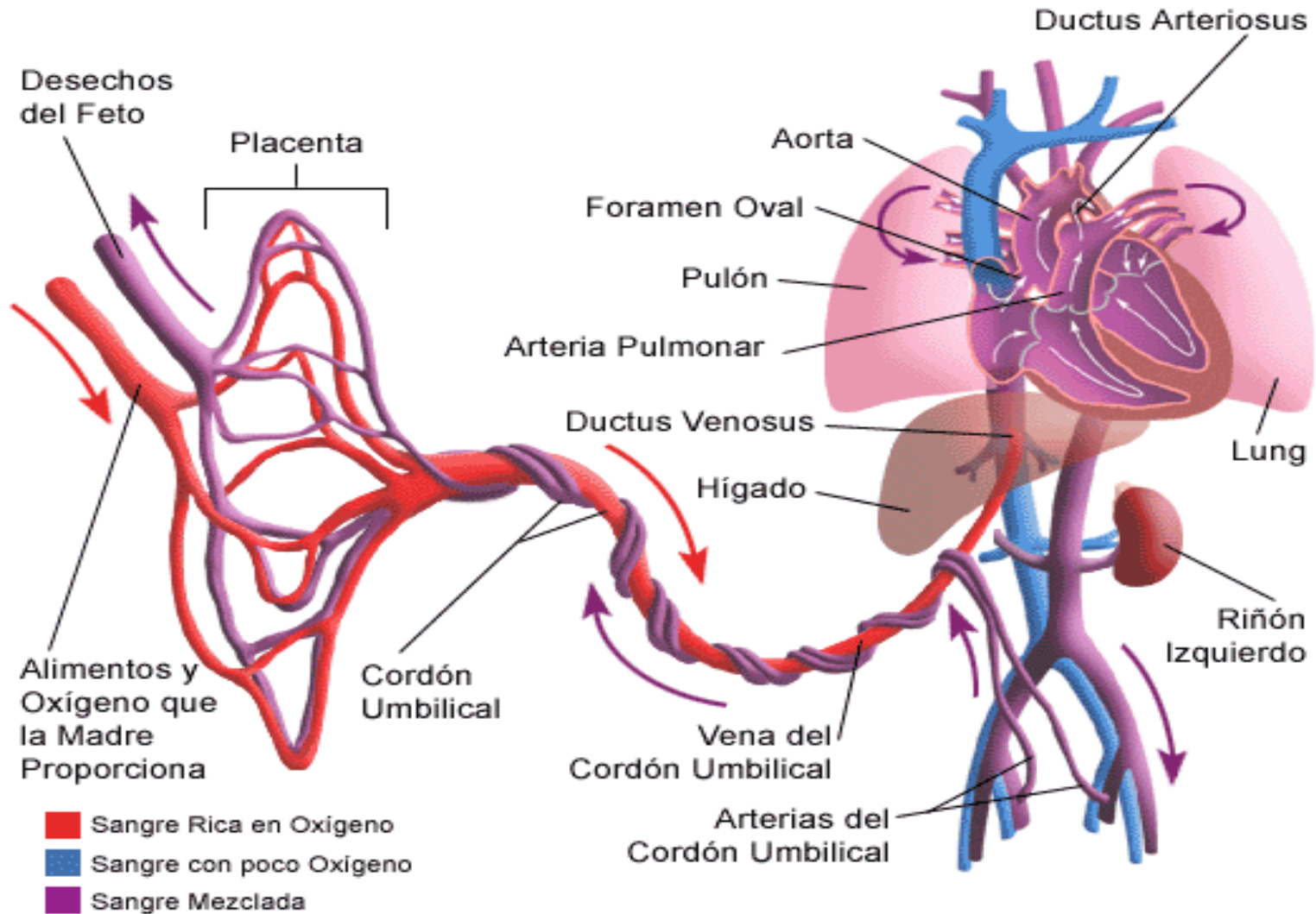
# ACCIONES DE ENFERMERIA

- SVT auscultar área precordial para detectar soplo
- Vigilar datos de dificultad respiratoria
- Vigilar datos de Insuficiencia cardiaca
- Vena permeable para medicamentos y líquidos
- Control de peso y estatura





# CIRCULACIÓN FETAL





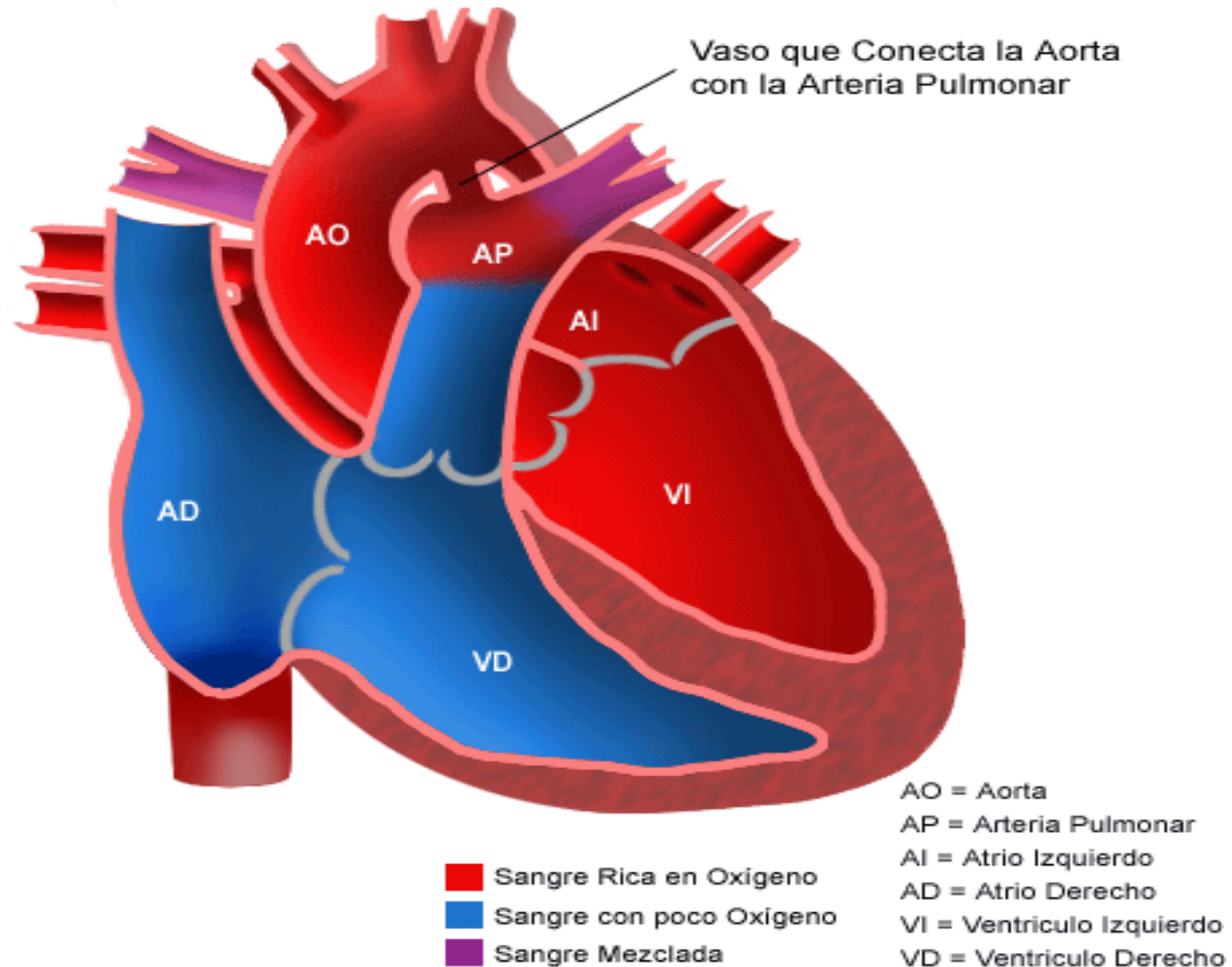
# PERSISTENCIA DEL CONDUCTO ARTERIOSO (PCA)

- Consiste en la apertura persistente entre la aorta y la arteria pulmonar, incapaz de cerrarse en el momento del parto.
- Predomina mas en prematuros
- Mujeres
- Infecciones durante el 1er trimestre por Rubéola.
- 1:1 500 R.N



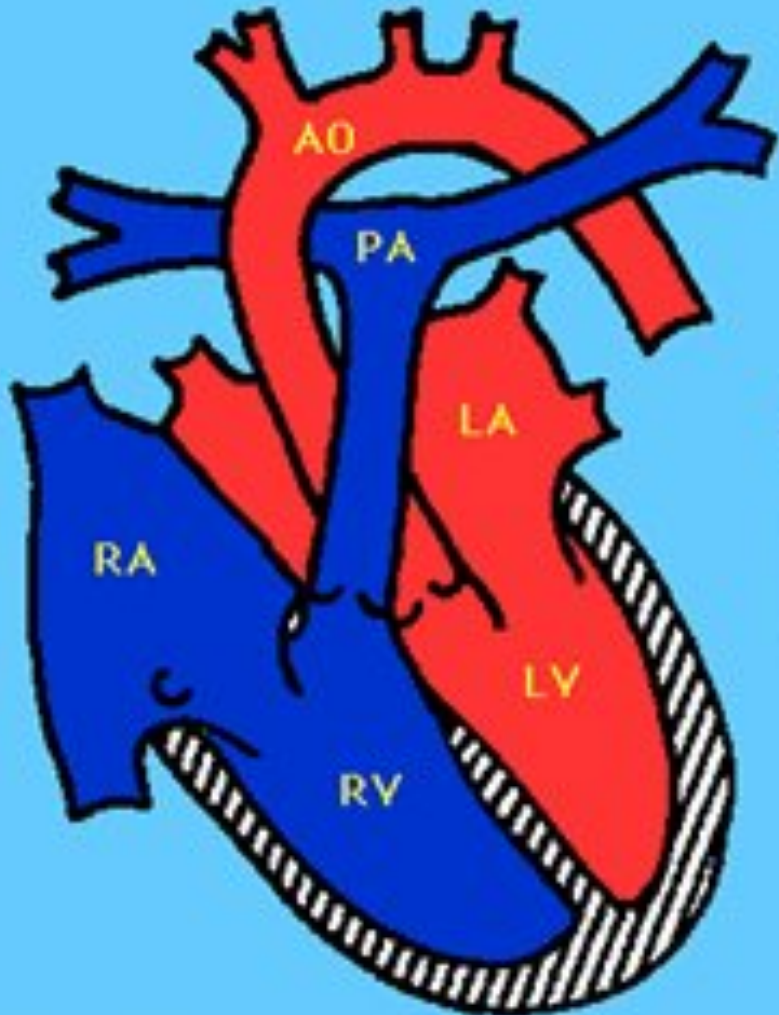


# PERSISTENCIA DEL CONDUCTO ARTERIOSO

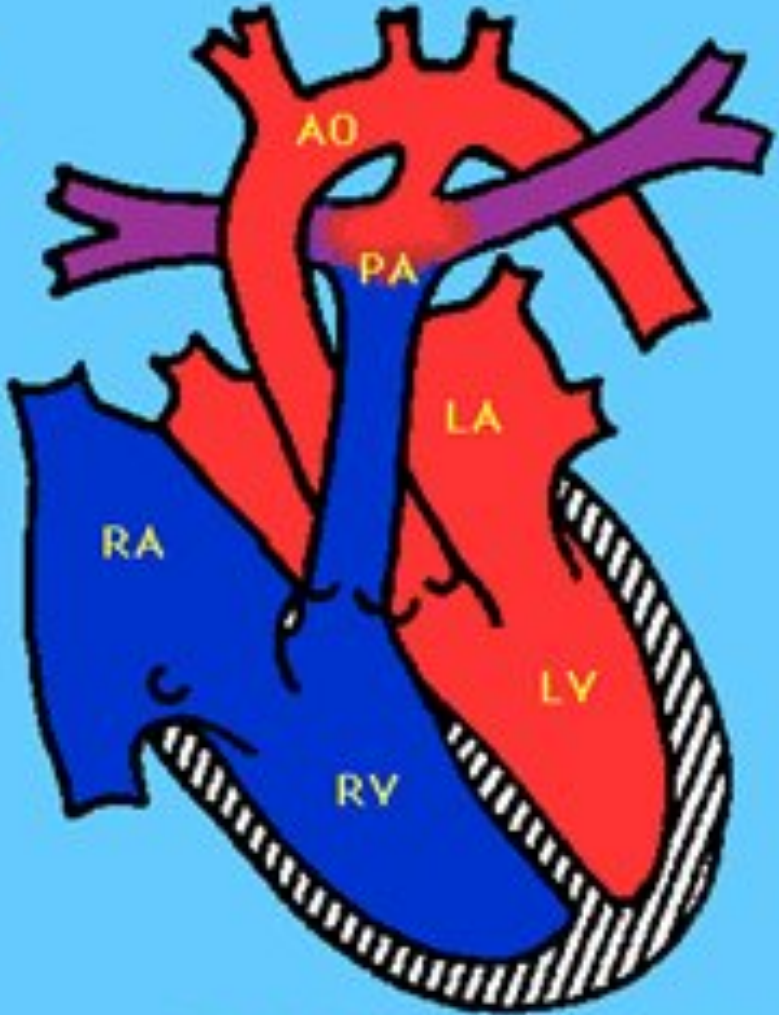




# Patent Ductus Arteriosus



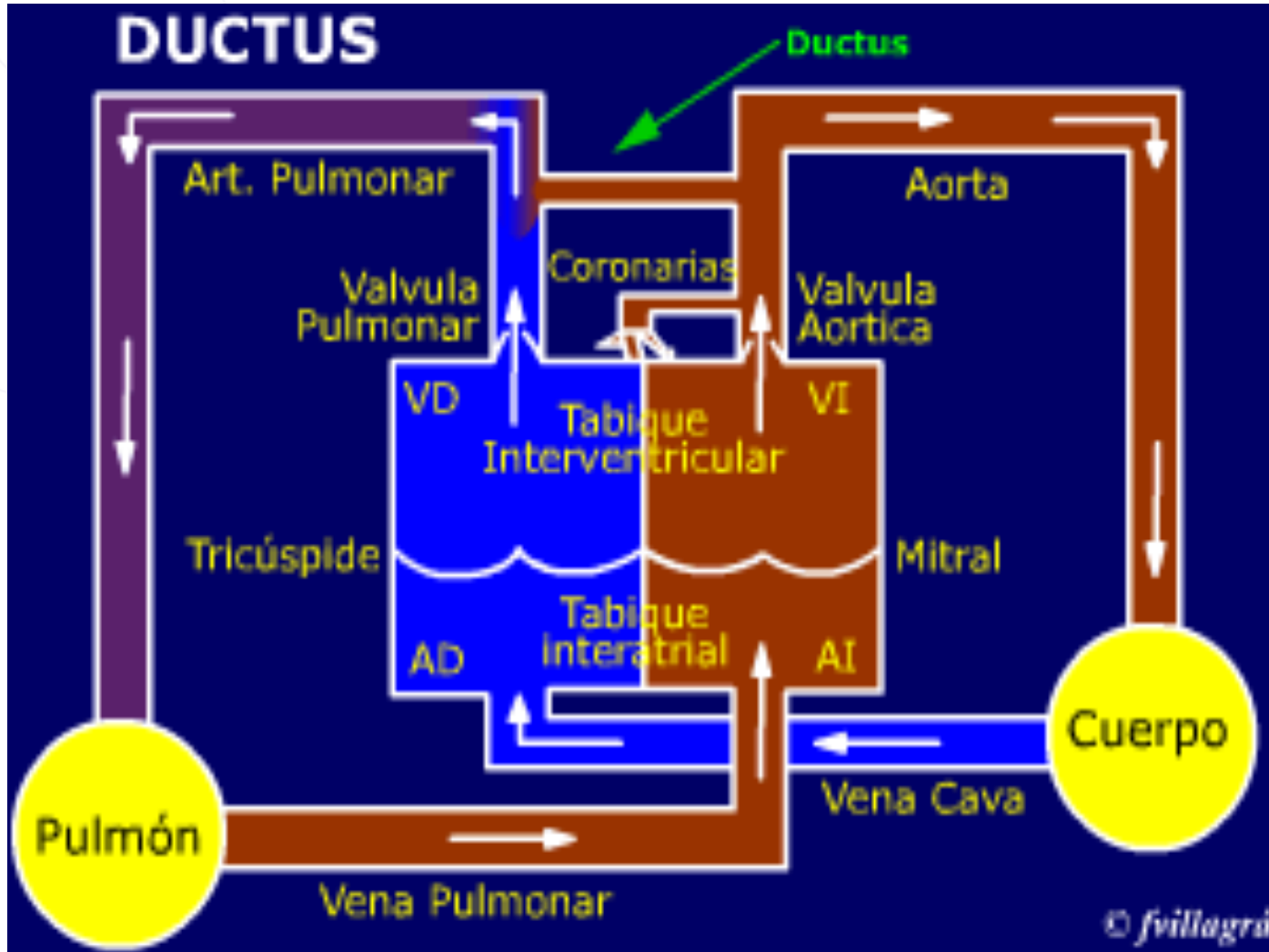
Normal



Patent Ductus Arteriosus



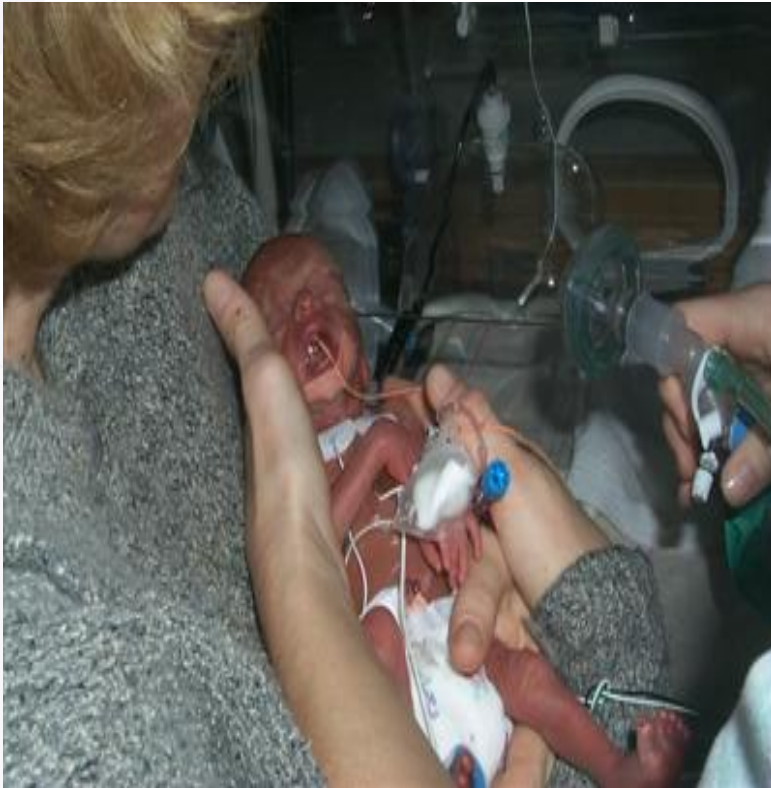# PERSISTENCIA DEL CONDUCTO ARTERIOSO (PCA)







# MANIFESTACIONES




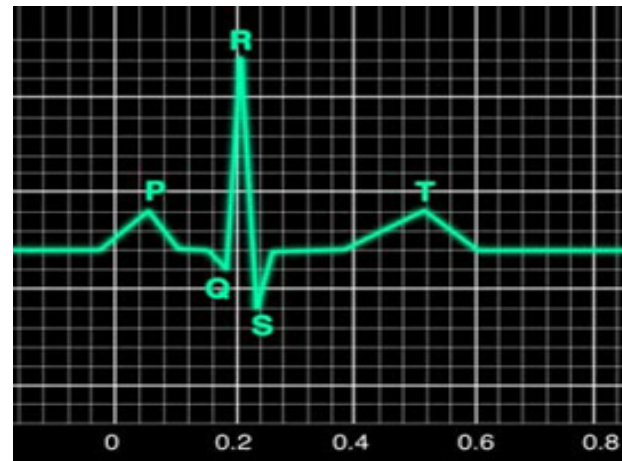
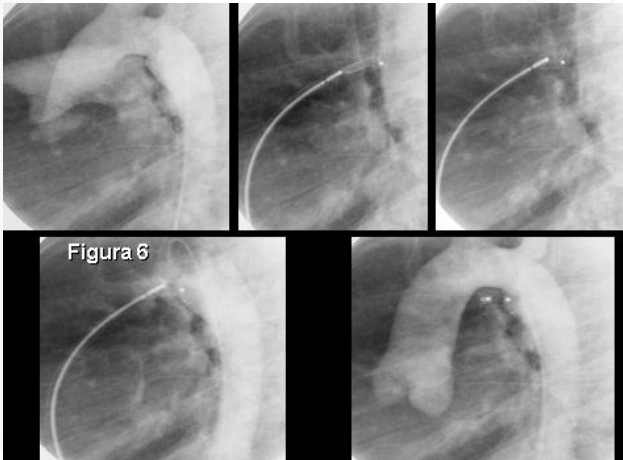
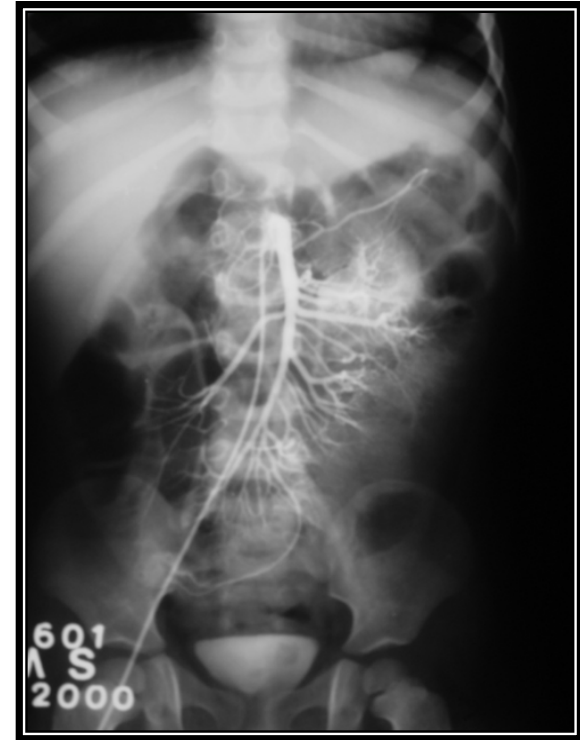
- Soplo en foco pulmonar conocido como “maquina de vapor”
- Insuficiencia cardiaca
- Dificultad respiratoria que requiere O<sub>2</sub>





# DIAGNOSTICO

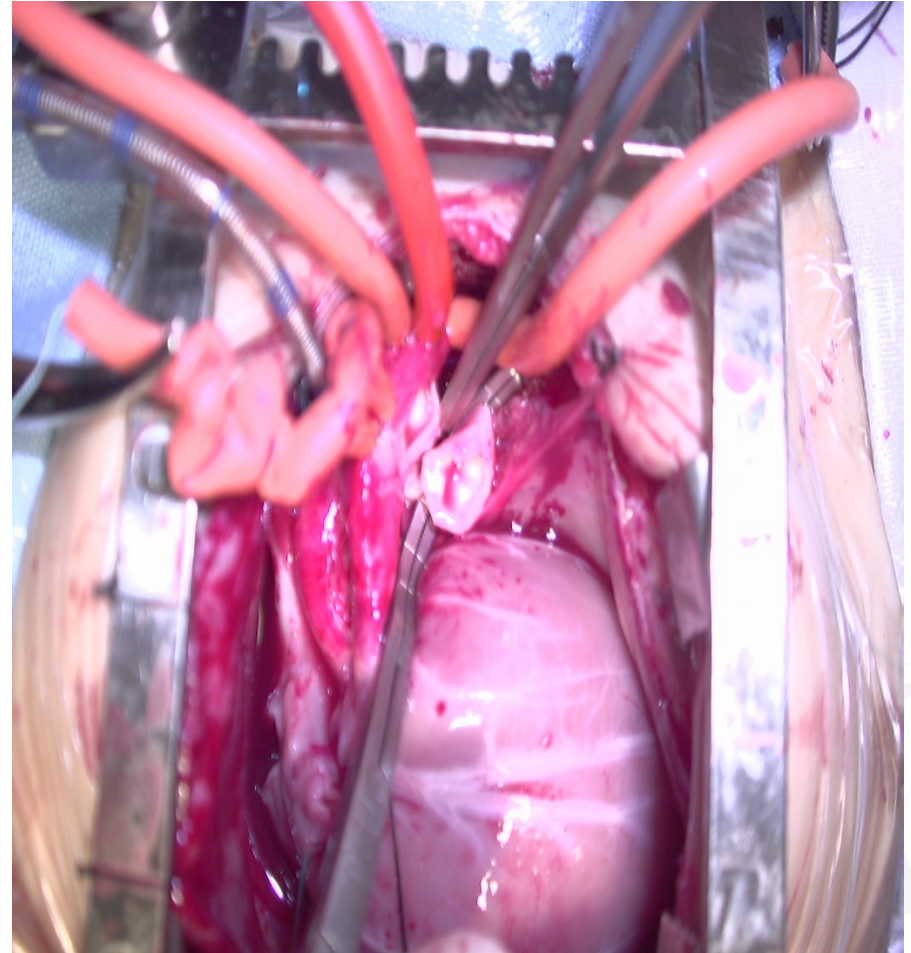
- CLINICA
- RX TORAX
- ECG
- CATETERISMO CARDIACO
- ECOCARDIOGRAMA





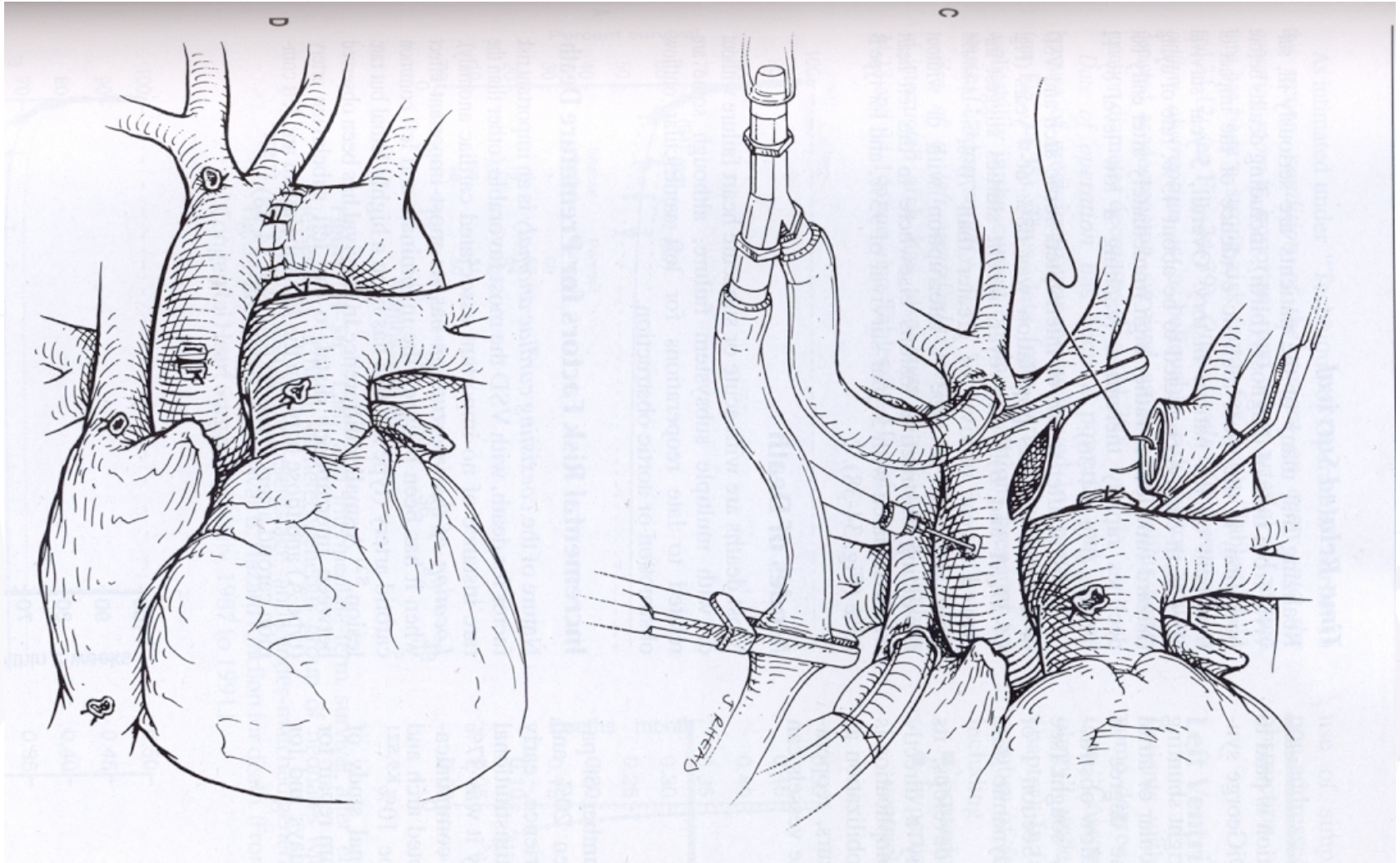
# TRATAMIENTO

- CIERRE FUNCIONAL
- Inhibidores de prostaglandinas (Indometacina 200 mg IV C/ 12 hrs x 3 días)
- DIURETICOS
- DIGITALICOS
- QUIRURGICO





# PERSISTENCIA DEL CONDUCTO ARTERIOSO





# ACCIONES DE ENFERMERIA

- Colocar O2 según indicación medica
- Vigilar datos de dificultad respiratoria
- SVT completos auscultar área precordial en busca de soplo
- Palpar pulsos periféricos detectar ritmo y amplitud
- Vena permeable para administrar líquidos y medicamentos





# CARDIOPATIAS CIANOGENAS





# TETRALOGIA DE FALLOT

Trastorno que consiste en la asociación de cuatro malformaciones:


a) CIV

b) Estenosis pulmonar

c) Hipertrofia del ventrículo derecho

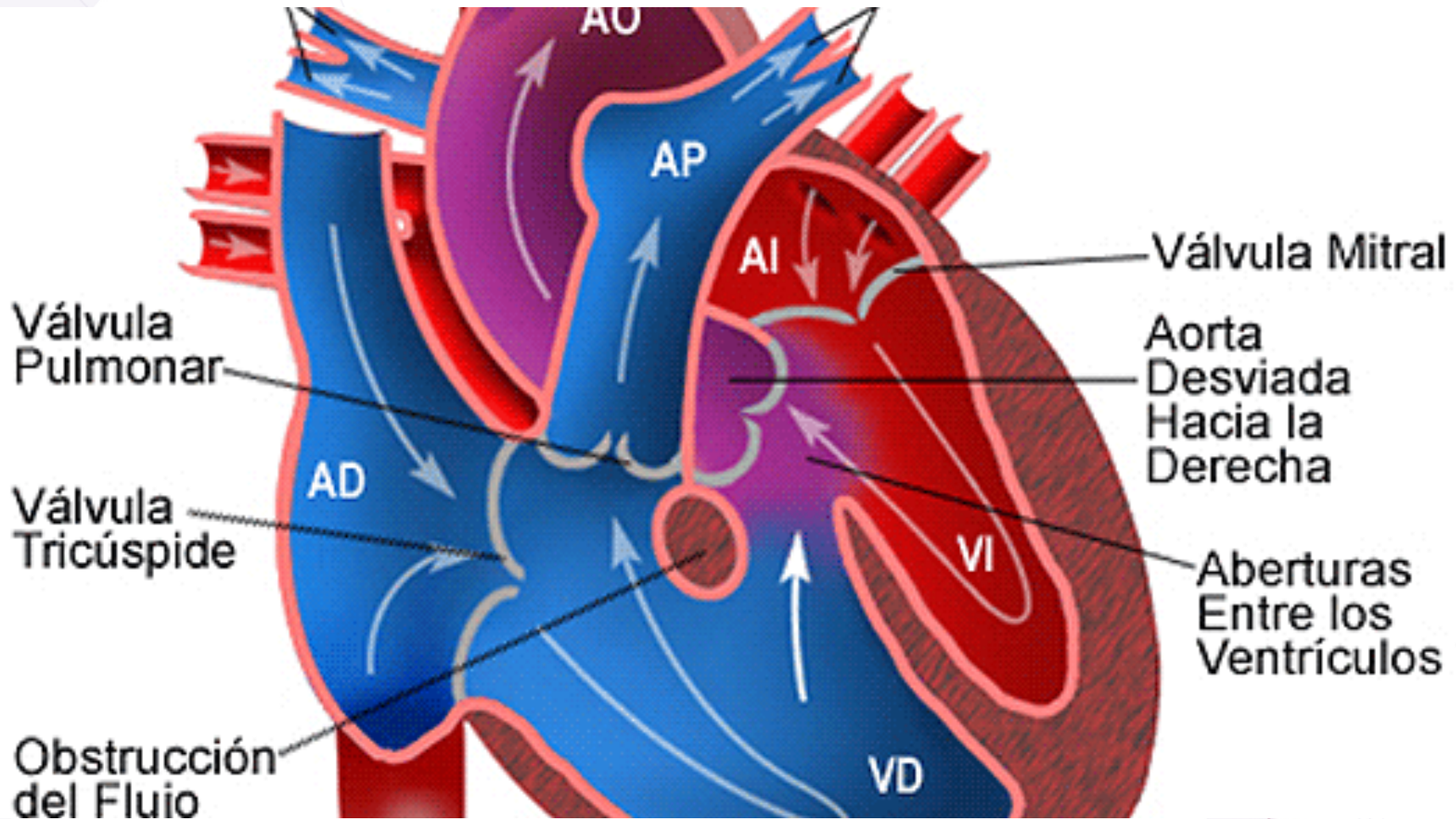
d) Cabalgamiento de la aorta

1: 5 000 R.N





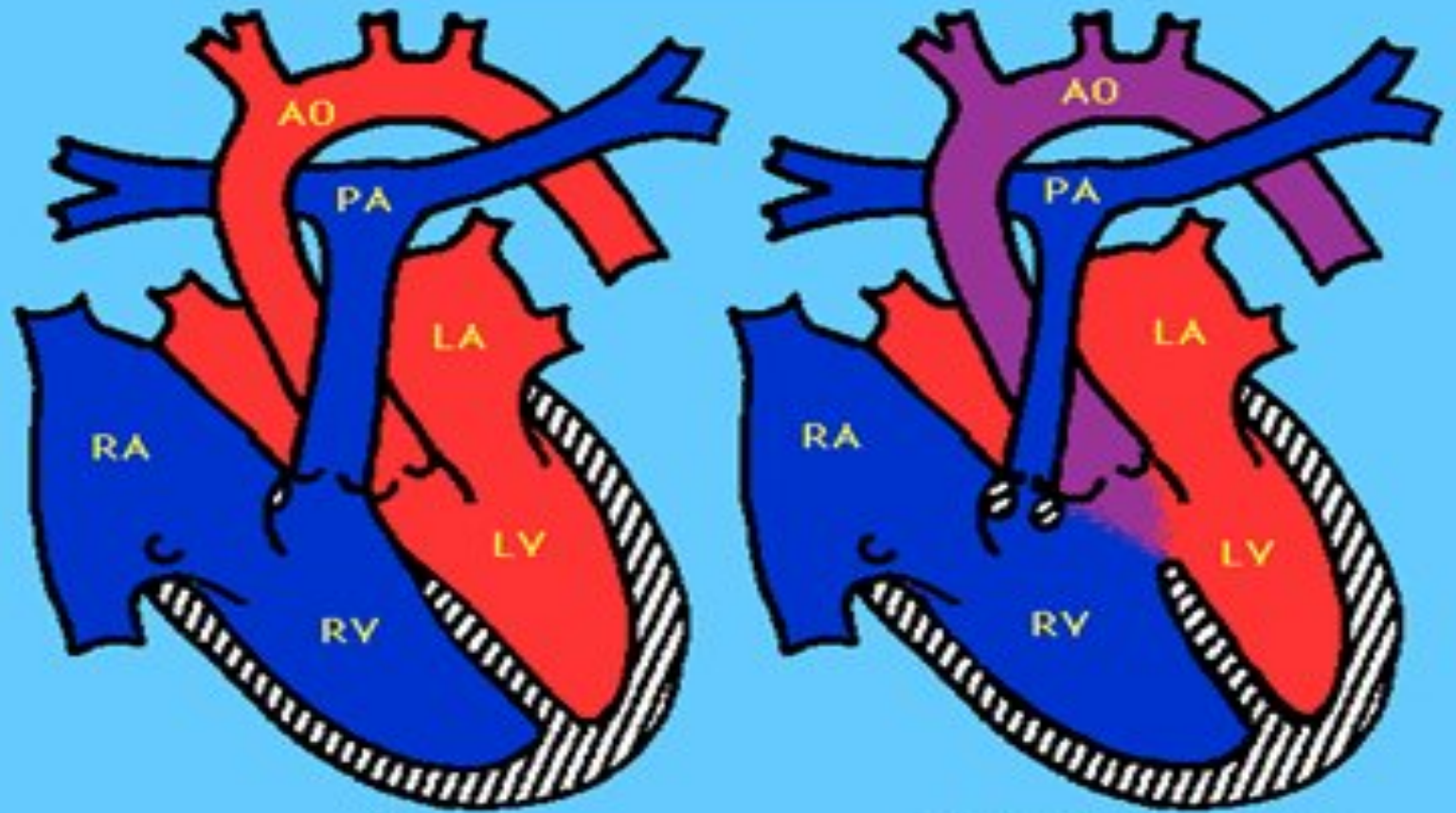
# TETRALOGIA DE FALLOT







# Tetralogy of Fallot



© 1996 University of Kansas

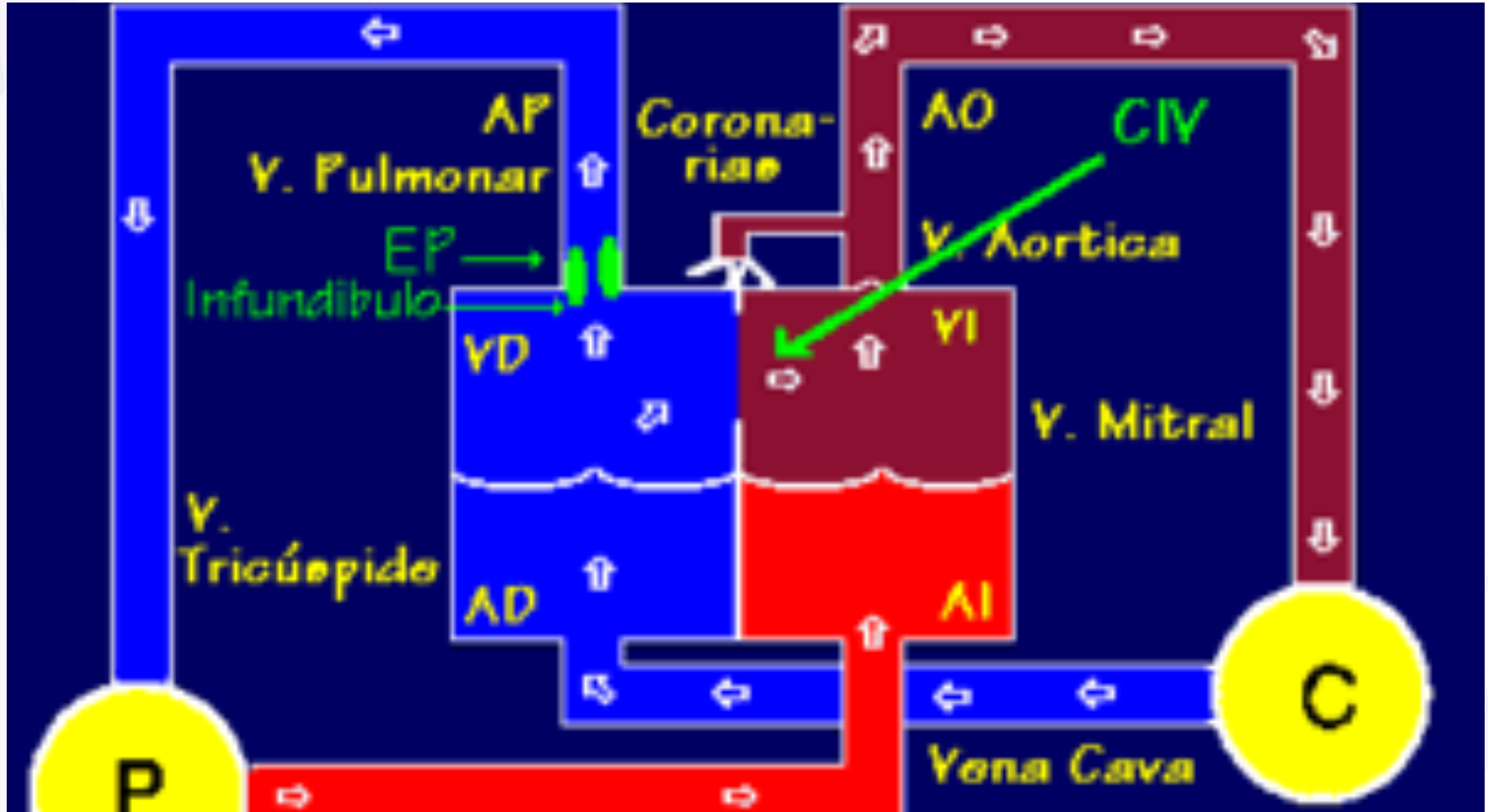
Normal

Tetralogy of Fallot

**OBSTRUCCION A SALIDA VD**



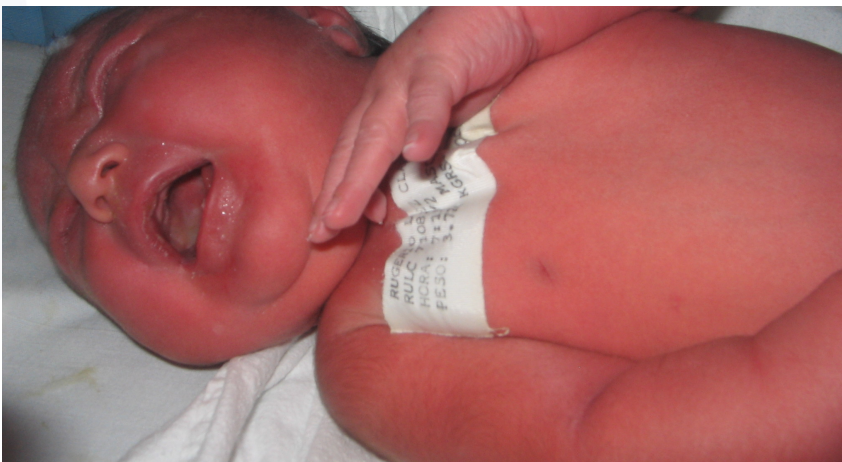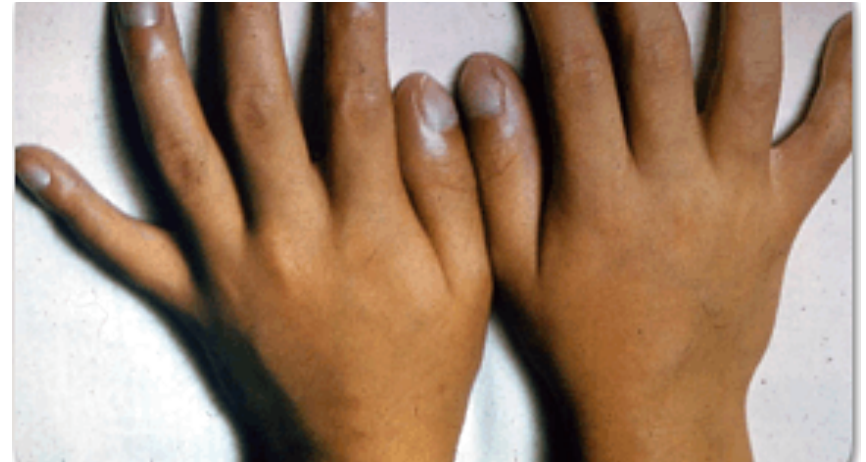# TETRALOGIA DE FALLOT





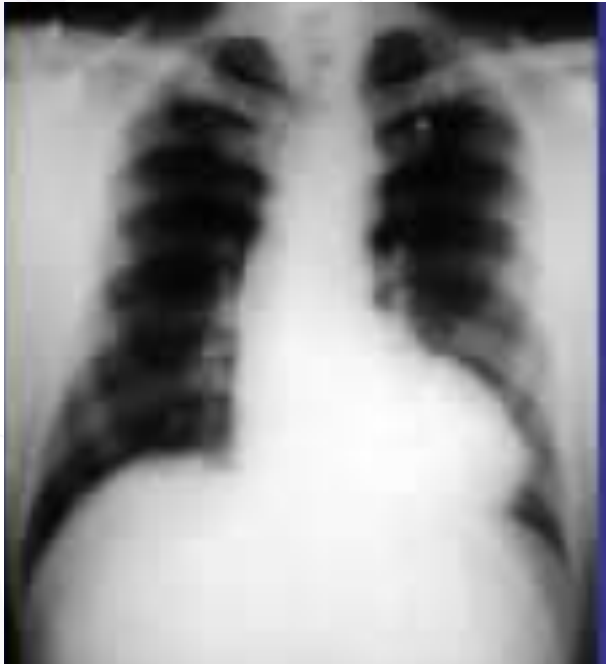# MANIFESTACIONES

- CIANOSIS
- DEDOS HIPOCRATICOS EN MANOS Y PIES
- ENCUNCLILLAMIENTO
- CRISIS DE HIPOXIA  
(Inconciencia, convulsiones, cianosis severa)
- Niños con peso y talla baja

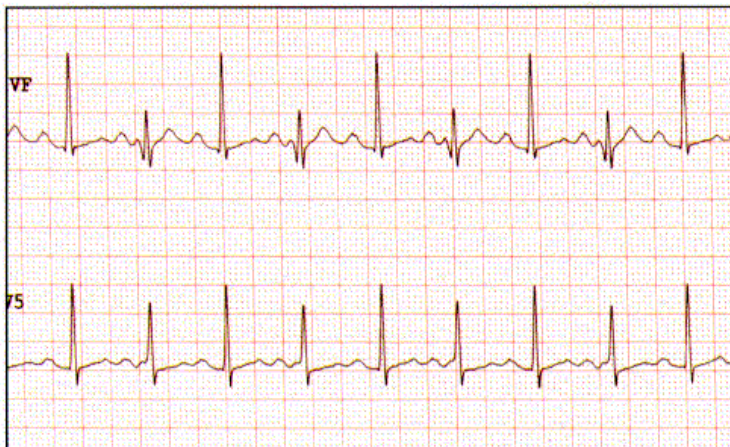



# DIAGNOSTICO



- RX TORAX :  
CORAZON TAMAÑO NORMAL  
CON IMAGEN “CORAZON EN  
FORMA DE BOTA”
- ECG
- ECOCARDIOGRAMA DOPPLER





# TRATAMIENTO

- Oxígeno
- Betabloqueadores (propranolol)
- Sedación
- Corrección de acidosis
- Fenilefrina en casos severos para favorecer la  $O_2$  de la sangre

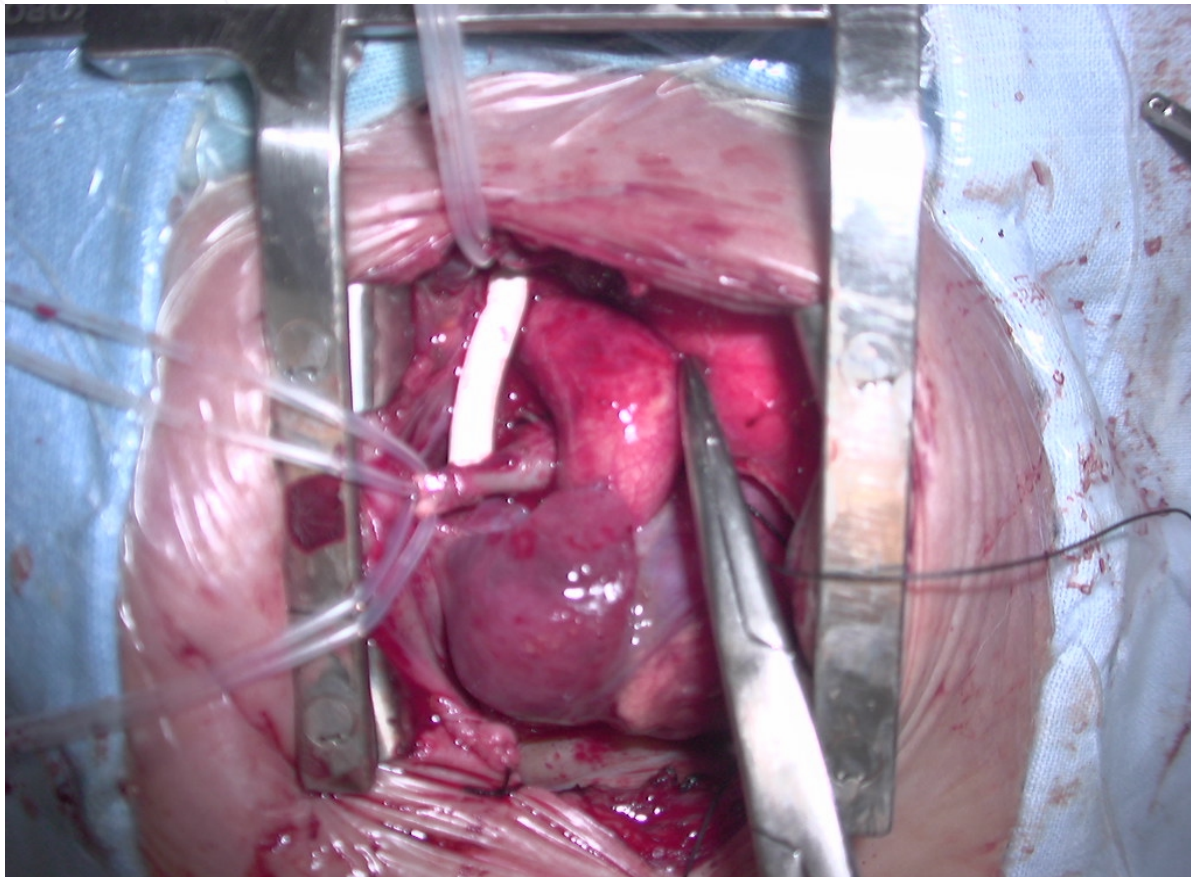




# TRATAMIENTO

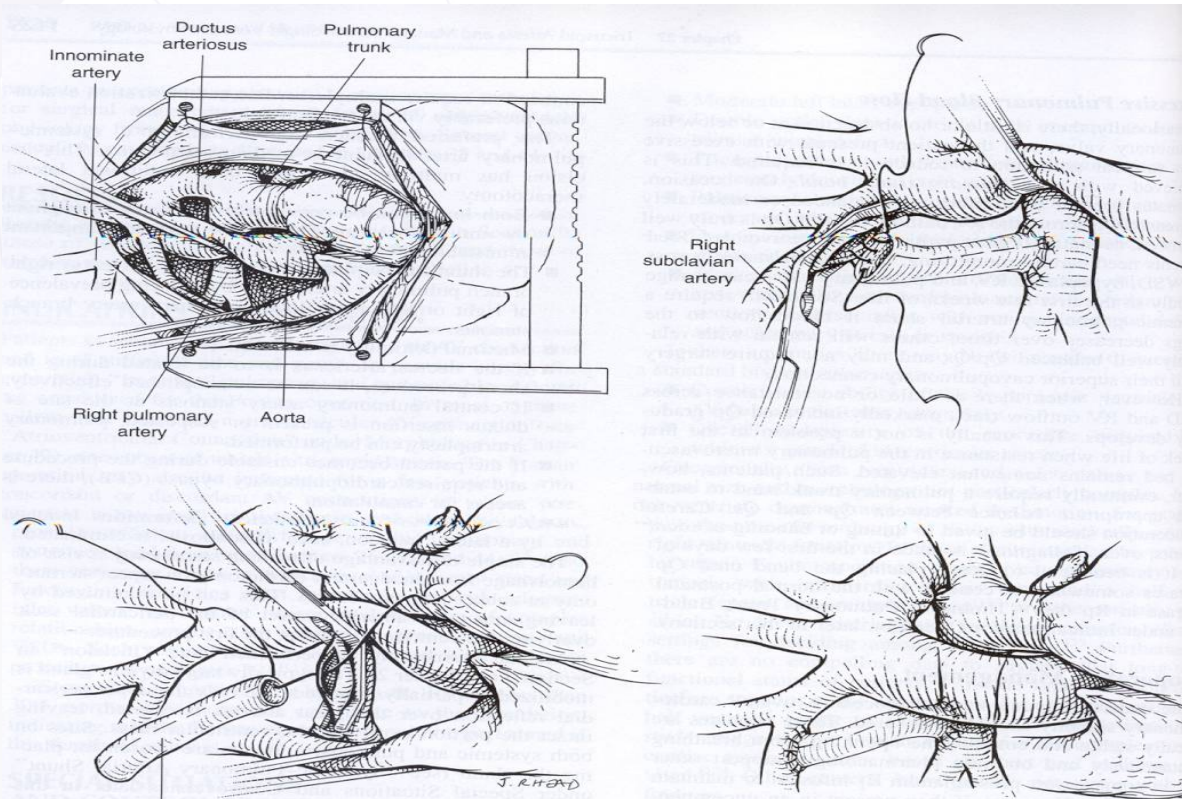
- QUIRURGICO

Fístula de Blalock-Taussig






# FÍSTULA DE BLALOCK-TAUSSIG



**CIERRE TOTAL:**  
6 Meses





# ACCIONES DE ENFERMERIA

- Posición cómoda al niño
- Administrar oxígeno
- SVT completos detectar soplos
- Vigilar presencia de cianosis, edo.conciencia y presencia de convulsiones
- Venoclisis permeable para farmacos y soluciones parenterales








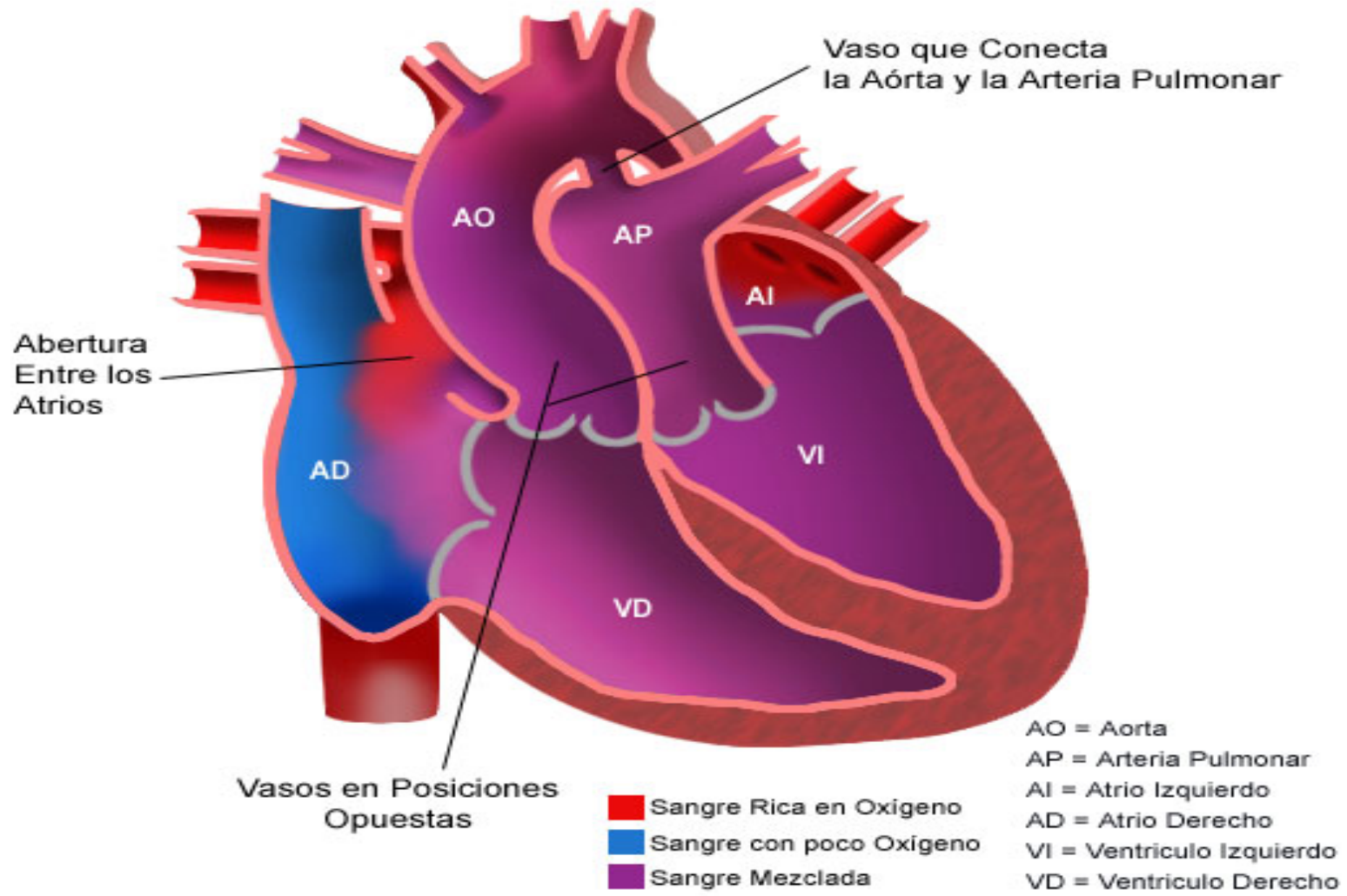
# TRANSPOSICION DE GRANDES VASOS

- Trastorno en donde la arteria pulmonar y la aorta se hallan en posición inversa: la aorta esta unida al VD y la arteria pulmonar al VI
- Esto crea dos sistemas circulatorios separados, que resultan incompatibles con la vida
- Sexo masculino 2:1



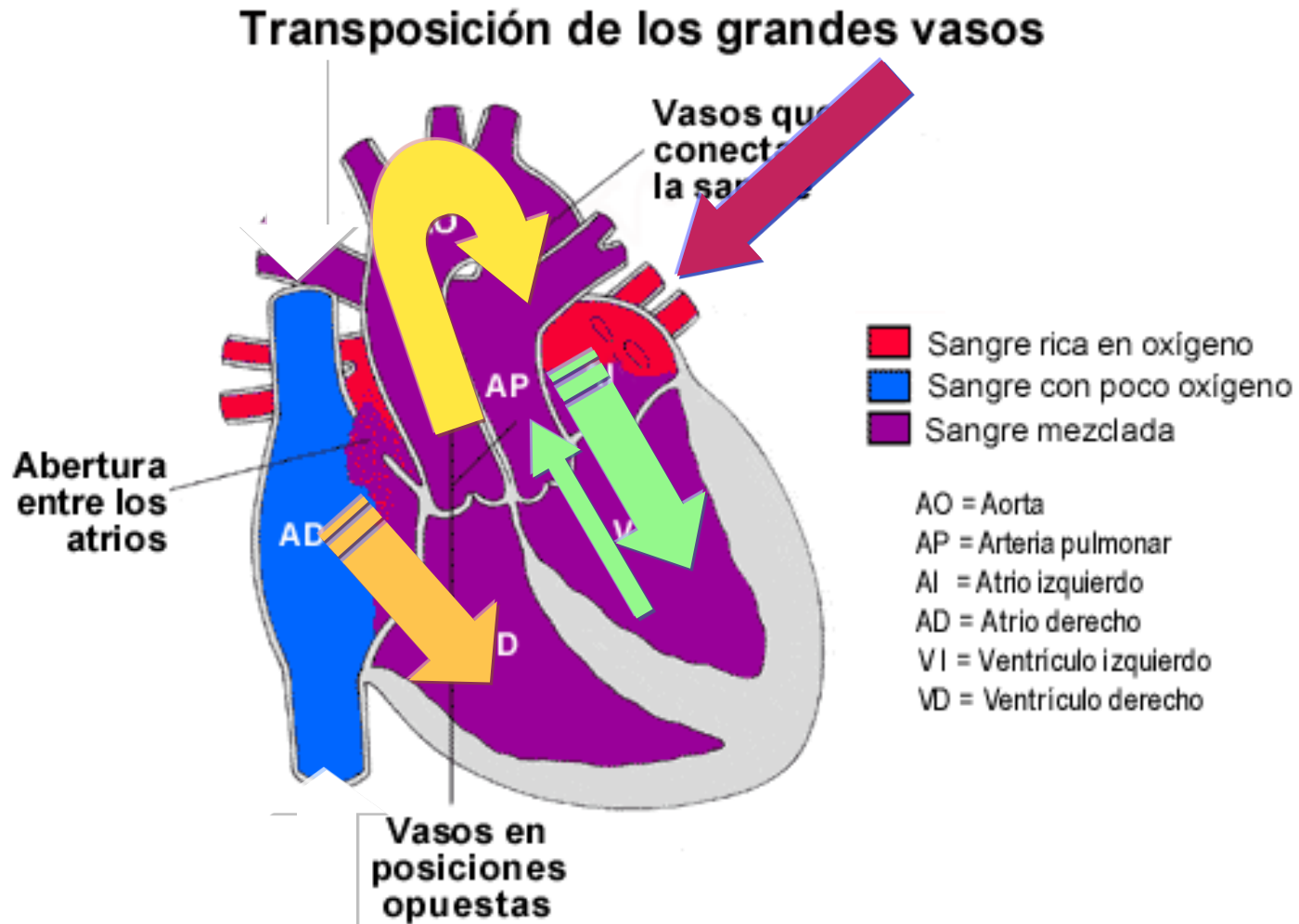


# TRANSPOSICIÓN DE GRANDES VASOS



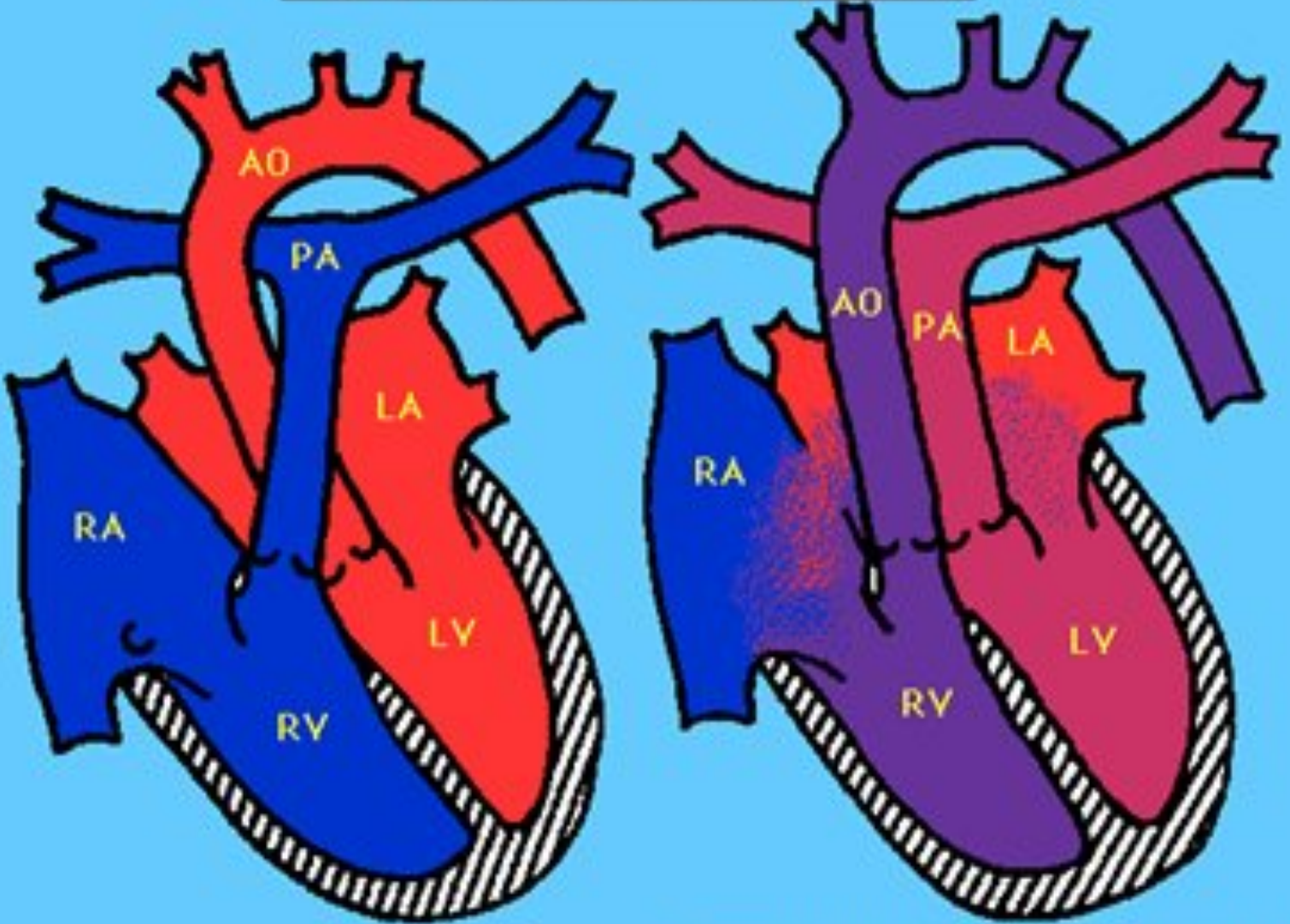


# TRANSPOSICIÓN DE LOS GRANDES VASOS





# Transposition of the Great Vessels

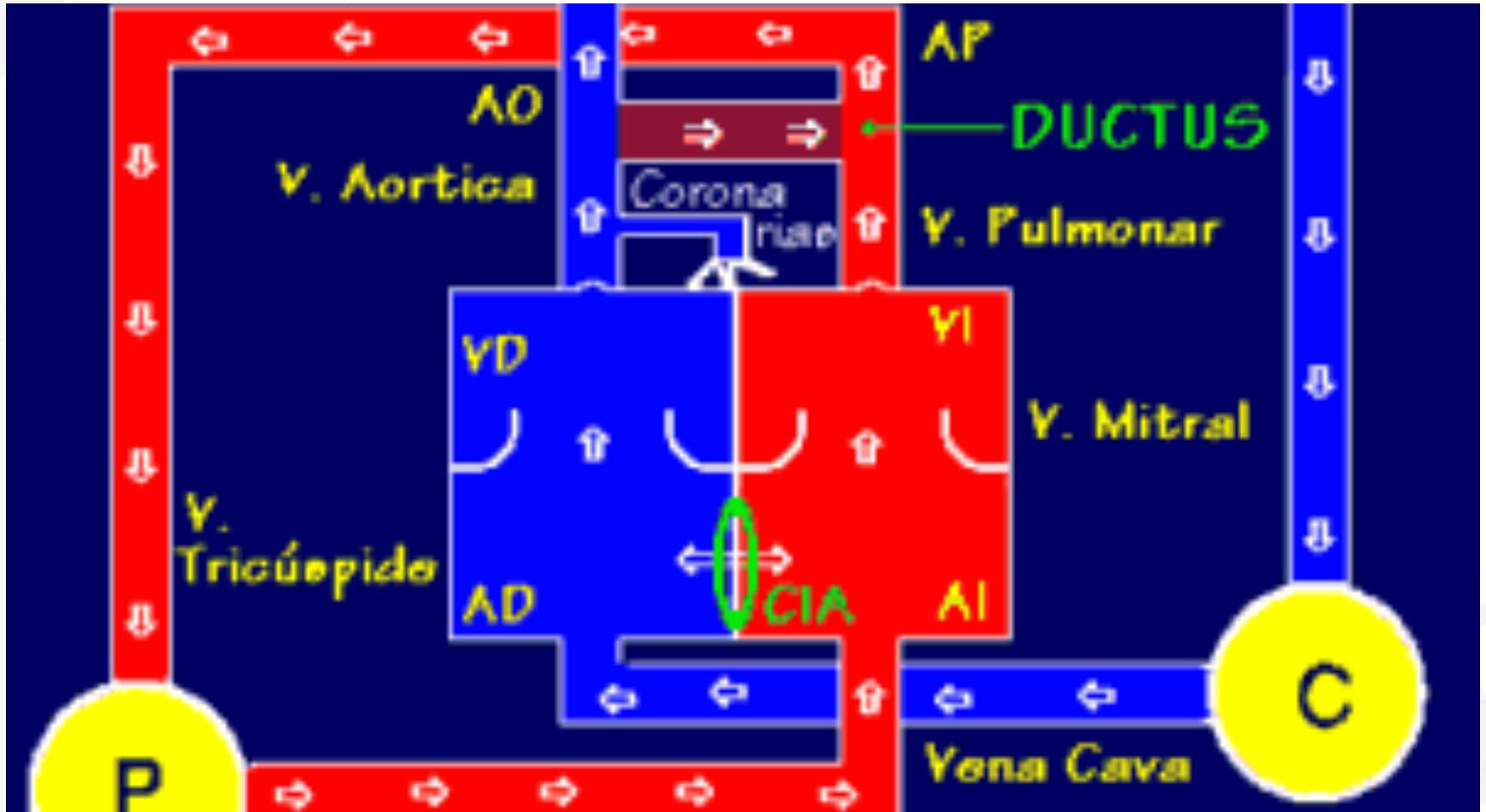


Normal

Transposition of the Great Vessels

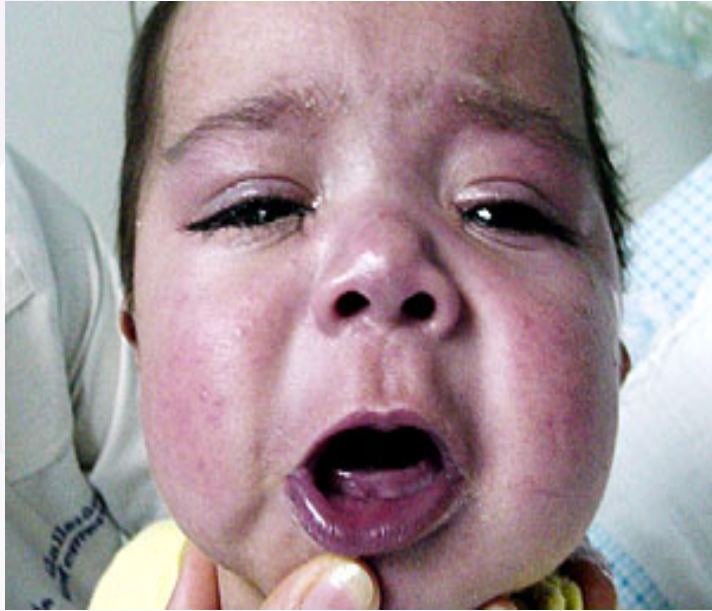


# TRASPOSICIÓN DE GRANDES VASOS

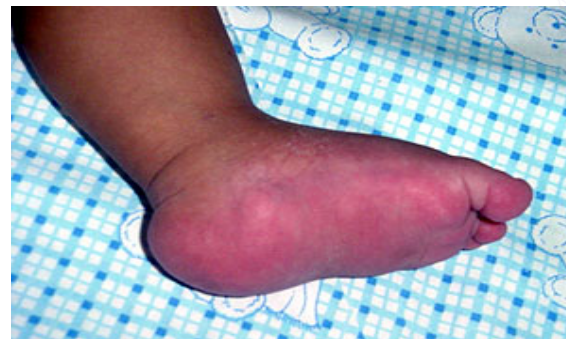
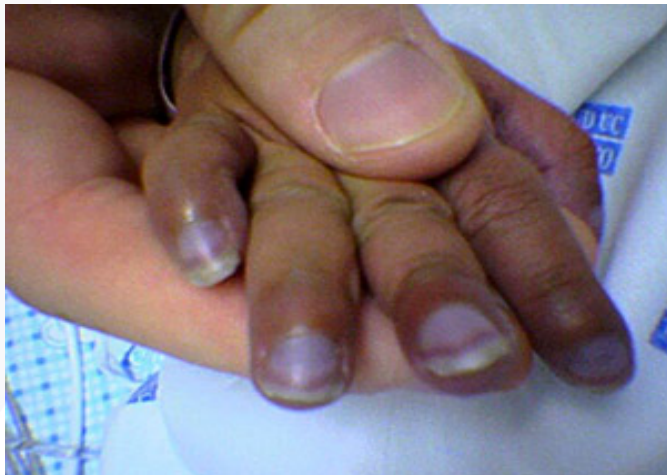


# MANIFESTACIONES



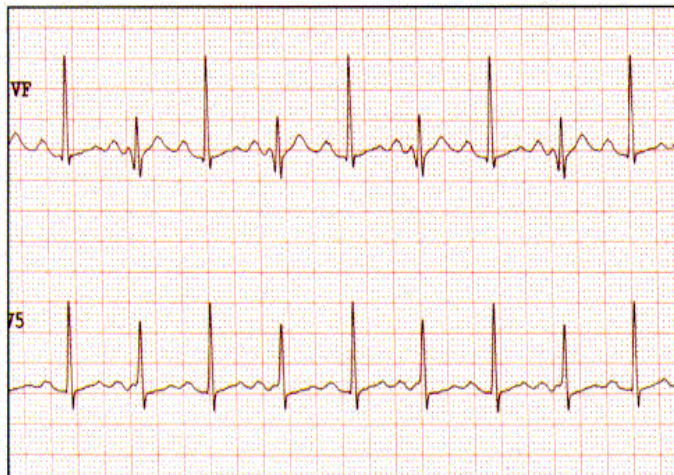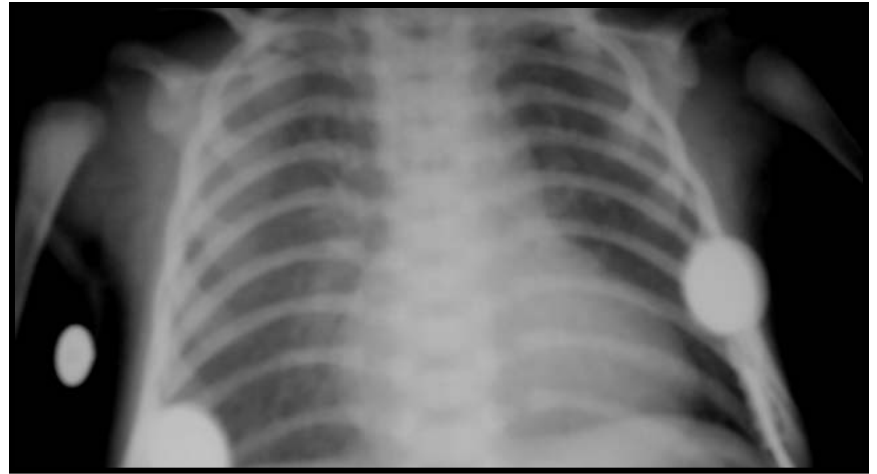
- CIANOSIS
- INSUFICIENCIA CARDIACA  
(taquipnea, taquicardia,  
agitación, diaforesis, disnea)
- DEDOS HIPOCRATICOS DE  
MANOS Y PIES





# DIAGNOSTICO

- RX TORAX (SILUETA CARDIACA “HUEVO”)
- ECG
- ECOCARDIOGRAMA
- ANGIOGRAFIA





# TRATAMIENTO

- DIURETICOS
- DIGITALICOS
- BICARBONATO DE SODIO
- PROSTAGLANDINA E1 en infusión continua (0.05 mcg/kg/min a 0.5 mcg/kg/min)

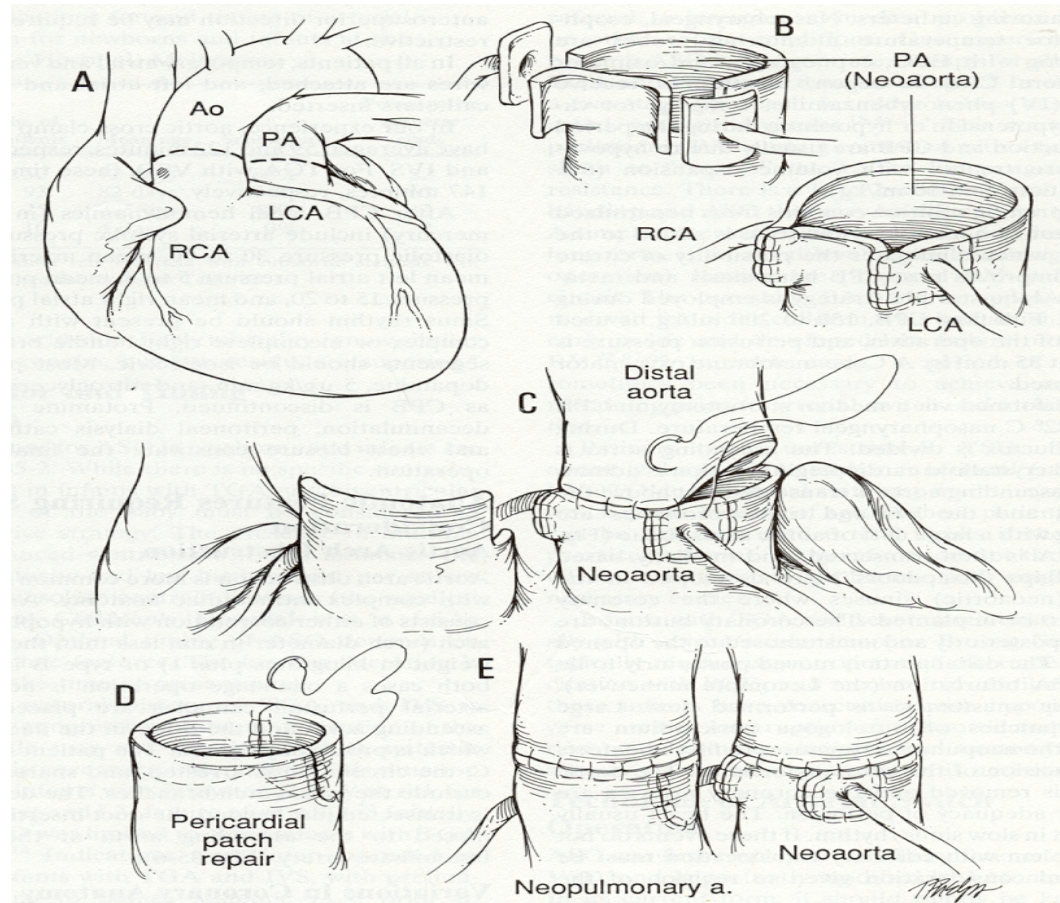






# TRANSPOSICIÓN DE GRANDES VASOS

- QUIRURGICO

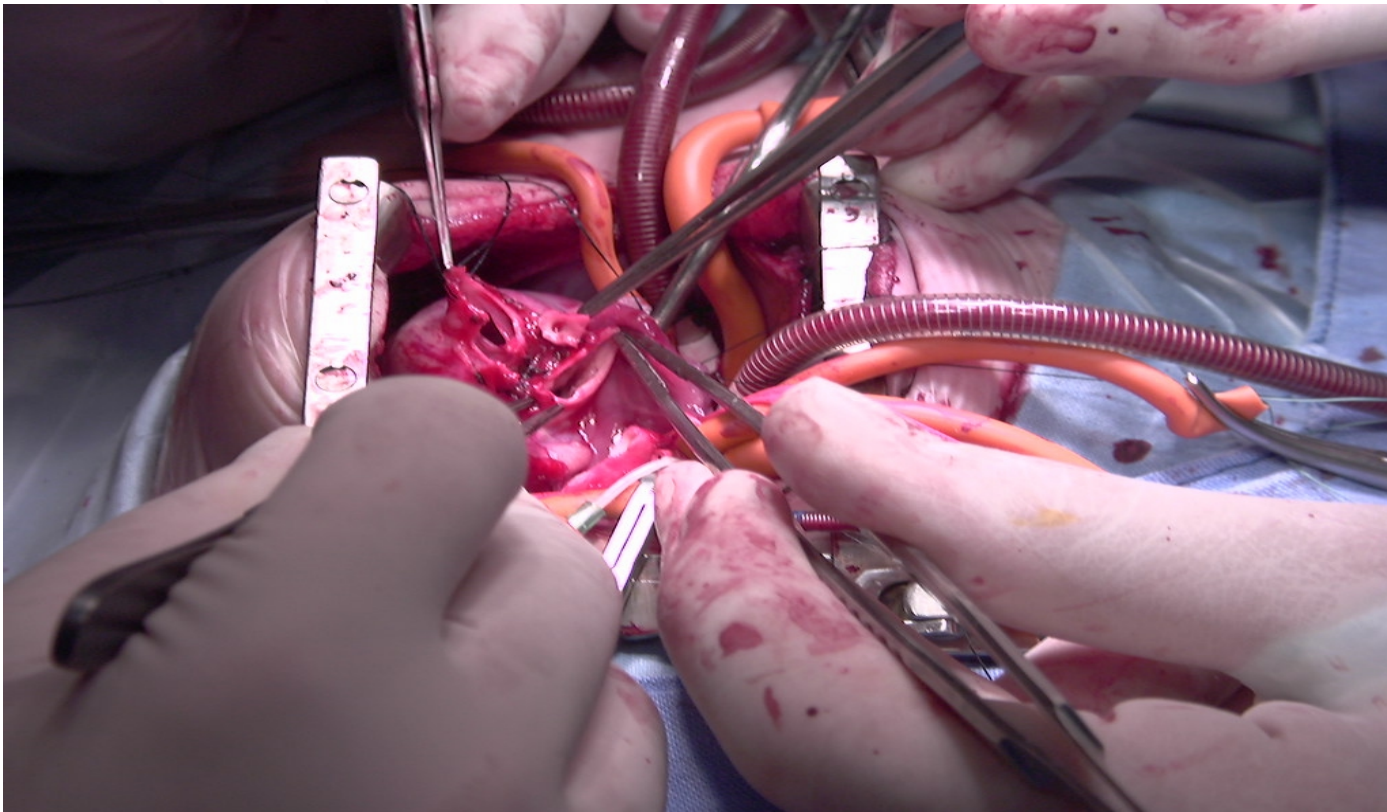




# TRANSPOSICIÓN DE GRANDES VASOS

- **OPERACIÓN DE RASHKIND**

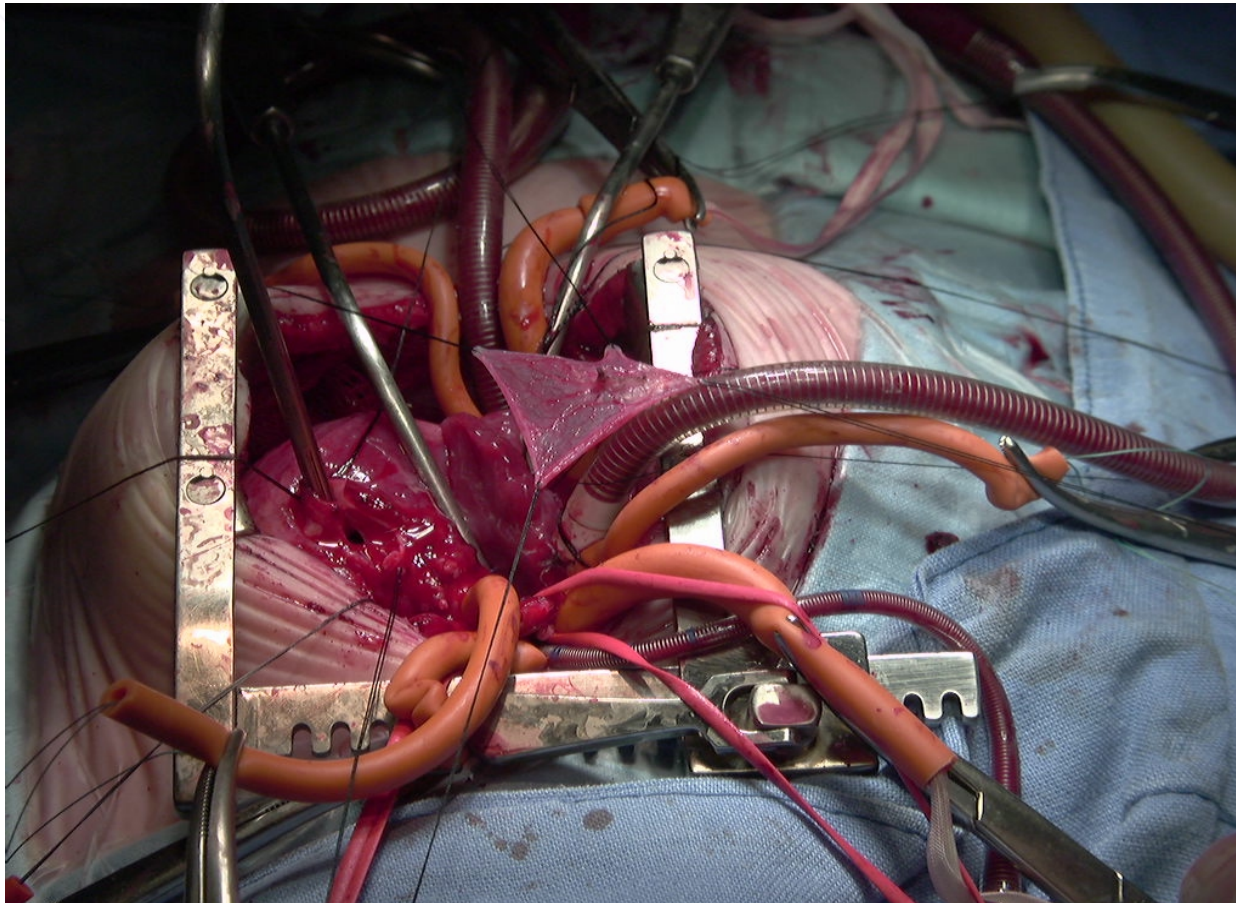
Durante el sondeo cardiaco se realiza un defecto en tabique auricular con una sonda en globo





# TRANSPOSICIÓN DE GRANDES VASOS

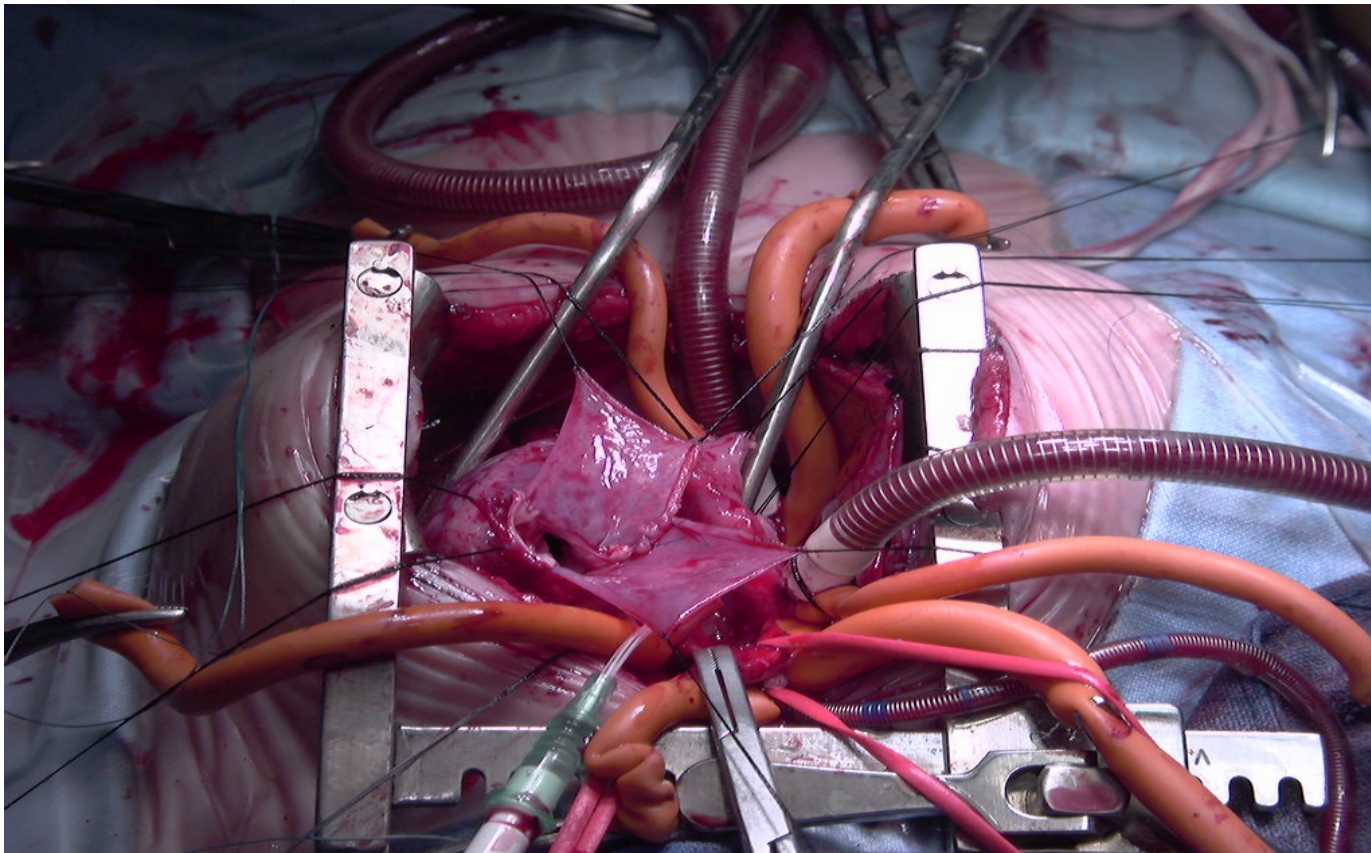
- Procedimiento Blalock-Hanlon





# TRANSPOSICIÓN DE GRANDES VASOS

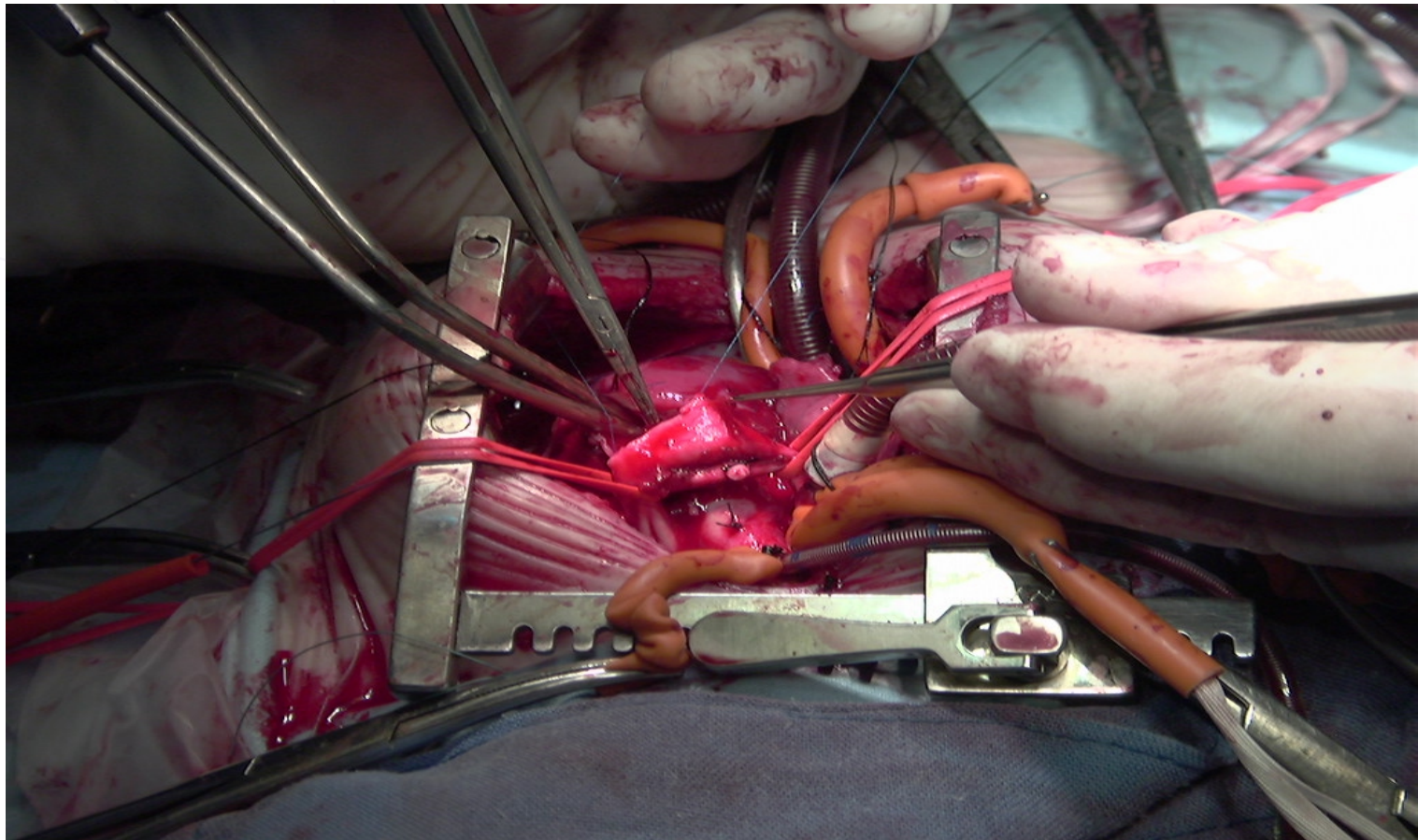
- Corrección Completa de Mustard





# TRANSPOSICIÓN DE GRANDES VASOS

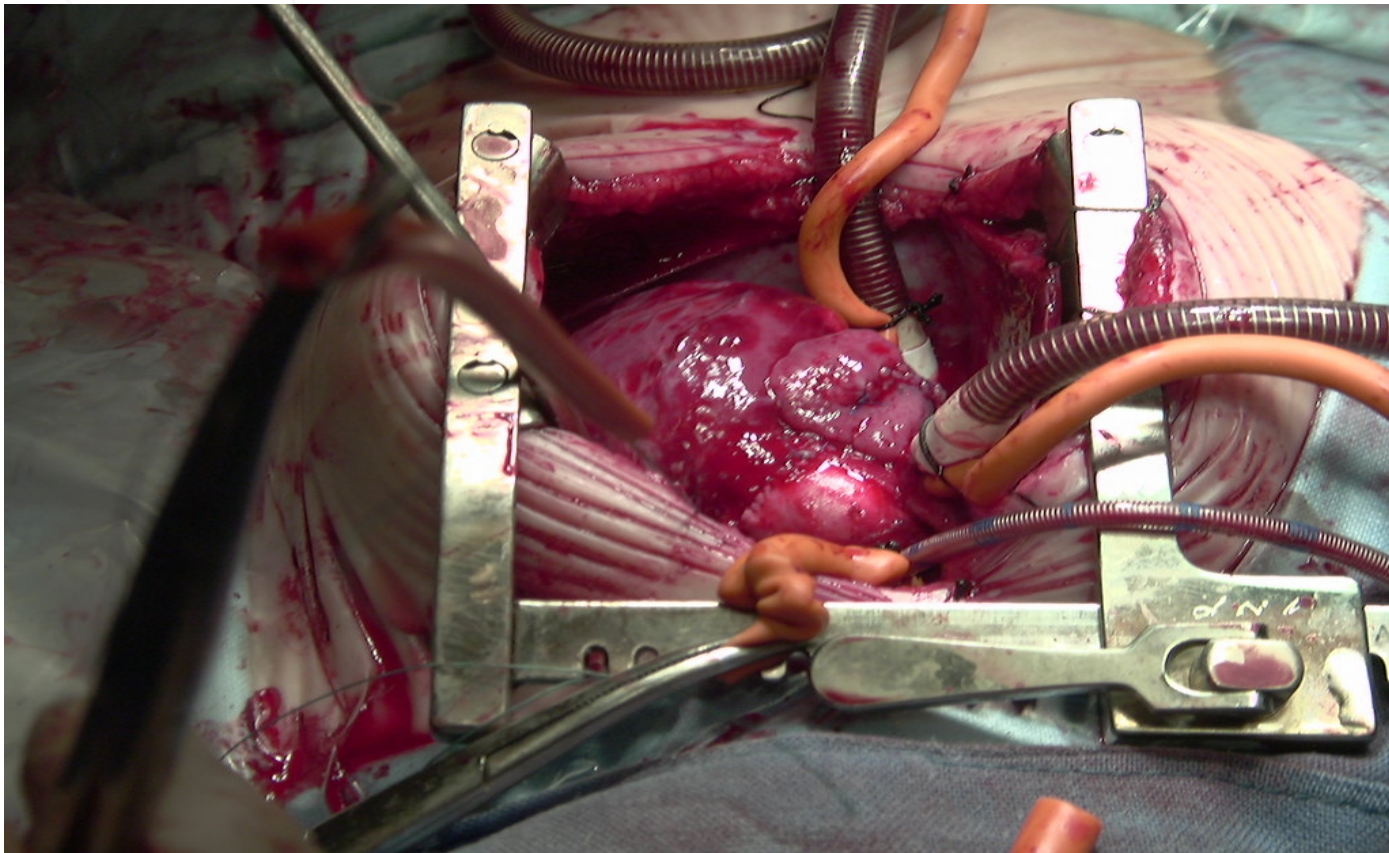
- Procedimiento Sennning





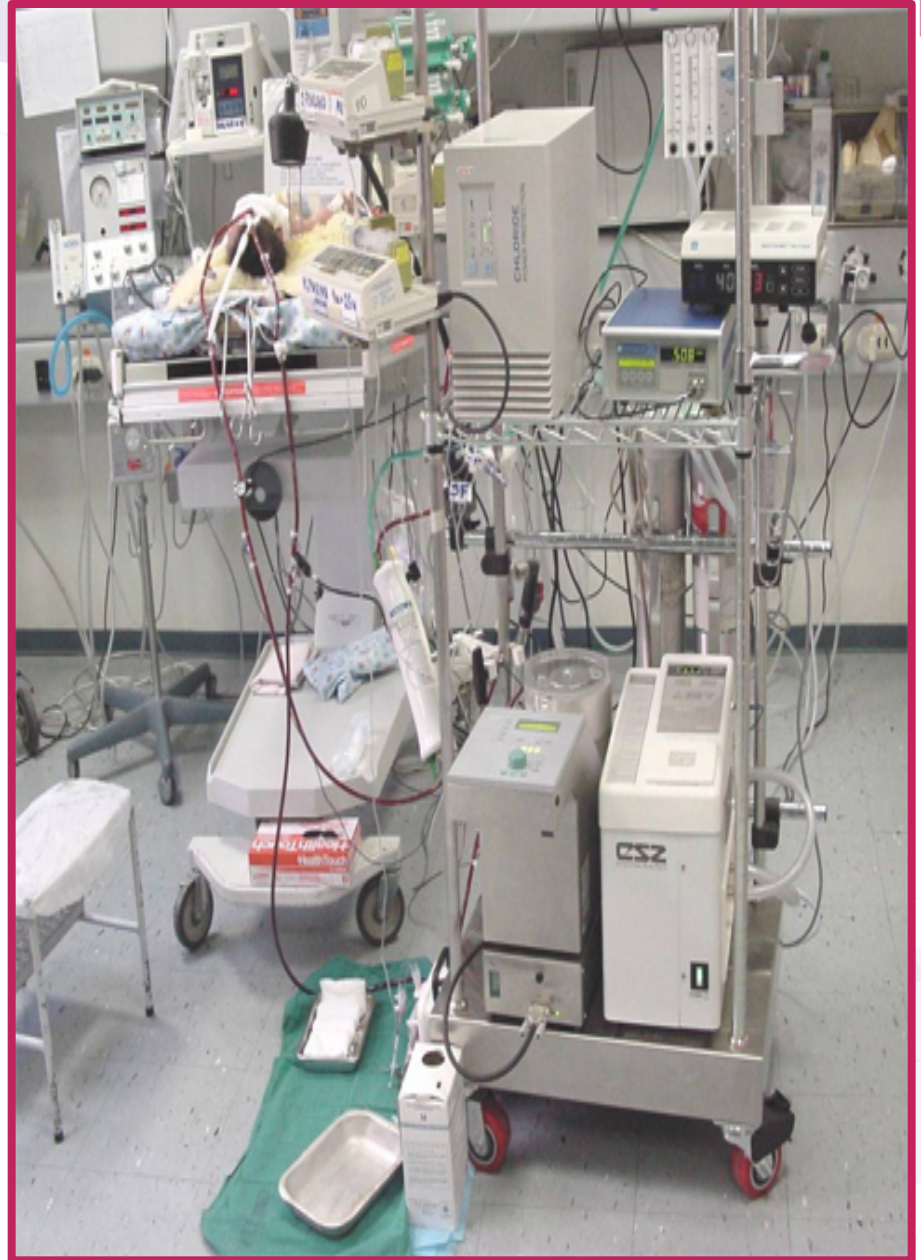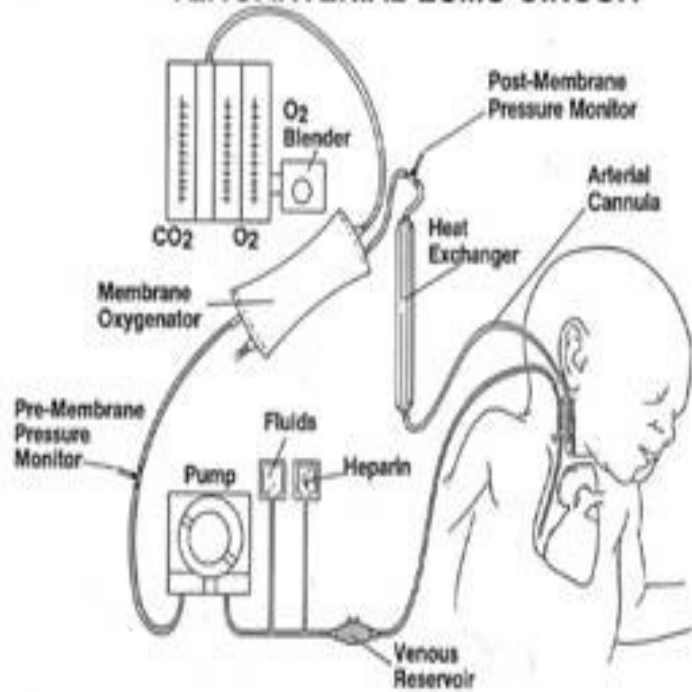
# TRANSPOSICIÓN DE GRANDES VASOS

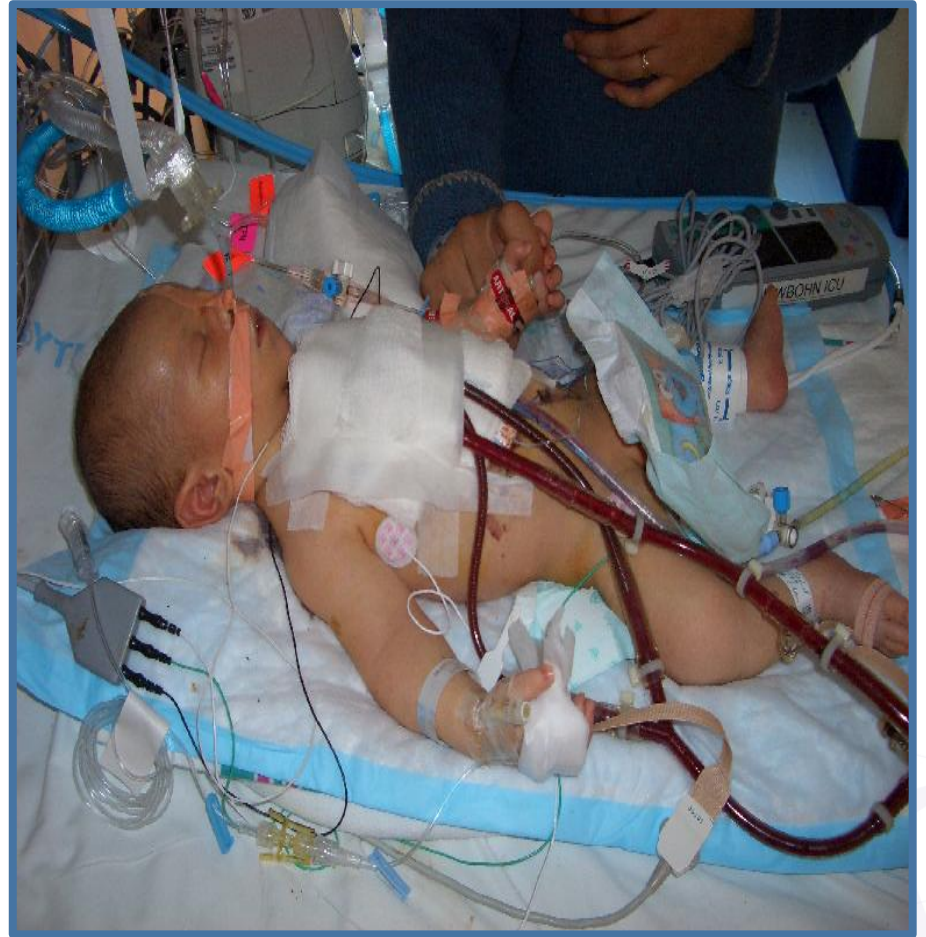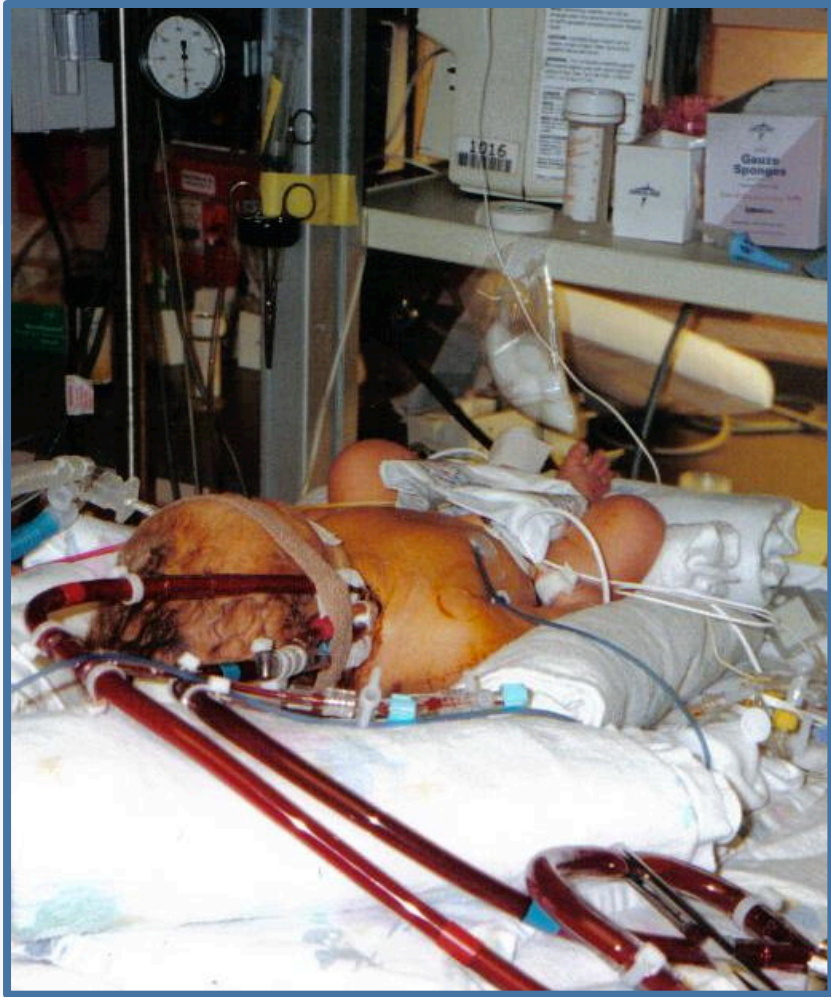- Procedimiento Rastelli





## VENOARTERIAL ECMO CIRCUIT









# ACCIONES DE ENFERMERÍA

- Posición cómoda al niño
- Toma y registro SVT
- Escuchar ruidos cardiacos
- Canalizar vena periférica
- Valorar llenado capilar, cianosis distal
- Ministración de fármacos indicados
- No administrar O<sub>2</sub> sin tener ducto permeable





# ACCIONES DE ENFERMERÍA

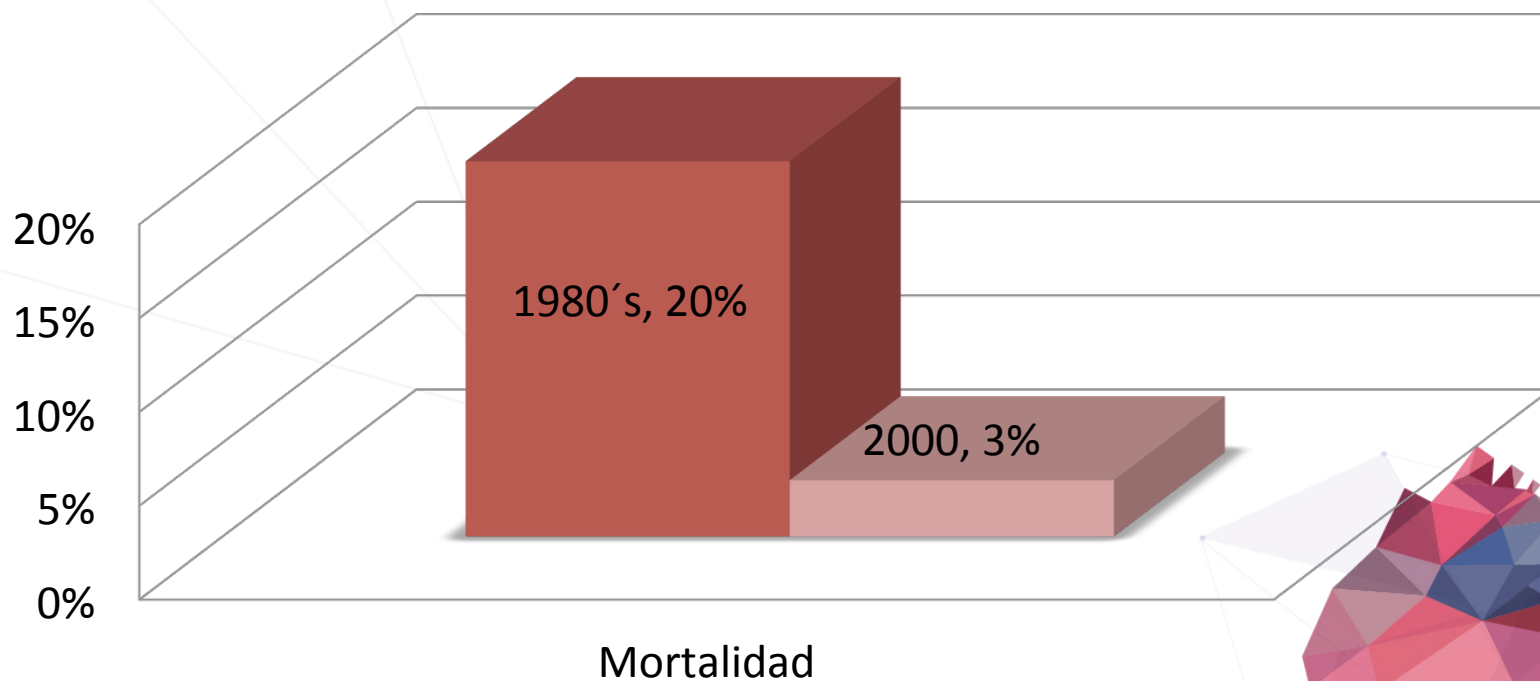
- Colaborar en la toma de muestras de laboratorio y exámenes de gabinete
- Tratamiento de la Insuficiencia Cardíaca consistente en: restricción hídrica, furosemide y digoxina.
- Preparar al niño para Quirofano
- (antes de los 15 días)





# AVANCES EN CIRUGÍA CARDIACA

## *Cirugía de Malformaciones congénitas*





# TRANSPOSICIÓN DE GRANDES VASOS








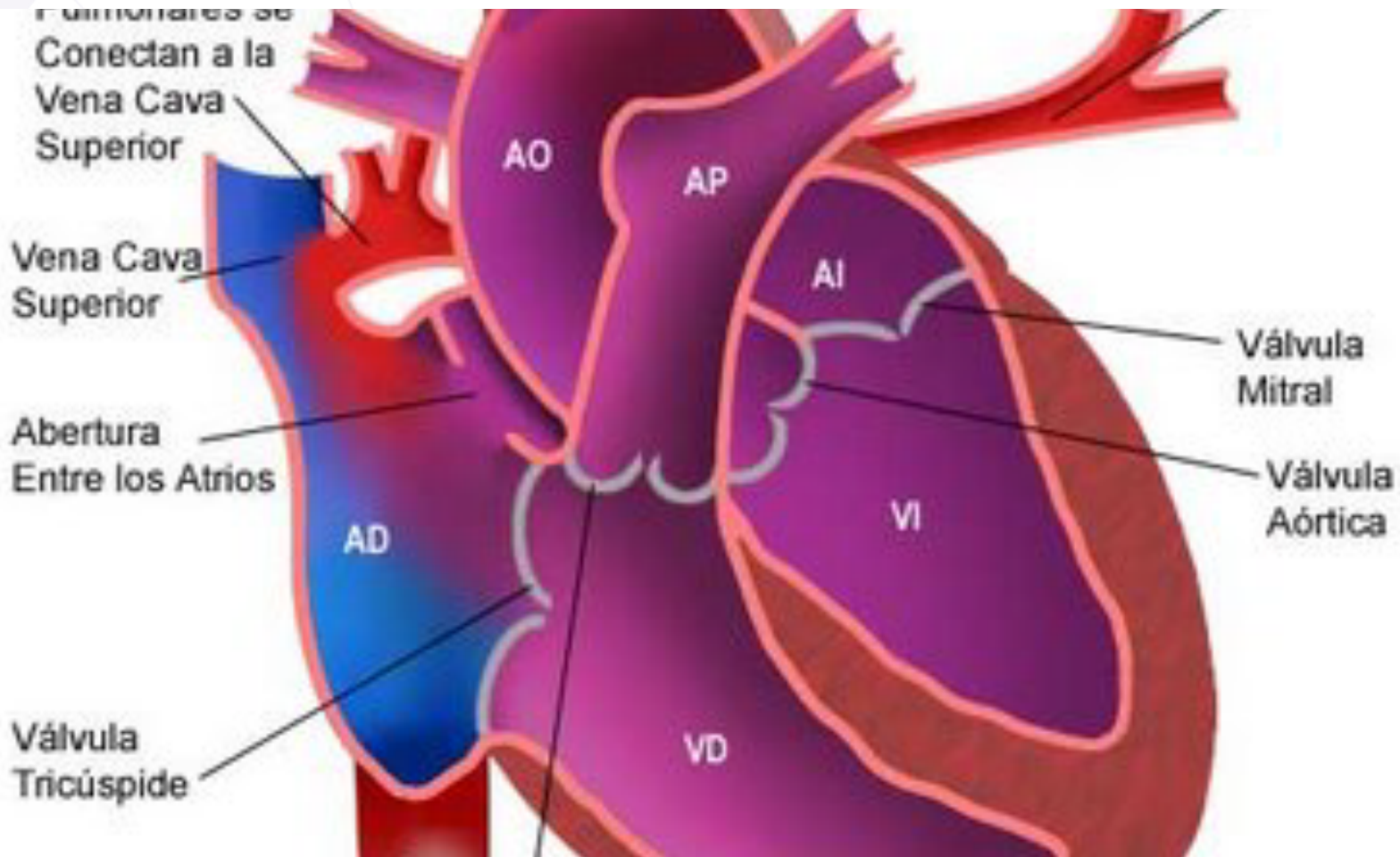
# CONEXIÓN ANOMÁLA TOTAL DE VENAS PULMONARES

- Una o todas las venas pulmonares desembocan a la circulación venosa sistémica, pudiendo ser a nivel supracardiaco (VCS), intracardiaco (seño coronario), infracardiaco (VCI)
- Puede ser total o parcial





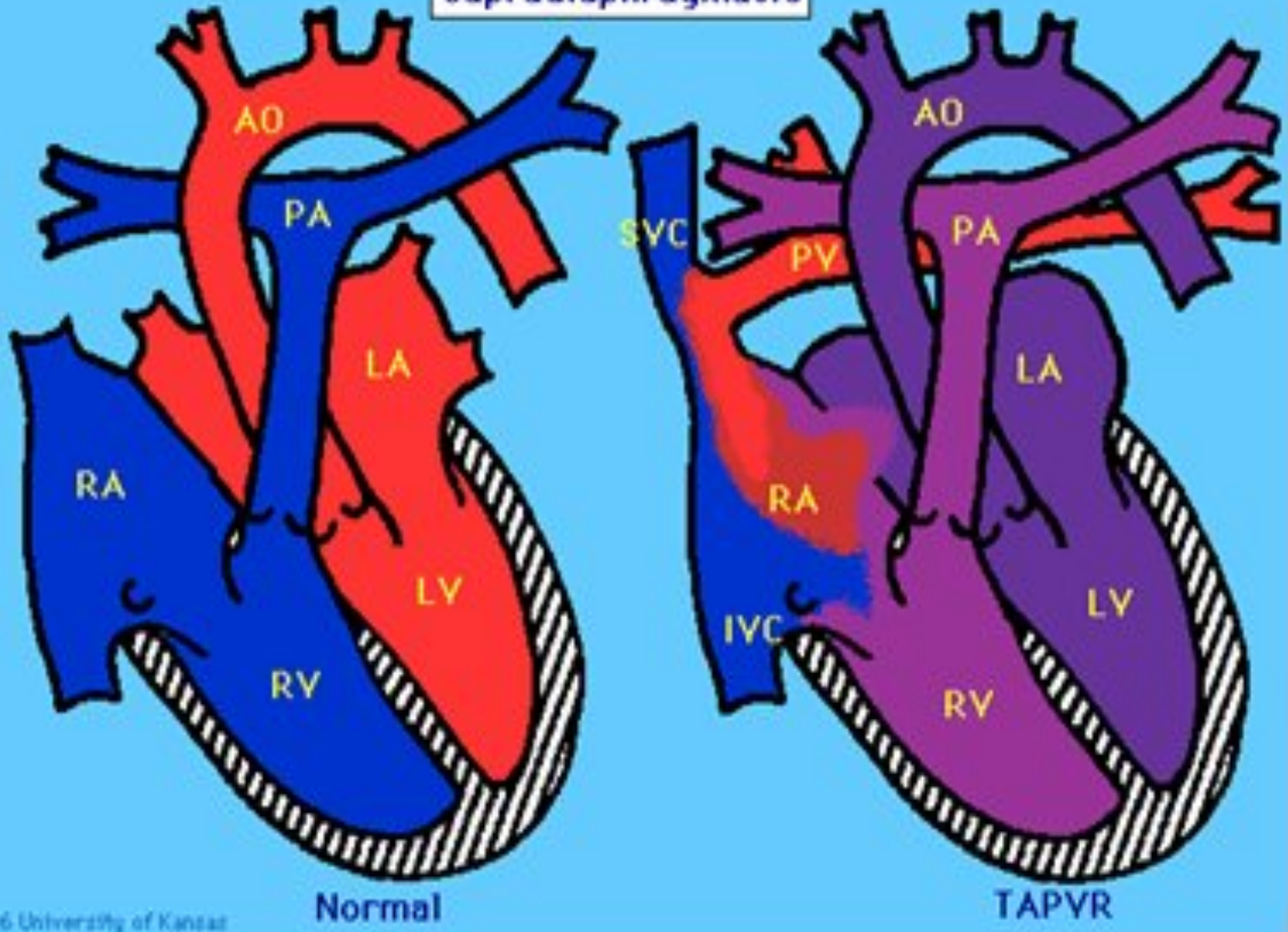
# CONEXIÓN ANOMÁLA TOTAL DE VENAS PULMONARES





# Total Anomalous Pulmonary Venous Return

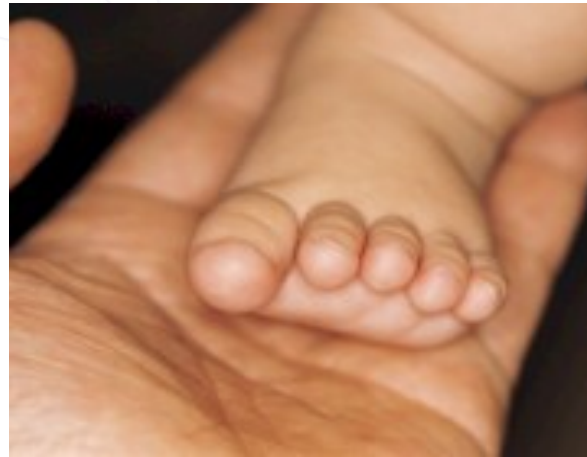
## Supradiaphragmatic







# SINTOMATOLOGÍA



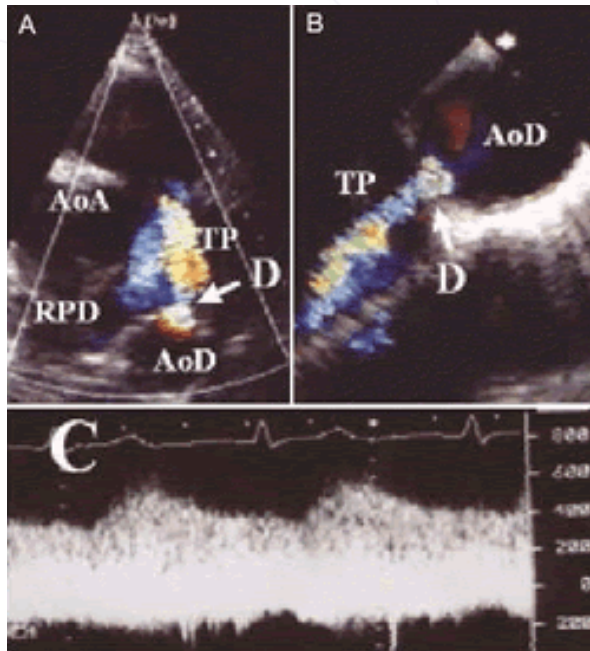
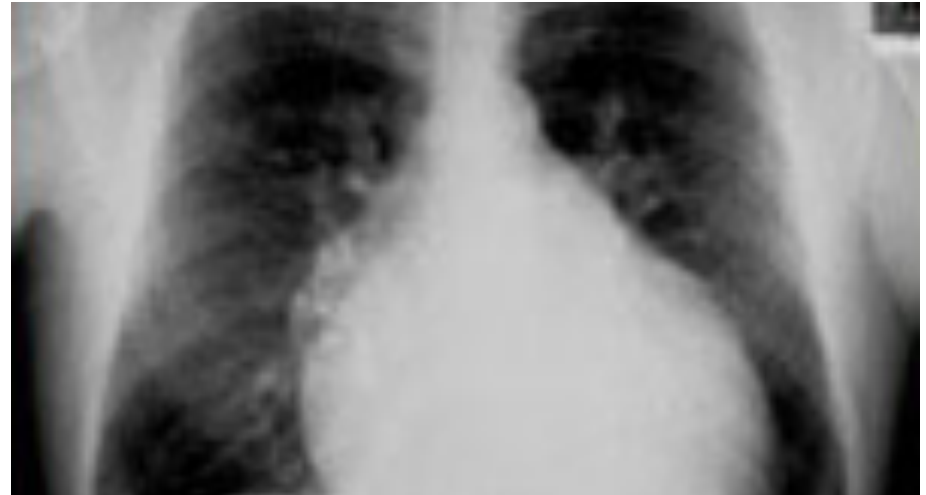- Cianosis
- Soplo en foco tricuspideo
- Pulsos disminuidos en las cuatro extremidades





# DIAGNOSTICO

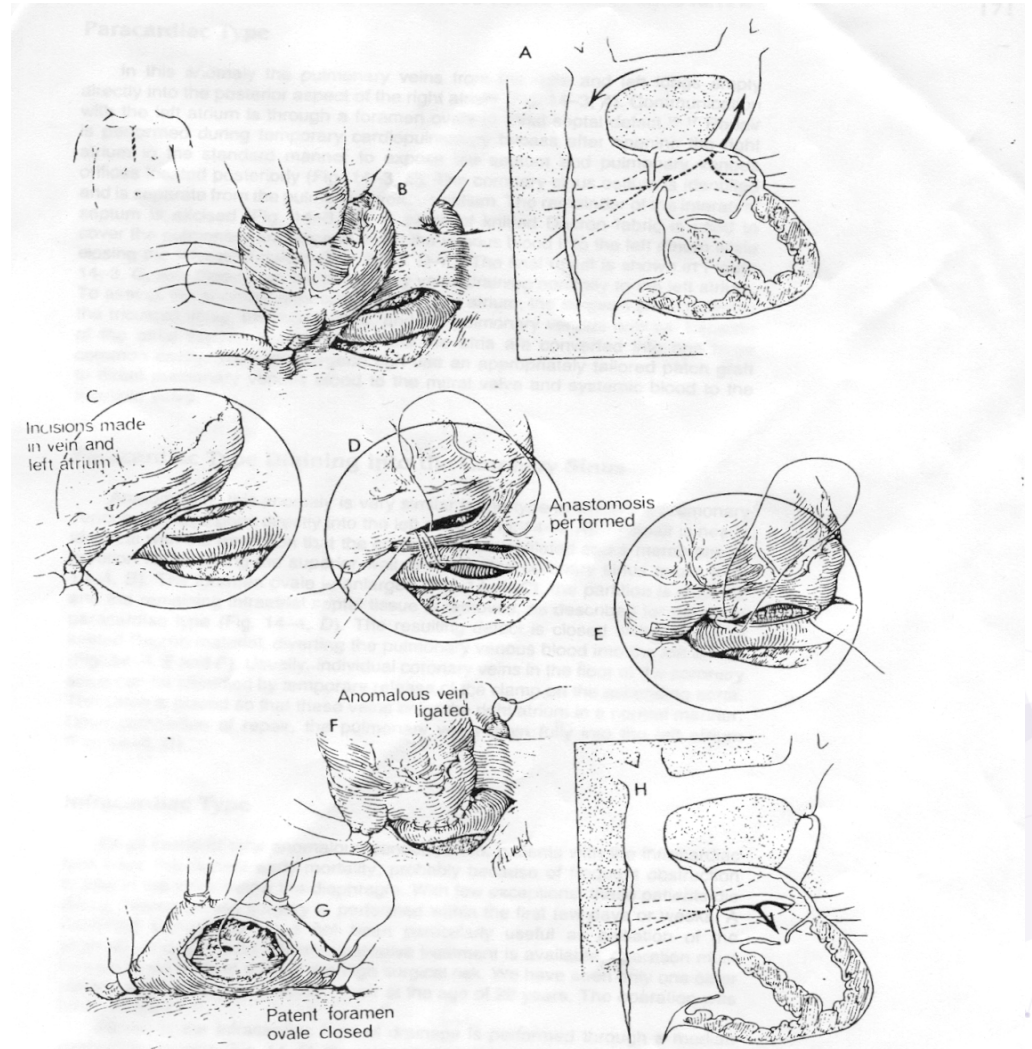
- RAYOS X TORAX
- ECOCARDIOGRAMA DOPPLER COLOR





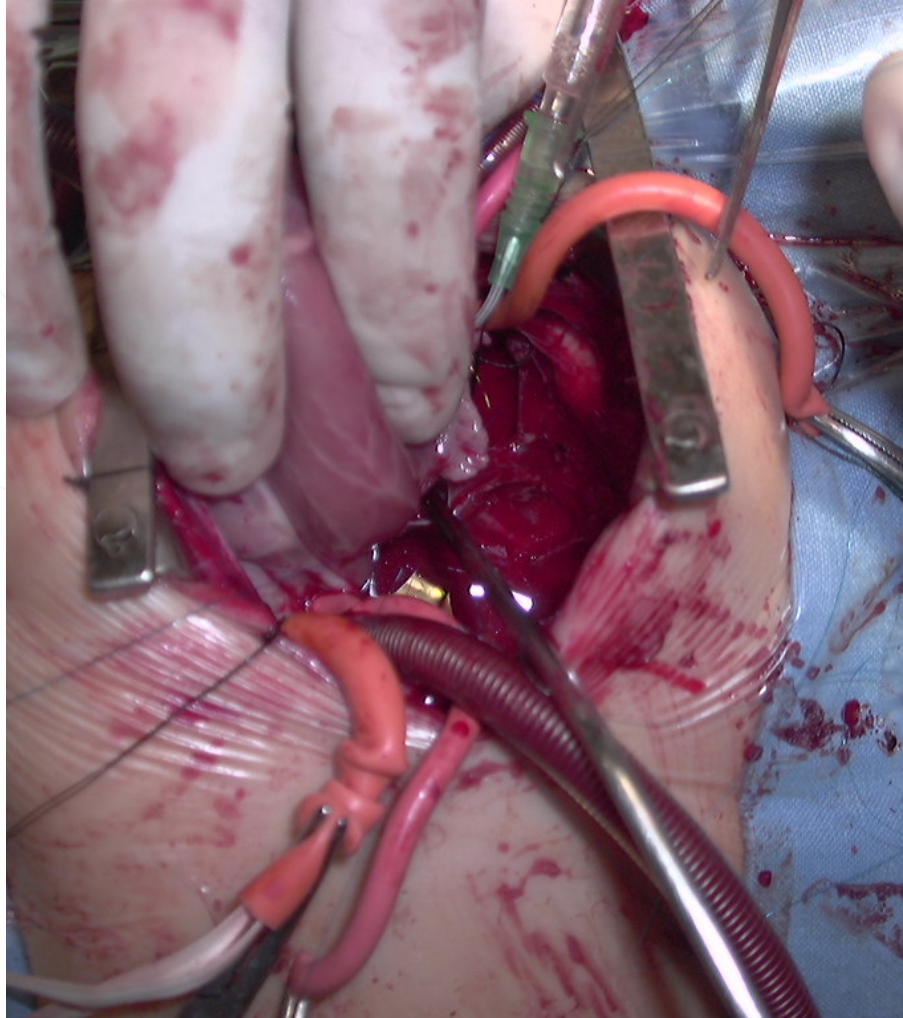
# CONEXIÓN ANOMÁLA TOTAL DE VENAS PULMONARES

TX QUIRURGICO





# CONEXIÓN ANOMÁLA TOTAL DE VENAS PULMONARES





# ACCIONES DE ENFERMERÍA

- Administrar O<sub>2</sub>
- SVT completos, auscultar área precordial para detectar soplos.
- Vigilar cianosis
- Vena periférica permeable
- Ministración de farmacos indicados





## *Deterioro del intercambio gaseoso relacionado con cambios en la membrana alveolo capilar debido al incremento de la presión capilar pulmonar*

- **Intervenciones de enfermería**
  1. Monitorización electrocardiográfica continua
  2. Administrar digital a dosis de impregnación y mantenimiento
  3. Administración de medicamentos: inotrópicos, diuréticos, soluciones a requerimientos en bomba de infusión
  4. Vigilar manifestaciones de efectos adversos de la administración de medicamentos
  5. Determinación del gasto cardiaco
  6. Registro de la presión venosa central
  7. Restringir las actividades dependiendo de la clase funcional

- **EVALUACIÓN**

Mejora el estado hemodinámico del niño manifestado en cifras tensionales según las percentilas, gasto cardiaco que favorece la homeostasis y electrocardiograma sin alteraciones.





## *Intolerancia a la actividad relacionada con debilidad secundaria a la disminución del gasto cardiaco*

- **INTERVENCIONES DE ENFERMERÍA**

1. Mantener en reposo en cama o silla con los pies elevados
2. Coordinar los cuidados evitando que interfiera con los periodos de descanso
3. Valorar y vigilar los signos de intolerancia a la actividad
4. Tomar y controlar frecuencia cardiaca, tensión arterial, respiraciones antes y después de cada actividad

- **EVALUACIÓN**

El paciente se considera en estado crítico, por ello las intervenciones de enfermería son continuas y sistematizadas y el registro de los datos, se transcribe en el momento que se realiza el procedimiento.

