

INTRODUCCION A LA ANATOMÍA Y FISIOLOGIA

Dra. Cindy Lizeth de los Santos Candelaria

Definiciones:

Anatomía:

- Es la ciencia de las estructuras corporales y las relaciones entre ellas.

Fisiología:

- Es la ciencia que estudia las funciones corporales, es decir, como funcionan las distintas partes del cuerpo.

Niveles de organización estructural

Nivel químico:

- Comprende de los átomos, las menores unidades de materia que participan en las reacciones químicas y las moléculas, formadas por dos o mas átomos unidos.
- Carbono (C), Hidrogeno (H), Oxigeno (O), Nitrogeno (N), Fosforo (P), Calcio (Ca) y azufre (S).
- Moléculas familiares que se encuentran en el cuerpo humano son el acido desoxirribonucleico (ADN) y la glucosa.

Niveles de organización estructural

Nivel celular:

- Las moléculas se combinan entre si para formar células, las unidades estructurales básicas de funcionamiento del organismo.
- Unidades vivientes mas pequeñas del cuerpo humano.
- Musculares, nerviosas y epiteliales.

Niveles de organización estructural

Nivel tisular:

- Los tejidos son grupos de células y material circundante que trabajan en conjunto para cumplir una determinada función.
- Epitelial, conectivo, muscular y nervioso.

Niveles de organización estructural

Nivel de órganos:

- Unión entre si de distintos tipos de tejidos.
- Los órganos son estructuras compuestas por dos o mas tipos de tejidos poseen funciones especificas y generalmente tienen forma característica.
- Piel, huesos, estomago, corazón, hígado, pulmones, cerebro...

Niveles de organización estructural

Nivel de aparatos y sistemas:

- Esta formado por órganos relacionados entre si con una función común.
- Sistema digestivo, cardiovascular...

Niveles de organización estructural

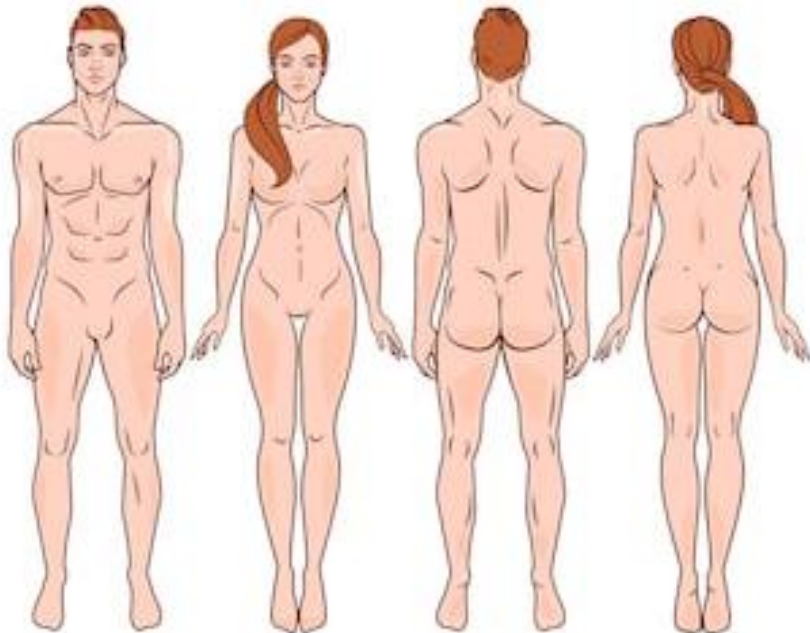
Nivel de organismo:

- Es el mas alto de los niveles de organización.
- Todas las partes del cuerpo humano funcionando en conjunto constituyen un organismo.

Términos anatómicos

Posiciones corporales:

- **Posición anatómica:** el sujeto se encuentra parado frente al observador, con la cabeza y los ojos mirando hacia delante, los pies apoyados en el piso, dirigidos hacia adelante y los brazos a los costados del cuerpo con las palmas hacia el frente.



Decúbito prono o ventral: cuerpo en posición boca abajo.
Decúbito supino o dorsal: cuerpo en posición boca arriba.

Regiones corporales:

Cabeza:

- Esta formada por el cráneo y la cara.
- Cráneo: contiene y protege el cerebro
- Cara: es la parte frontal de la cabeza incluye ojos, nariz, boca, frente, pómulos y mentón.

Tronco:

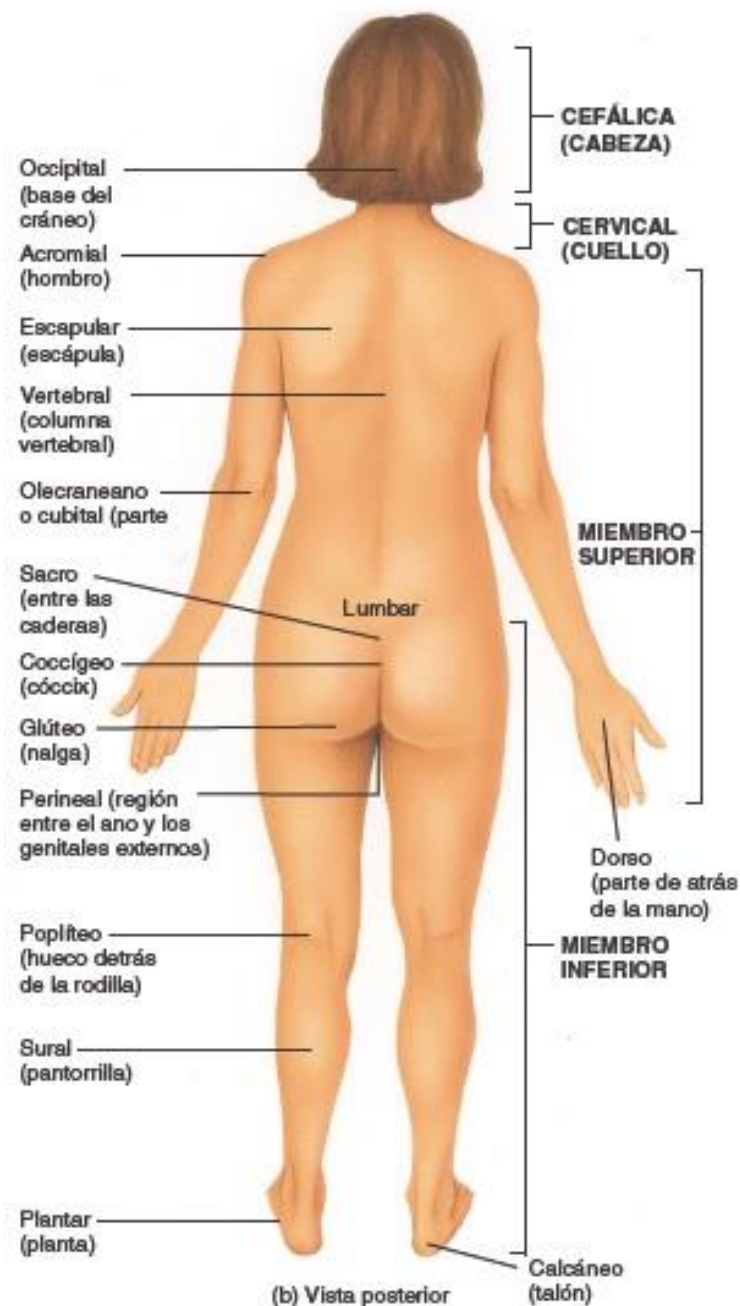
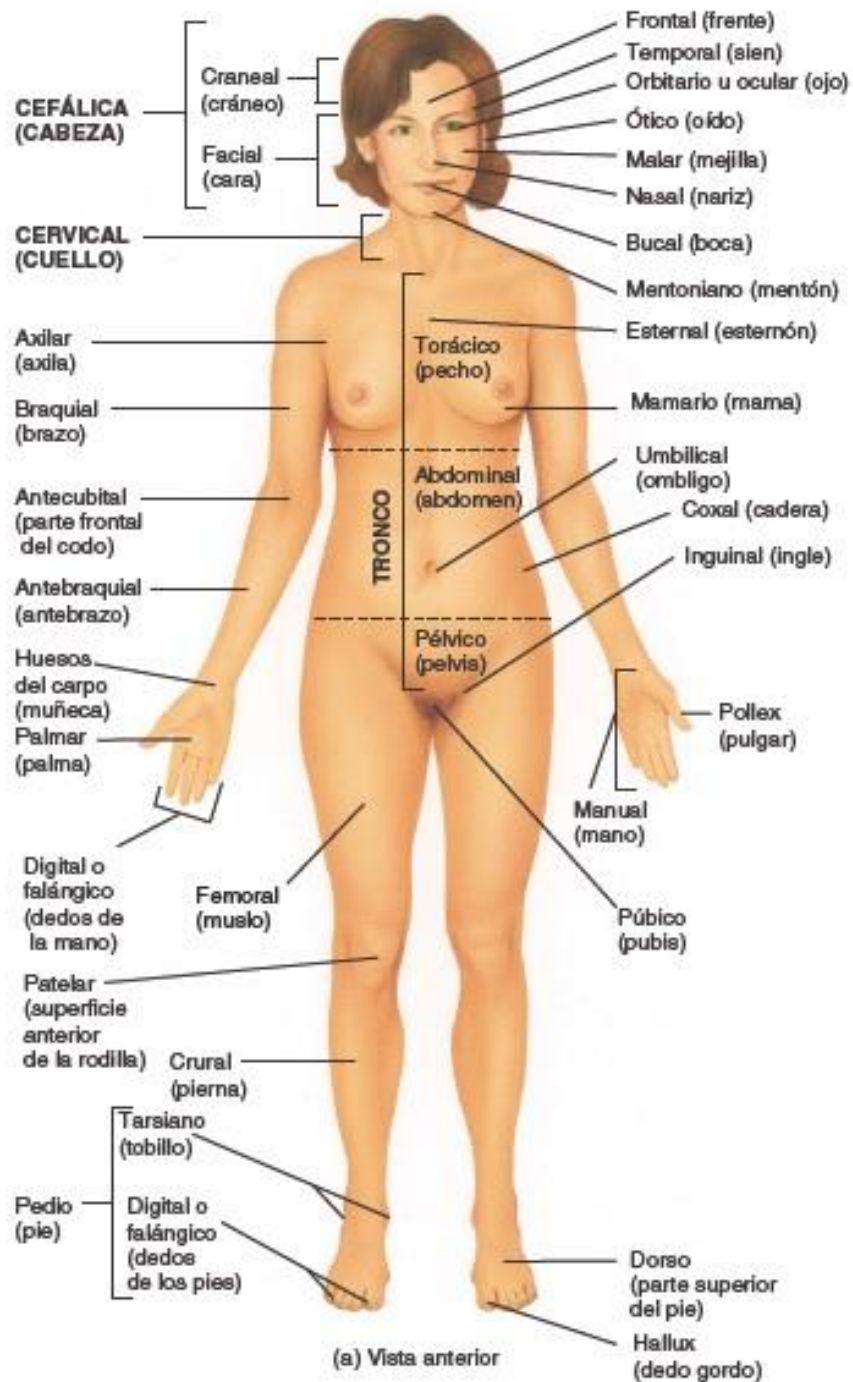
- Formado por el tórax, abdomen y la pelvis.

Miembro superior:

- Cada miembro superior está unido al tronco.
- Formado por el hombro, axila, brazo, antebrazo, muñeca y mano.

Miembro inferior:

- Unido también al tronco.
- Formado por glúteo, muslo, pierna, tobillo y pie.



Términos direccionales:

Superior (cefálico o craneal)

- Hacia la cabeza o la porción mas elevada de una estructura.

Inferior (caudal)

- Alejado de la cabeza o hacia la parte mas baja de una estructura.

Anterior (ventral)

- Cerca o en la parte frontal del cuerpo

Posterior (dorsal)

- Cerca o en la parte trasera del cuerpo

Medial

- Cercano a la línea media

Lateral

- Alejado de la línea media

Intermedio

- Entre dos estructuras

Términos direccionales:

Homolateral

- Del mismo lado del cuerpo que otra estructura.

Contralateral

- En el lado opuesto del cuerpo a otra estructura.

Proximal

- Cercano a la unión del miembro con el tronco; cercano al origen de una estructura.

Distal

- Alejado de la unión del miembro con el tronco; alejado del origen de una estructura

Superficial

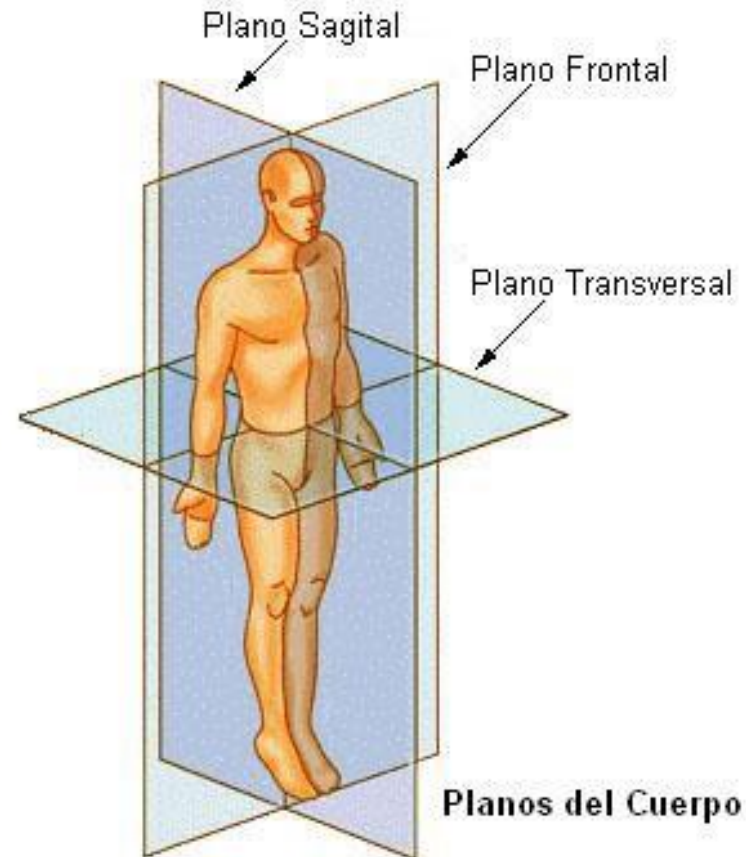
- En la superficie corporal o cercano a ella.

Profundo

- Alejado de la superficie del cuerpo.

Plano sagital

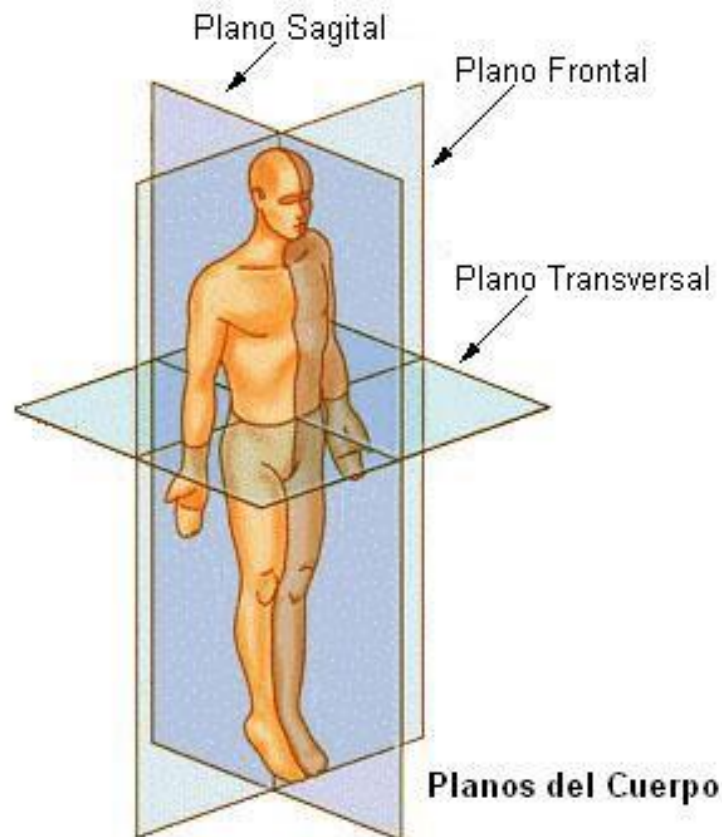
- Plano vertical que divide al cuerpo o a un órgano en un lado derecho y uno izquierdo.



Planos y cortes anatómicos

Plano frontal o coronal

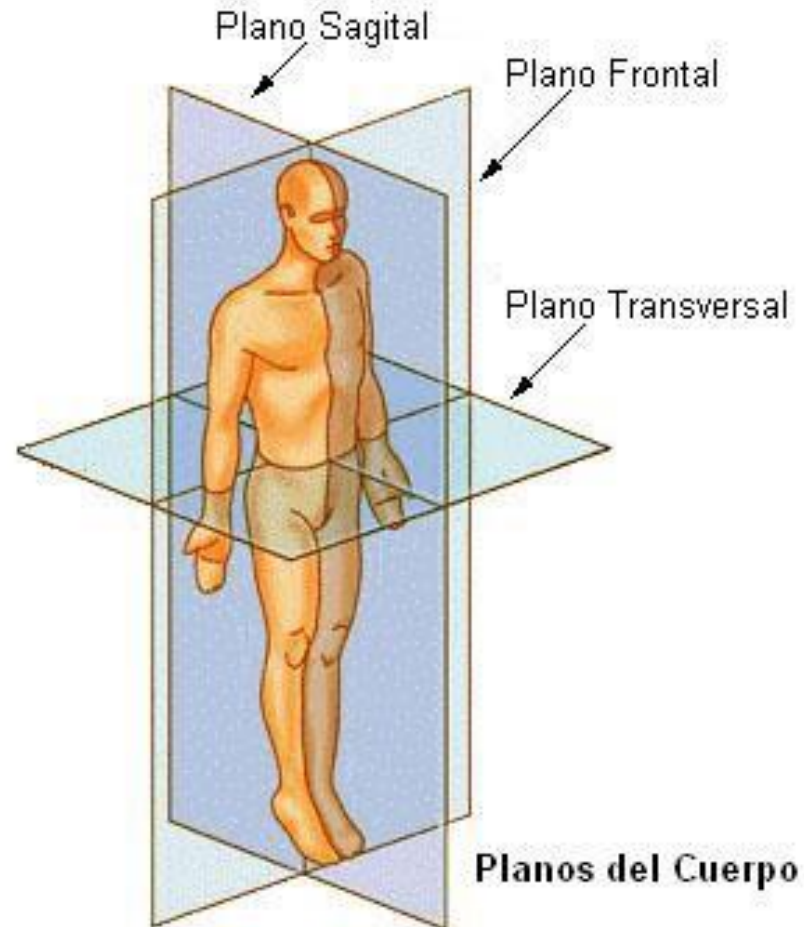
- Divide el cuerpo u órgano en una porción anterior (ventral) y otra porción posterior (dorsal)



UDS Planos y cortes anatómicos

Plano transversal

- Divide el cuerpo o el órgano en una mitad superior y otra inferior.



UDS Planos y cortes anatómicos

Plano oblicuo

- Es aquel que no cuenta con un ángulo recto.
- Atraviesa el cuerpo o el órgano en un ángulo entre el plano transversal y el sagital o transversal y el frontal.

