

Distocia

El término **distocia** significa "parto difícil". La distocia representa un riesgo vital no sólo para la cría, sino para la madre también. Muchas variables pueden causar distocia, algunas se pueden prevenir, pero otras requieren de interpretación y acción inmediatas.

Dos síntomas que revelan un probable problema de distocia:

- Tiempo prolongado de esfuerzo de la parturienta (más de 8 horas)
- Evidencia de mal posicionamiento del feto.

Causas mediatas de distocia

Las causas mediatas de la distocia se pueden prevenir o eliminar, siendo estas las siguientes:

- Hereditarias o genéticas
- Nutricionales y de manejo
- Infecciosas

1. Hereditarias

Factores hereditarios pueden afectar a la madre directamente o al producto y provocar un parto distocico.

Dentro de las causas hereditarias que afectan a la madre se menciona la hernia inguinal de la parturienta que, cuando se presenta, evita que la madre ejerza una buena presión abdominal al momento del parto, produciéndose con esto no sólo la falta de dilatación del cérvix sino también la falla en la expulsión del producto.

El doble cérvix, la hipoplasia de la vagina y la

vulva son también causas mediatas de distocia, es decir, cuando la hembra presenta alguno de estos problemas se piensa con gran certeza que tendrá problemas al parto, por la obstrucción que estas condiciones representan.

Otro grupo de causas son producidas por genes recesivos de la madre o del padre y que producen alteraciones en el producto como son la hidropesía y la hidrocefalia. En cualquiera de estas condiciones, la expulsión del producto se ve impedida por el gran volumen que representan, tanto las membranas fetales como la cabeza del feto.

2. Nutricionales y de manejo

Estas afectan a la madre principalmente, y ambas están relacionadas, debido a que una deficiente nutrición refleja un mal manejo. Se dan dos situaciones:

- a) Las vaquillas están subdesarrolladas por mala nutrición.
- b) las becerras se sirven o montan a peso o tamaño inadecuado, por lo que los animales llegan al parto en situación riesgosa dado el insuficiente desarrollo pelviano o del canal del parto, sobre todo si el producto es un macho de gran tamaño.

Es necesario mencionar la importancia del ejercicio de la parturienta: El ejercicio mejora la condición física, el tono muscular y, por lo tanto, aumenta su resistencia disminuyendo el riesgo de fatiga e inercia uterina al momento del parto.

Otro error frecuente de manejo es dar monta a hembras pequeñas o subdesarrolladas con machos

que producen crías de gran tamaño, esto lógicamente produce que al parto la salida del producto se dificulte.

En el caso de las razas lecheras, los pesos ideales a los que se deben servir a las hembras de algunas razas para evitar problemas al parto son:

- Holstein y Pardo suizo: 340 a 385 kg, entre los 15 y 18 meses de edad.
- Jersey: 250 a 300 kg entre los 14 y 17 meses de edad.

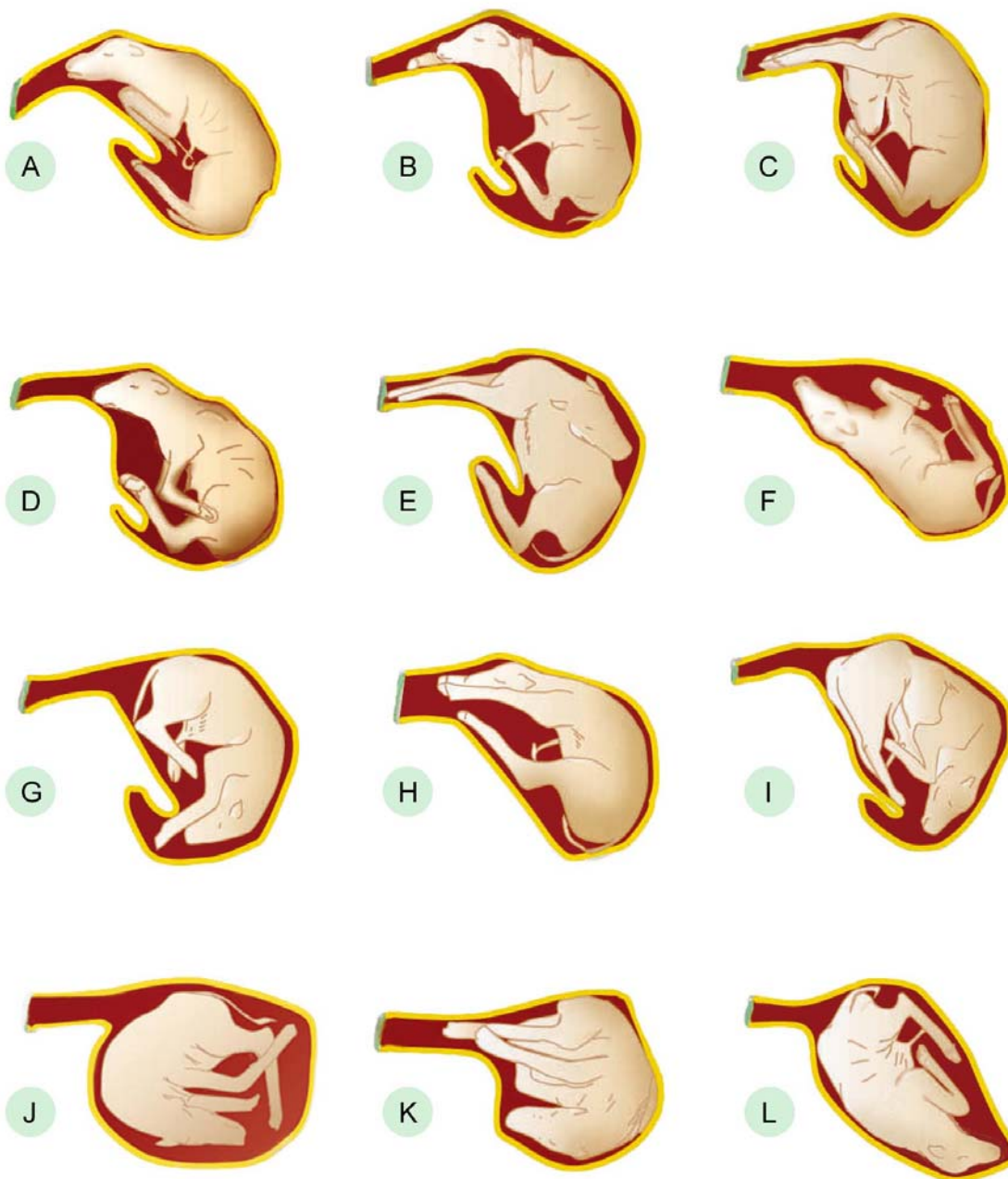
3. Infecciosas

Las infecciones del útero grávido pueden producir problemas de distocia, principalmente debido a que provocan inercia del útero.

Causas inmediatas de distocia

Las causas inmediatas de distocia se presentan el momento del parto, sin que se pueda hacer nada al momento de la monta para prevenirlas. Se dividen estas en **causas maternas** y en **causas fetales**.

Presentaciones anormales del becerro al parto



A. Presentación anterior con un miembro delantero retenido. B. Presentación anterior con rodillas flexionadas. C. Presentación anterior con miembro cruzado sobre cuello. D. Presentación anterior con cabeza desviada hacia abajo. E. Presentación anterior con desviación hacia arriba de la cabeza. F. Presentación anterior de espaldas. G. Presentación anterior —con los tarsos en la pelvis. H. Presentación posterior de cadera y del muslo. I. Presentación posterior de cadera y corvejones. J. Presentación posterior con el feto de espaldas. K. Todos los miembros orientados a la pelvis. L. Presentación Dorsolumbar.

Modificado de: Dr. Cady R. A., University of New Hampshire. IRM-20.2000.

1. Causas maternas

Dentro de las causas inmediatas de distocia hay un grupo que afecta de manera directa a la madre como son:

- Falta de dilatación del cérvix
- Anomalías vaginales y o vulvares
- Tumores que obstaculizan el paso del producto
- Inercia primaria uterina o falta de contracciones uterinas.

2. Causas fetales

Estas son más comunes que las causas maternas y, en general, se deben a fallas en la presentación, posición y actitud del feto al momento del parto. Más de 95% de los casos de distocia, en cualquier especie, quedan dentro de este grupo.

Las **anomalías de presentación, posición y postura** son causas relativamente frecuentes de las distocias en bovinos. La primera (de presentación) se refiere a la relación del largo fetal con el canal del parto. La segunda (de posición y postura), a la parte del feto que esta más próxima al raquis de la madre.

Así, la **presentación** puede ser: anterior, posterior, transversa, dorsotransversa y ventrotransversa.

Con respecto a la **posición** esta puede ser dorsal, ventral o lateral.

La **postura** se refiere a desviaciones o desplazamientos de una parte del feto de miembros o cabeza.

Otras causas de distocia de origen fetal son las teratológicas como bicefalos, feto doble, etcétera.

Maniobras obstétricas

La resolución de la distocia puede hacerse aplicando diversas maniobras obstétricas tales como:

- a) Mutación
- b) Extracción forzada
- c) Fetotomía
- d) Operación cesárea

A continuación se explica cada una de ellas y sus aplicaciones.

a) **Mutación.** Comprende una serie de maniobras encaminadas a corregir presentación, posición y/o postura del feto, como son:

- **Repulsión.** Consiste en empujar al feto hacia la cavidad abdominal creando espacio para corregir su mala posición; se hace mejor si la madre está parada y no en decúbito.
- **Rotación fetal.** Maniobra que se justifica si el feto esta en posición dorsopúbica o dorsoiliaca.
- **Versión.** Maniobra que combina tracción y repulsión; se aplica cuando la posición fetal es atípica. Este procedimiento es difícil en animales grandes.
- **Rectificación de extremidades.** Corrección de posturas anormales, por lo común, debidas a flexiones de los miembros, de la cabeza o del cuello.

Por ejemplo, para corregir una extremidad flexionada se deben usar tres principios:

- *Repulsión* de la porción proximal del miembro.
- *Rotación* lateral de la porción media.
- Tracción de la porción distal.

La pezuña del miembro se debe proteger con la palma de la mano antes de realizar su extensión, para no lesionar la pared uterina.

b) **Extracción forzada.** Consistente en la extracción del feto por el canal pélvico de la madre mediante la aplicación de fuerza de tracción desde el exterior. Esta tracción forzada se recomienda en casos de inercia uterina, cuando el feto es relativamente grande o cuando se aplica anestesia epidural.

Para la extracción forzada del feto en hembras de grandes especies se recomienda lo siguiente:

- Las cadenas o sogas obstétricas deben colocarse debajo de la articulación del menudillo.
- La tracción, de preferencia, la deben efectuar 2 ó 3 personas.

- Durante la tracción de los miembros, siempre se debe adelantar ligeramente uno más que el otro, para reducir el eje escapular o el pélvico, según el caso, y facilitar la salida del feto.
- Proteger con las palmas de las manos los labios de vulva para evitar que se desgarre.
- La tracción debe ser simultánea a las contracciones uterinas en la presentación longitudinal anterior o posterior.
- La dirección de la tracción debe ser paralela a la columna vertebral de la madre hasta que haya salido la cabeza del producto, en ese momento la dirección se modifica en un ángulo de 45 grados hacia los miembros posteriores de la parturienta.
- En la presentación longitudinal posterior, primero se cruzan las patas para girar al feto 90 grados a una posición dorsoiliaca; de esta forma, su abdomen pasa fácilmente por la pelvis.
- Si el conducto obstétrico está seco, debe lubricarse. Las cuerdas que se fijan a la mandíbula del feto deben servir únicamente para corregir la mala posición, nunca para ejercer tracción.

c) **Fetotomía.** Este procedimiento, por ser cruento y fatal para el producto, es una maniobra obstétrica extrema y de difícil ejecución.

Consiste en seccionar al feto para facilitar su extracción. Se efectúa en casos de estrechez pélvica materna, volumen excesivo del feto,

monstruosidades o posiciones anormales. Por lo común, se realiza cuando el producto ya está muerto.

En esta intervención es útil la anestesia epidural, para suprimir el dolor, las contracciones y las evacuaciones de la parturienta, lo cual facilita el proceso.

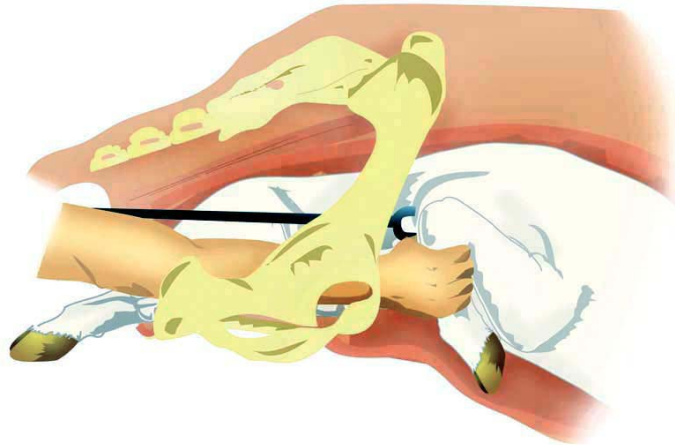
La fetotomía moderna se realiza con fetotomos del hilo metálico cortante (sierra de Liess) que se deslizan dentro de tubos conductores; estos disminuyen el riesgo de lesión a las vías genitales.

La primera medida en este procedimiento es fijar eficientemente, con lazos o ganchos, todas las partes del feto que sean accesibles, en especial aquellas sobre las que se accionará el instrumento cortante y sobre las que se efectuará la tracción.

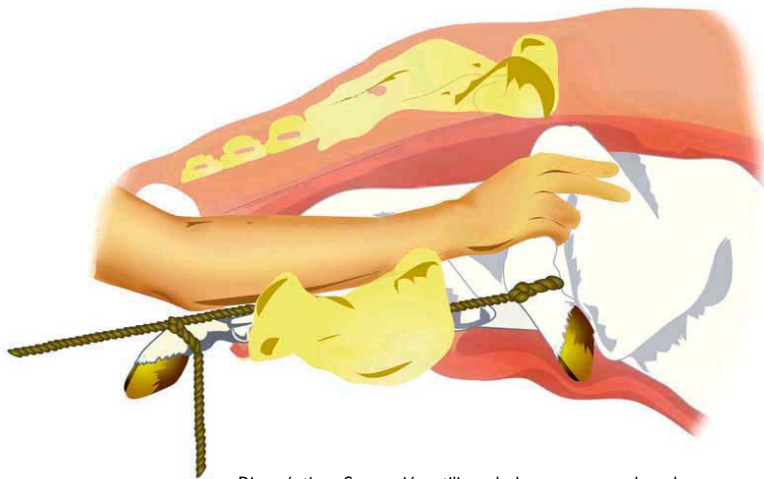
En el caso de fetos secos, se debe introducir en el canal genital un líquido lubricante ya que, sin éste, es muy difícil trabajar en la cavidad pélvica.

Aunque es preferible la realización de la fetotomía y no la cesárea, cuando con un sólo corte o con la amputación de un sólo miembro del feto se resuelve el problema distócico, sin embargo, se debe considerar la posibilidad de efectuar la cesárea cuando la extracción del feto es imposible, incluso recurriendo a amputaciones parciales del feto. Esta situación debe preverse, a objeto de realizar una cesárea sin manipulaciones previas que pudieran resultar traumáticas y agotadoras para la vaca.

Ejemplos de maniobras obstétricas*

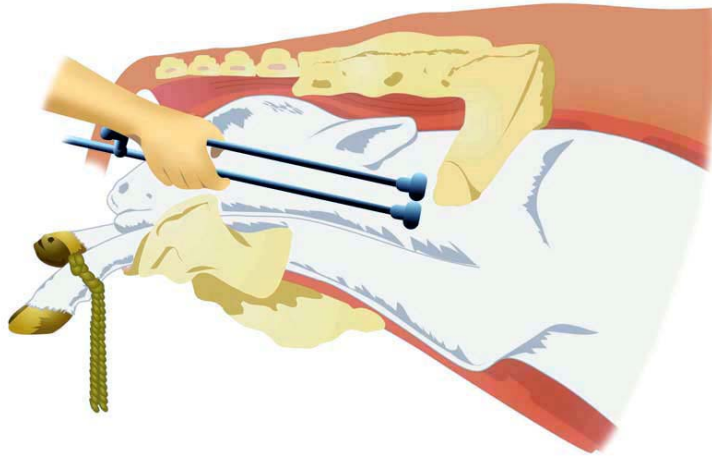


Diagnóstico: Presentación anterior, posición dorsal, postura de flexión unilateral de carpo. Corrección utilizando la mano y una horquilla.

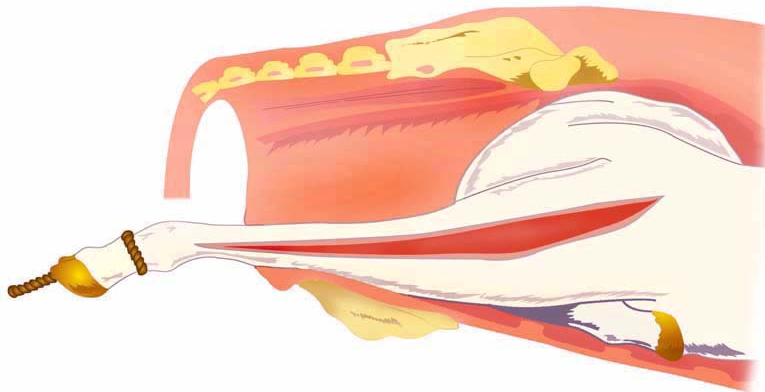


Diagnóstico: Corrección utilizando la mano y una lazada.

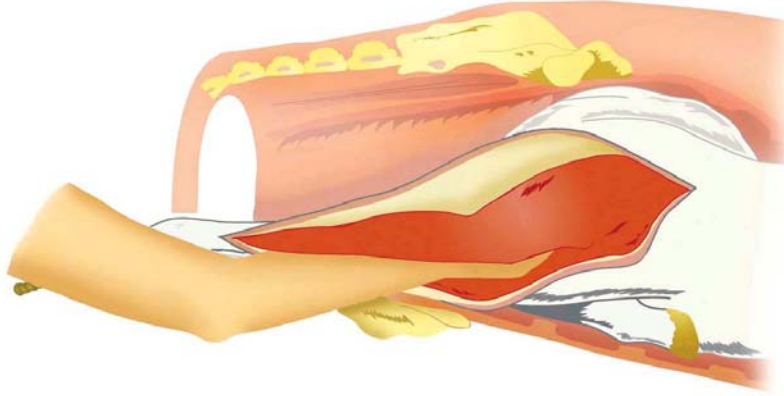
Modificado de Maniobras obstétricas: Rebhun, W. Enfermedades del ganado bovino lechero. Acribia. 1999. 1ª ed.



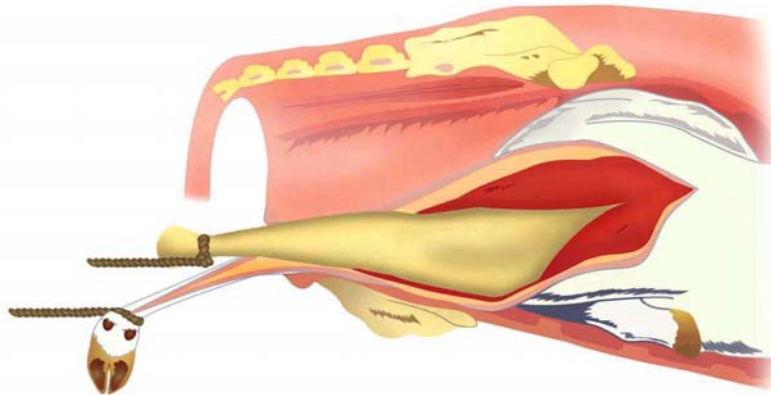
Diagnóstico: Extracción por embriotomía. Amputación de la cabeza utilizando el embriotomo de alambre (sierra de Thygesen)..



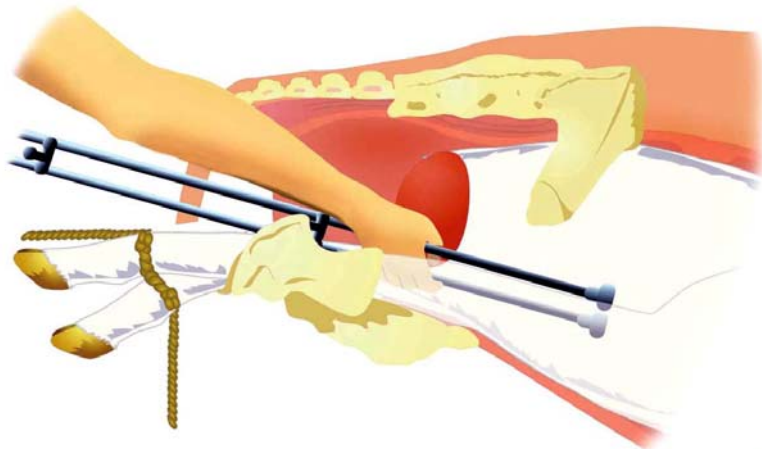
Diagnóstico: Las cabeza ha sido rechazada hacia el útero. Extracción por fetotomía. Extirpación subcutánea de la extremidad anterior extendida.
Fase 1. La piel ha sido cortada desde la pezuña hasta la escápula mediante el bisturí obstétrico de Roberts.



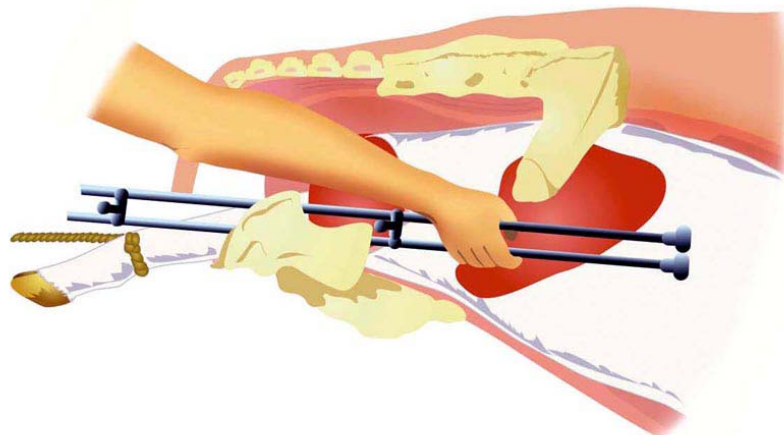
Diagnóstico: Extirpación subcutánea de la extremidad anterior extendida.
Fase 2. Disección digital de la piel en toda la extensión del miembro extendiéndola tan alto como sea posible hasta la región escapular.



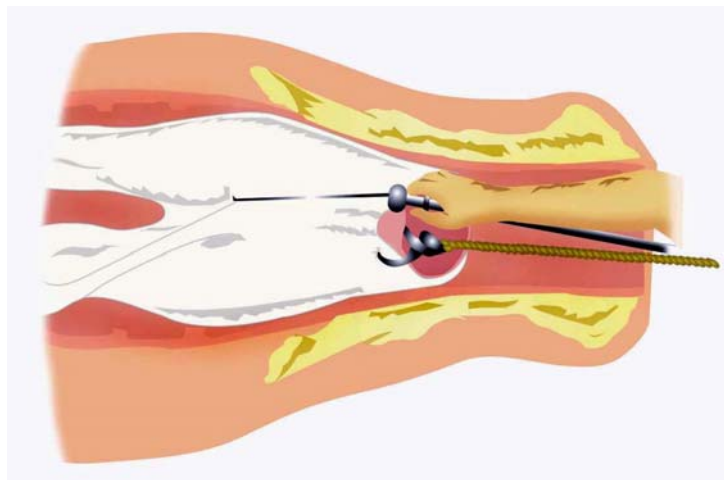
Diagnóstico: Extirpación subcutánea de la extremidad anterior extendida.
Fase 3. Después de romper las inserciones de los músculos pectorales en la axila y de la desarticulación metacarpofalangiana, se aplica tracción al miembro denudado. Nótese que la pezuña se mantiene unida a la piel.



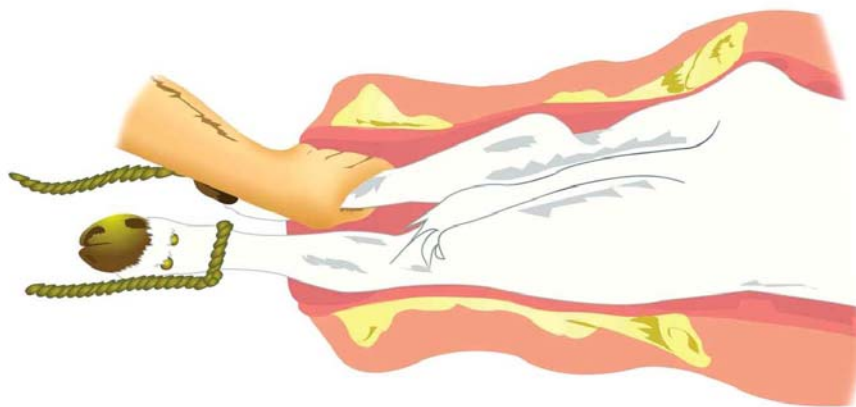
Diagnóstico: Extracción por embriotomía percutánea. Amputación de la extremidad anterior y del cuello; previamente se ha eliminado la cabeza.
En ocasiones es posible extraer la cabeza, el cuello y la extremidad anterior en una sola operación.



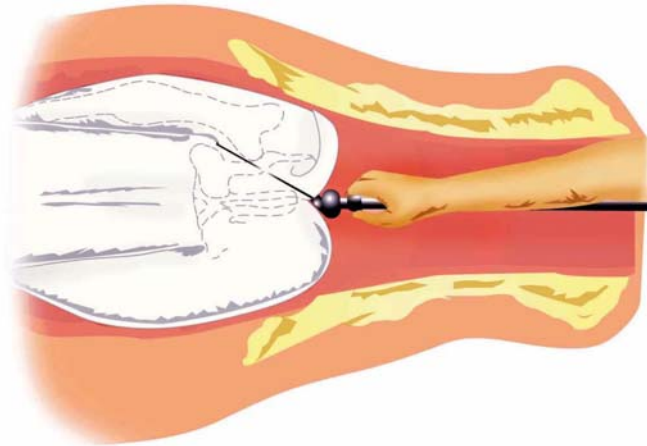
Diagnóstico: Extracción por fetotomía percutánea. Corte transversal a través del tronco, después de haber quitado la cabeza y un miembro anterior. Nótese que si la base de la cabeza se elimina junto con la extremidad, la operación se simplifica.



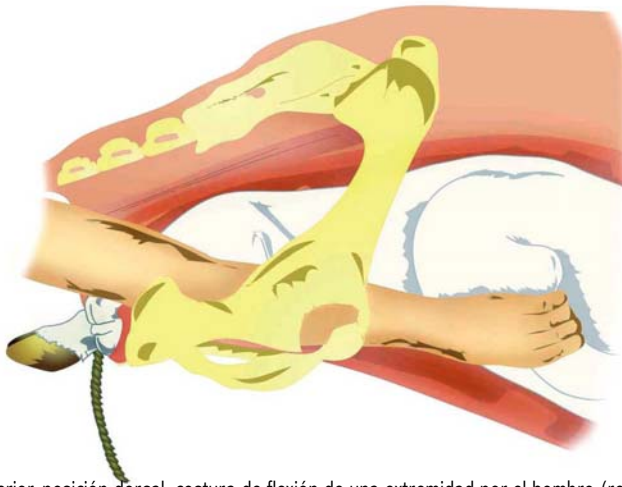
Diagnóstico: Extracción por embriotomía percutánea. Fase final de la fetotomía total; división longitudinal de los cuartos posteriores.



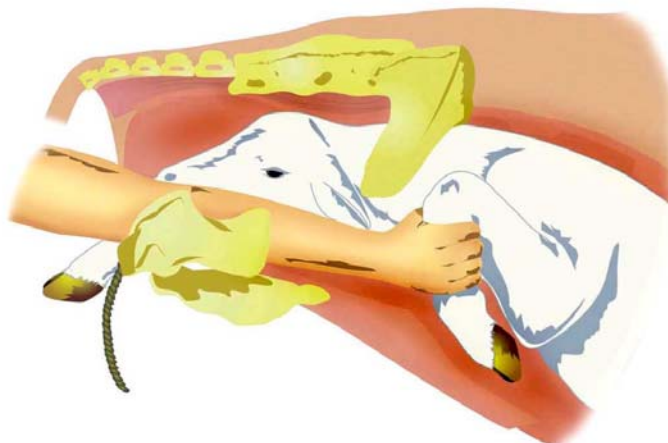
Diagnóstico: Presentación posterior, posición dorsal, postura extendida. Excesivo tamaño fetal. Extracción por tracción. Tracción alternante sobre las extremidades posteriores.



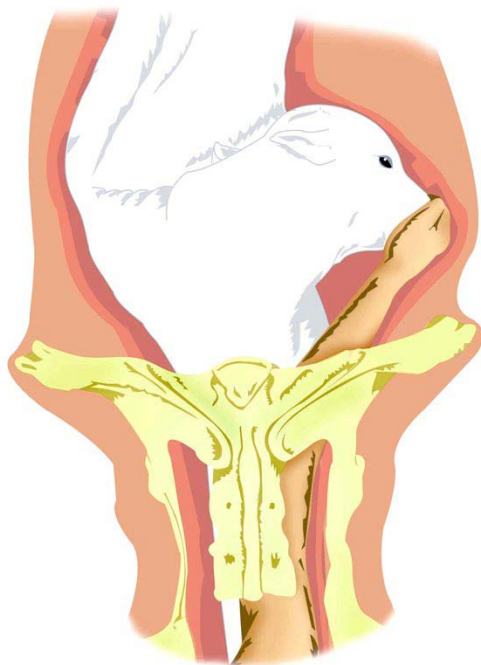
Diagnóstico: Amputación percutánea de una extremidad posterior. Nótese que la cola del feto se incluye en la lazada del alambre sierra.



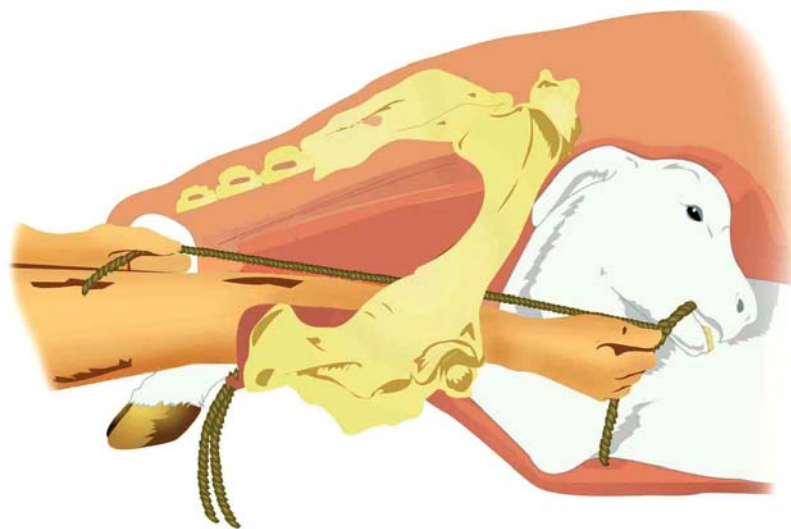
Diagnóstico: Presentación anterior, posición dorsal, costura de flexión de una extremidad por el hombro (retención completa de una extremidad)
Primera fase de la corrección manual.



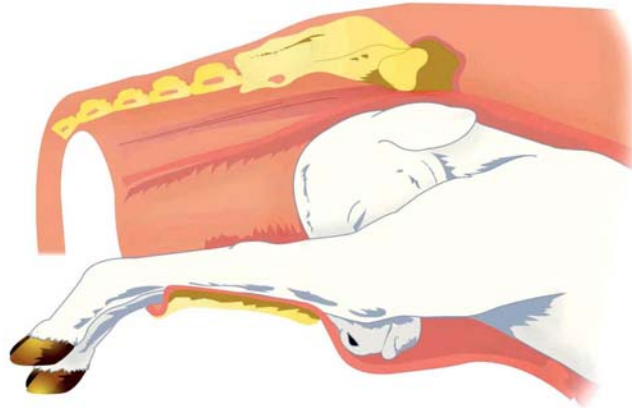
Diagnóstico: Segunda fase de la corrección manual.



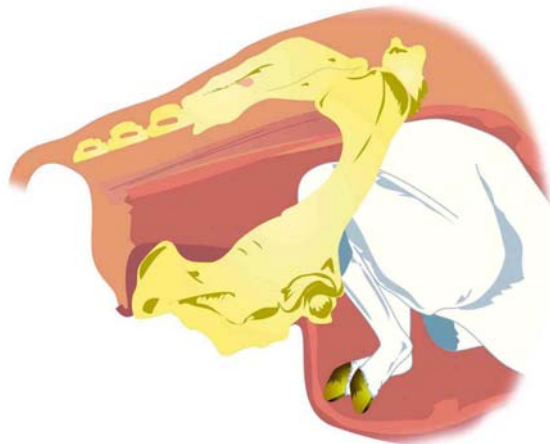Diagnóstico: Presentación anterior, posición dorsal, desviación lateral de la cabeza. Corrección manual.



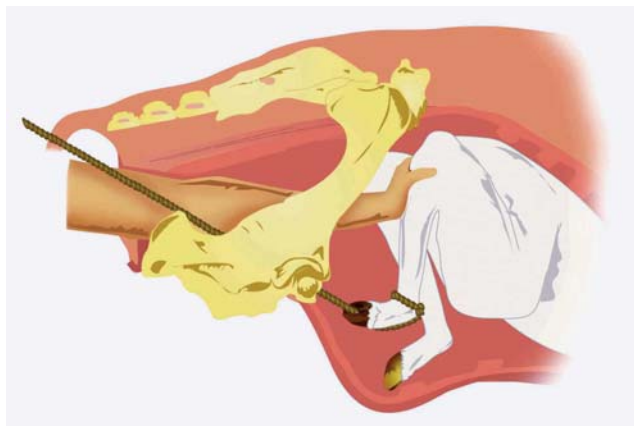Diagnóstico: Aplicación de un lazo mandibular.



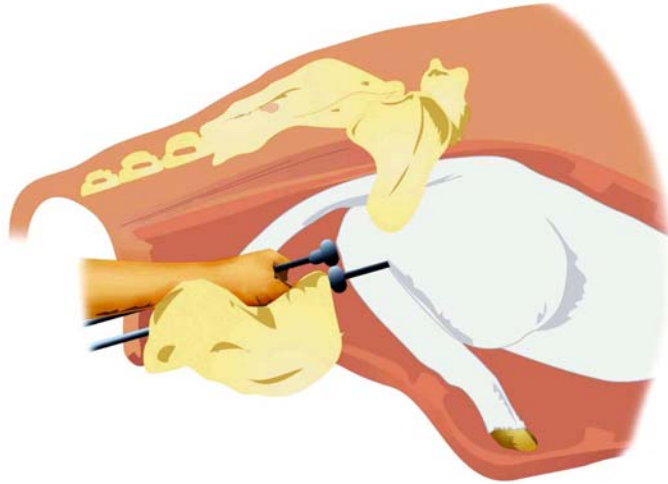
Diagnóstico: Presentación anterior, posición dorsal, desplazamiento de la cabeza hacia abajo (postura de vértice).



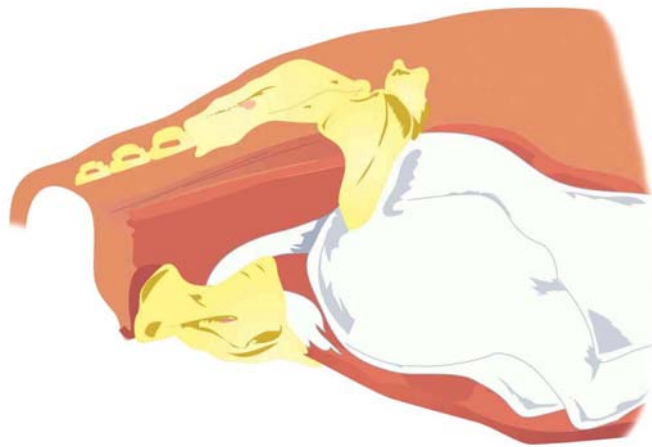
Diagnóstico: Presentación posterior, posición dorsal, flexión bilateral de corvejones.



Diagnóstico: Corrección utilizando la mano y una lazada colocada en el menudillo.



Diagnóstico: Extracción por embriotomía percutánea. Corte transversal a través del tronco, después de haber quitado la cabeza y un miembro anterior. Nótese que si la base de la cabeza se elimina junto con la extremidad, la operación se simplifica.



Diagnóstico: Extracción por embriotomía percutánea. Fase final de la embriotomía total; división longitudinal de los cuartos posteriores.