

**UDS**

**ANTOLOGIA**

# **ANATOMIA Y FISILOGIA II**

## **LICENCIATURA EN ENFERMERIA SEGUNDO CUATRIMESTRE**

---

## Marco Estratégico de Referencia

---

### ANTECEDENTES HISTORICOS

Nuestra Universidad tiene sus antecedentes de formación en el año de 1979 con el inicio de actividades de la normal de educadoras “Edgar Robledo Santiago”, que en su momento marcó un nuevo rumbo para la educación de Comitán y del estado de Chiapas. Nuestra escuela fue fundada por el Profesor de Primaria Manuel Albores Salazar con la idea de traer Educación a Comitán, ya que esto representaba una forma de apoyar a muchas familias de la región para que siguieran estudiando.

En el año 1984 inicia actividades el CBTiS Moctezuma Ilhuicamina, que fue el primer bachillerato tecnológico particular del estado de Chiapas, manteniendo con esto la visión en grande de traer Educación a nuestro municipio, esta institución fue creada para que la gente que trabajaba por la mañana tuviera la opción de estudiar por las tarde.

La Maestra Martha Ruth Alcázar Mellanes es la madre de los tres integrantes de la familia Albores Alcázar que se fueron integrando poco a poco a la escuela formada por su padre, el Profesor Manuel Albores Salazar; Víctor Manuel Albores Alcázar en septiembre de 1996 como chofer de transporte escolar, Karla Fabiola Albores Alcázar se integró como Profesora en 1998, Martha Patricia Albores Alcázar en el departamento de finanzas en 1999.

En el año 2002, Víctor Manuel Albores Alcázar formó el Grupo Educativo Albores Alcázar S.C. para darle un nuevo rumbo y sentido empresarial al negocio familiar y en el año 2004 funda la Universidad Del Sureste.

La formación de nuestra Universidad se da principalmente porque en Comitán y en toda la región no existía una verdadera oferta Educativa, por lo que se veía urgente la creación de una institución de Educación superior, pero que estuviera a la altura de las exigencias de los jóvenes que tenían intención de seguir estudiando o de los profesionistas para seguir preparándose a través de estudios de posgrado.

Nuestra Universidad inició sus actividades el 18 de agosto del 2004 en las instalaciones de la 4ª avenida oriente sur no. 24, con la licenciatura en Puericultura, contando con dos grupos de

cuarenta alumnos cada uno. En el año 2005 nos trasladamos a nuestras propias instalaciones en la carretera Comitán – Tzimol km. 57 donde actualmente se encuentra el campus Comitán y el Corporativo UDS, este último, es el encargado de estandarizar y controlar todos los procesos operativos y Educativos de los diferentes Campus, Sedes y Centros de Enlace Educativo, así como de crear los diferentes planes estratégicos de expansión de la marca a nivel nacional e internacional.

Nuestra Universidad inició sus actividades el 18 de agosto del 2004 en las instalaciones de la 4ª avenida oriente sur no. 24, con la licenciatura en Puericultura, contando con dos grupos de cuarenta alumnos cada uno. En el año 2005 nos trasladamos a nuestras propias instalaciones en la carretera Comitán – Tzimol km. 57 donde actualmente se encuentra el campus Comitán y el corporativo UDS, este último, es el encargado de estandarizar y controlar todos los procesos operativos y educativos de los diferentes campus, así como de crear los diferentes planes estratégicos de expansión de la marca.

## **MISIÓN**

Satisfacer la necesidad de Educación que promueva el espíritu emprendedor, aplicando altos estándares de calidad Académica, que propicien el desarrollo de nuestros alumnos, Profesores, colaboradores y la sociedad, a través de la incorporación de tecnologías en el proceso de enseñanza-aprendizaje.

## **VISIÓN**

Ser la mejor oferta académica en cada región de influencia, y a través de nuestra Plataforma Virtual tener una cobertura Global, con un crecimiento sostenible y las ofertas académicas innovadoras con pertinencia para la sociedad.

## **VALORES**

- Disciplina
- Honestidad
- Equidad
- Libertad

**ESCUDO**

El escudo de la UDS, está constituido por tres líneas curvas que nacen de izquierda a derecha formando los escalones al éxito. En la parte superior está situado un cuadro motivo de la abstracción de la forma de un libro abierto.

**ESLOGAN**

“Mi Universidad”

**ALBORES**

Es nuestra mascota, un Jaguar. Su piel es negra y se distingue por ser líder, trabaja en equipo y obtiene lo que desea. El ímpetu, extremo valor y fortaleza son los rasgos que distinguen.

---

## ANATOMIA Y FISILOGIA I

---

### **Objetivo de la materia:**

Identificar el funcionamiento del cuerpo humano, desde su nivel de organización más pequeño, hasta comprender la distribución espacial de todos los órganos que comprenden los aparatos y sistemas del cuerpo humano. Describir con términos técnicos la ubicación espacial de los componentes anatómicos.

## INDICE

### **UNIDAD I Aparato cardiovascular: Corazón, venas y arterias.**

1.1 Funciones y propiedades de la sangre	10
1.2 Formación de las células sanguíneas	15
1.3 Eritrocitos	22
1.4 Leucocitos	24
1.5 Plaquetas	25
1.6 Anatomía del corazón	26
1.7 Válvulas cardíacas y circulación sanguínea	31
1.8 Circulo cardiaco	38
1.9 Gasto cardiaco	40
1.10 Desarrollo del corazón	42

### **UNIDAD II Aparato respiratorio**

2.1 Aparato respiratorio superior	46
2.2 Aparato respiratorio inferior	54
2.3 Ventilación pulmonar	56
2.4 Intercambio de oxígeno y dióxido de carbono	57
2.5 Volúmenes y capacidades pulmonares	74
2.6 Transporte de oxígeno y dióxido de carbono	75
2.7 Desarrollo del aparato respiratorio	78

### **UNIDAD III Aparato digestivo**

3.1 Capas del tubo digestivo	81
3.2 Inervaciones del tubo digestivo	83
3.3 Esófago	86
3.4 Peritoneo	89
3.5 Boca	93
3.6 Faringe	95
3.7 Jugo gástrico	97
3.8 Estomago	102
3.9 Hígado y vías biliares	105
3.10 Intestino delgado	107
3.11 Intestino Grueso	110
3.12 Fases de la digestión	112

### **UNIDAD IV Aparato urinario**

4.1 Anatomía de los riñones	113
4.2 La nefrona	117
4.3 Filtración Glomerular	121
4.4 Reabsorción y secreción tubular	124
4.5 Producción de la orina diluida y concentrada	127
4.6 Desarrollo del aparato urinario	128
<b>BIBLIOGRAFIA</b>	<b>137</b>



## UNIDAD I

### Aparato cardiovascular: Corazón, venas y arterias.

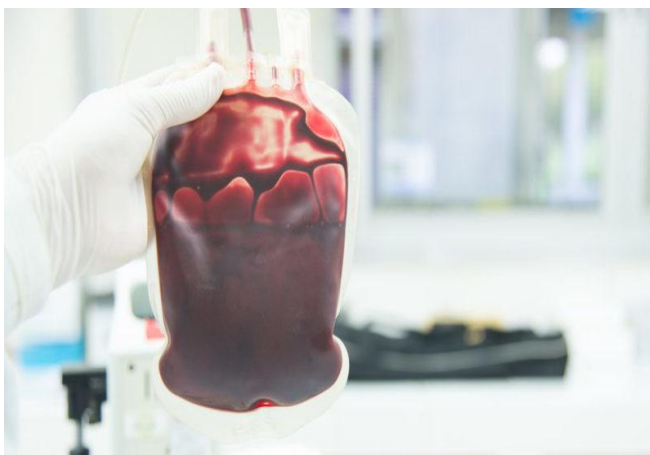#### I.1 Funciones y propiedades de la sangre

La sangre es un tipo de tejido conjuntivo del cuerpo de los animales vertebrados que circula en sus arterias, venas y vasos capilares transportando los diversos nutrientes producidos por el metabolismo así como el oxígeno, indispensable para la respiración celular. Posee un característico color rojo y se trata de un líquido más o menos denso, en el cual se encuentra un conjunto vasto y complejo de células y sustancias vitales en un ciclo constante denominado sistema cardiovascular o sistema sanguíneo.

La sangre es vital para el funcionamiento del organismo y se estima que un cuerpo humano contiene entre 5 y 6 litros de sangre, lo cual representa un 7% de su peso total.

Es posible extraerla de sus conductos naturales, práctica que se acostumbra como método de análisis del funcionamiento de los distintos sistemas hormonales y metabólicos del cuerpo. Sin embargo, una reducción muy drástica en su cantidad, su densidad o su contenido puede ocasionar la muerte o daños graves en distintos órganos y tejidos.

#### Etimología del término Sangre



La palabra *sangre* proviene del latín *sanguis* y existen diversas teorías respecto a su origen etimológico. Una de ellas, documentada por San Isidoro de Sevilla (560-636 d.C.), asegura que la palabra se originó a partir del adjetivo para “suave”, ya que esa fue la textura de dicha sustancia cuando se empezó a hacer las primeras autopsias de la historia.

## Características generales de la sangre

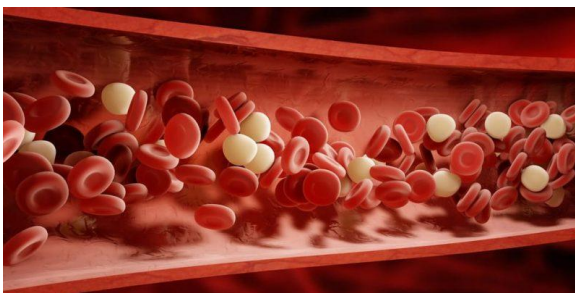La temperatura de la sangre ronda los 37 grados.

Se trata de un líquido de color rojo (de tono oscuro cuando es sangre venosa y tono claro cuando es sangre arterial) y de tipo no newtoniano, es decir, cuya viscosidad varía con la temperatura y la tensión cortante que se le aplique.

Es una solución mayormente acuosa y de matriz coloidal, cuyo rango de pH oscila entre (7,36 y 7,44) y su temperatura ronda los 37 grados, en condiciones ordinarias de salud.

## Componentes de la sangre

La sangre está compuesta por glóbulos blancos y proteínas como enzimas.



La sangre está compuesta primordialmente por agua (91%), proteínas (8%) y algunos otros materiales disueltos en ella. Su color característico se debe a la presencia de hemoglobina, un pigmento que abunda en los glóbulos rojos

(eritrocitos) que la componen.

También la compone otro amplio conjunto de células como los glóbulos blancos (leucocitos) o las plaquetas, además de proteínas como enzimas, hormonas, nutrientes y otras sustancias vitales, como la glucosa. La sangre también arrastra sustancias de desecho, que luego son filtradas y desechadas del organismo.

## Partes sanguíneas

La sangre se compone de dos fases distintas, conocidas como partes sanguíneas y que son:

- Fase sólida. Se trata de los elementos formes, es decir, los objetos sólidos disueltos en la sangre, como las células y las proteínas.
- Fase líquida. Conocida también como componente sérico, es primordialmente plasma sanguíneo, una sustancia amarillenta que constituye el 55% de la sangre y que es ligeramente más denso que el agua.

### Grupos sanguíneos

El grupo A presenta antígenos A en los eritrocitos y anticuerpos anti-B en el plasma.

No toda la sangre es idéntica y tradicionalmente se distinguen cuatro tipos sanguíneos cuya determinación es congénita, es decir, no cambia a lo largo de la vida ni es optativa.



La transfusión de sangre, por ejemplo, debe hacerse de acuerdo al grupo sanguíneo del receptor, pues de lo contrario su cuerpo recibirá la sangre distinta como si fuera una sustancia extraña y se defenderá de ella.

Esto se debe a la presencia de ciertas proteínas defensivas llamadas antígenos y anticuerpos, que están tanto en los glóbulos rojos como en el plasma.

Estos grupos son:

- Grupo A. Presenta antígenos A en los eritrocitos y anticuerpos anti-B en el plasma.
- Grupo B. Presenta antígenos B en los eritrocitos y anticuerpos anti-A en la plasma.
- Grupo AB. Presenta antígenos tanto A como B en los eritrocitos, pero ningún anticuerpo en el plasma. Este grupo sanguíneo puede recibir sangre de tipo tanto A como B y se le conoce como “receptor universal”.
- Grupo O. No presenta antígenos ni A ni B en los eritrocitos, pero sí anticuerpos anti-A y anti-B en el plasma. Por ende, puede donar a cualquier otro grupo

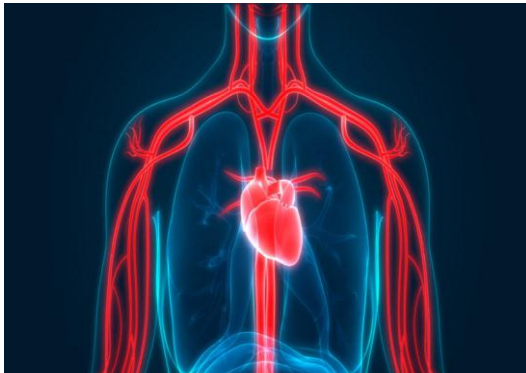
sanguíneo, pero solo recibir del propio. Por eso se le conoce como “donante universal”.

### Generación de la sangre

El proceso de formación de la sangre se llama *hematopoyesis* y tiene lugar en órganos y tejidos del cuerpo especializados en dicha función, como son la médula ósea en el interior de los huesos, en conjunto con el hígado, las glándulas endócrinas y los riñones, encargados de producir su componente celular, enzimático y acuoso.

Los glóbulos rojos viven alrededor de 120 días, luego de lo cual son filtrados por el hígado para su degeneración y reciclaje del hierro, así como expulsión de la bilirrubina residual cuando se descompone la hemoglobina. De inmediato son reemplazados por glóbulos frescos que perpetúan el ciclo.

### Funciones de la sangre



La función primordial de la sangre es transportar sustancias como la glucosa y el oxígeno.

Las funciones de la sangre son diversas, a saber:

- Su función primordial es servir de mecanismo de transporte a lo largo y ancho del cuerpo tanto para células y sustancias defensivas, nutritivas o de sustento como el oxígeno y la glucosa, indispensables para la obtención de energía.
- Es indispensable para el ciclo cardiovascular que lleva la sangre oxigenada de los pulmones al corazón y al cuerpo completo, y luego la sangre cargada de  $\text{CO}_2$  al corazón y de allí a los pulmones para reoxigenarse.
- También mantiene estable la temperatura corporal ya que en presencia de calor se la ventila ensanchando los vasos capilares y exponiéndola al enfriamiento por la piel, y en presencia de frío se comprimen los vasos para atenuar dicho efecto.

- Cumple funciones defensivas, transportando leucocitos y plaquetas a las regiones heridas, impidiendo el acceso de infecciones y taponeando rápidamente los tejidos dañados.

### Circulación sanguínea

La circulación sanguínea es lo que mantiene al cuerpo andando y a los diversos tejidos vivos y nutridos. El recorrido sanguíneo alcanza hasta las regiones más ignotas del cuerpo mediante un sistema amplio de conductos: arterias (para la sangre oxigenada), venas (para la sangre desoxigenada) y capilares sanguíneos de menor tamaño.



El motor de este ciclo lo constituye el corazón, que bombea y aspira la sangre continuamente, manteniéndola en flujo continuo desde los órganos y tejidos hasta el sistema respiratorio y de nuevo hacia los confines del cuerpo.

### Enfermedades de la sangre

La diabetes es una enfermedad de la hemostasia.

La sangre puede sufrir numerosas enfermedades o dolencias, agrupadas en base a cuatro principios de acción sobre la misma:

- Enfermedades de la hemostasia. Aquellas que desbalancean el contenido de la sangre, ya sea sobrecargándola de algún elemento o sustancia benigno en otras condiciones, o restándole algún componente indispensable. Por ejemplo, la diabetes.
- Enfermedades del sistema eritrocitario. Aquejan a los glóbulos rojos, restando su capacidad de transporte de oxígeno o acortando su vida media. Por ejemplo, ciertos síndromes y enfermedades congénitas de malformación de eritrocitos.

- Enfermedades del sistema leucocitario. Aquejan al sistema defensivo (glóbulos blancos). Por ejemplo, el VIH-SIDA.
- Hemopatías malignas. Tipos de cáncer y linfomas que deterioran la calidad de la sangre.

## 1.2 Formación de las células sanguíneas

La hematopoyesis, también conocida como hemopoyesis, es el proceso de producción de las células sanguíneas, que involucra la proliferación, diferenciación y maduración celular. Este proceso es fundamental para la vida humana, ya que las células de la sangre después de algún periodo de tiempo en la corriente sanguínea degeneran, mueren y deben ser renovadas.

El lugar donde se lleva a cabo la formación de dichas células sanguíneas cambia a lo largo del tiempo. En las fases iniciales de la vida del embrión, la hematopoyesis se da principalmente en el saco vitelino. Luego es realizada en el hígado fetal y después se concentra predominantemente en la médula ósea, donde continúa hasta la vida adulta.

Los diferentes tipos de células sanguíneas (eritrocitos, leucocitos y plaquetas) se originan de un precursor común, una célula madre hematopoyética. La diferenciación en cada tipo celular se da a través de procesos conocidos como eritropoyesis (eritrocitos), granulopoyesis (granulocitos), monopoyesis (monocitos), linfoyocitosis (linfocitos) y trombopoyesis (plaquetas).

En este artículo se estudia la hematopoyesis, sus fases y los lugares donde ocurre, el proceso de diferenciación de los diferentes tipos de células sanguíneas y su histología.

<p><a href="#">Puntos clave sobre la hematopoyesis</a></p> <p><a href="#">Cuestionario de la tabla</a></p>	
Definiciones	<p>Hematopoyesis: proceso de producción de células sanguíneas</p> <p>Eritropoyesis: proceso de producción de eritrocitos (glóbulos rojos o hematíes)</p> <p>Granulocitopoyesis: proceso de producción de granulocitos (neutrófilos, basófilos y eosinófilos)</p> <p>Monopoyesis: proceso de producción de monocitos</p> <p>Linfopoyesis: proceso de producción de linfocitos</p> <p>Trombopoyesis: proceso de producción de plaquetas (trombocitos)</p>
Fases de la hematopoyesis	<p>Fase mesoblástica: fase inicial de la hematopoyesis en la vida intrauterina. Ocurre en la vesícula vitelina</p> <p>Fase hepática: segunda fase intrauterina de la hematopoyesis. Ocurre en el hígado fetal entre la 4ª y la 6ª semana de vida intrauterina</p> <p>Fase medular: la producción de las células sanguíneas pasa a ser realizada en la médula ósea a partir de la 11ª semana gestacional, hasta la vida postnatal</p>
Líneas celulares	<p>Células madre: capaces de formar nuevas células madre, de diferenciarse en células de diferentes líneas y colonizar la médula ósea para reconstituir el sistema hematopoyético</p> <p>Células mieloides: se diferencian en eritrocitos, granulocitos, monocitos o plaquetas</p> <p>Células linfoides: se diferencian en linfocitos</p>

### Fase mesoblástica

La primera evidencia de la formación de células sanguíneas surge alrededor de la segunda semana de gestación, cuando las células mesodérmicas se agrupan en el saco vitelino del embrión en desarrollo. El nombre de esa fase hace referencia al mesodermo del saco vitelino, donde ocurre este proceso. Este período es conocido también como hematopoyesis extraembrionaria.

Los grupos celulares del saco vitelino tienen potencial para diferenciarse en células angiogénicas o hematopoyéticas y por eso son llamadas hemangioblastos. Las células más periféricas se diferencian en endotelio, formando así vasos sanguíneos, mientras que las

demás dan origen principalmente a los eritroblastos primitivos (células precursoras de los eritrocitos). Este proceso continúa hasta la 6ª semana de la vida intrauterina.

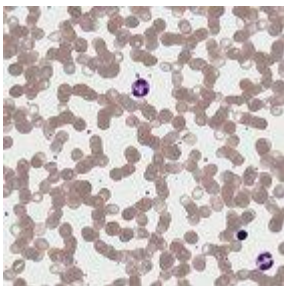
#### Fase hepática

Después del inicio de los latidos fetales y como consecuencia de la circulación sanguínea fetal, ocurre una migración de las células originadas de los vasos en desarrollo hacia el hígado fetal. Este proceso sucede entre la 4ª y la 6ª semana de vida intrauterina y marca el inicio de la fase hepática de la hematopoyesis.

En esta segunda etapa se da principalmente el desarrollo de los eritrocitos, granulocitos y monocitos y surgen las primeras células linfoideas y los primeros megacariocitos.

Otros órganos contribuyen con la formación celular durante la fase hepática, principalmente el bazo, el timo y los ganglios linfáticos, que colaboran especialmente con la producción de linfocitos.

La producción de células sanguíneas en el hígado disminuye gradualmente durante el resto de la gestación, hasta que acaba completamente alrededor del momento del nacimiento.



#### Fase medular

Alrededor de la 11ª semana de gestación, las células hematopoyéticas colonizan un importante punto de formación celular que es la médula ósea. A medida que avanza la osificación del esqueleto, este lugar se vuelve cada vez más importante en la producción de células sanguíneas, siendo el principal sitio hematopoyético después del nacimiento.

Los linfocitos T sufren diferenciación en el timo, pero se originan de células de la médula ósea que migraron para dicho órgano.



## Líneas celulares

Las células sanguíneas se originan de un precursor común indiferenciado, denominado célula madre hematopoyética (citoblasto pluripotencial). Al dividirse, estas células dan origen a las células hijas, que a su vez pueden permanecer como células madre pluripotenciales, contribuyendo a mantener la población de ese grupo celular, o diferenciarse en otros tipos celulares.

Las células madre, por lo tanto, poseen algunas características especiales, que las distinguen de los demás tipos celulares involucrados en la hematopoyesis:

- Forman nuevas células madre, manteniendo su población inalterada, un proceso conocido como autorrenovación.
- Son capaces de diferenciarse y dar origen a diferentes líneas celulares sanguíneas.
- Son capaces de colonizar la médula ósea y reconstituir el sistema hematopoyético en el caso de que este se encuentre destruido. Esa habilidad permite que estas células sean usadas en trasplantes de médula ósea.

Cuando las células madres hematopoyéticas se diferencian, dan origen a dos líneas celulares principales, las células mieloides, que eventualmente darán origen a los eritrocitos, granulocitos, monocitos y plaquetas, y las células linfoides, que forman los linfocitos. Dichas células mieloides y linfoides poseen un menor potencial de diferenciación que las células madre hematopoyéticas, y son conocidas como células progenitoras multipotenciales.

Al dividirse, las células progenitoras pueden formar nuevas células progenitoras, para mantener su población, o diferenciarse en células precursoras, llamadas blastos. Es en estas células que se observan por primera vez las características que diferencian cada línea celular sanguínea. Los blastos no tienen la capacidad de producir nuevos blastos y, por lo tanto, de mantener su población, sino que simplemente son células que se volverán maduras hasta convertirse en células sanguíneas.

## Eritropoyesis

El proceso de formación de los eritrocitos, la eritropoyesis, comienza a partir de una célula madre hematopoyética, tal como en la formación de las otras células sanguíneas. Esa célula pluripotencial da origen a una célula de línea mieloide.

De acuerdo a lo mencionado anteriormente, las células mieloides poseen potencial para diferenciarse en eritrocitos, granulocitos, monocitos o plaquetas. El principal estímulo para la formación de eritrocitos es la presencia de una hormona llamada eritropoyetina, secretada por los riñones en respuesta a la reducción de la cantidad de oxígeno en la sangre. Algunos otros factores químicos participan de la estimulación de la diferenciación de las células mieloides en eritrocitos, especialmente la interleucina 3.

Después de iniciar el proceso de transformación en un eritrocito, una célula mieloide pasa por diferentes etapas de maduración. Esta recibe un nombre diferente para cada una de esas etapas: proeritroblasto, eritroblasto basófilo, eritroblasto policromatófilo, eritroblasto ortocromatófilo (normoblasto), reticulocito y finalmente, eritrocito, también denominado glóbulo rojo o hematíe.

Los proeritroblastos son células relativamente grandes, que presentan un citoplasma basófilo y un único núcleo celular que contiene mucha cromatina no condensada, además de un nucléolo visible. Bajo influencia de la eritropoyetina, los proeritroblastos se diferencian en eritroblastos basófilos, cuyo citoplasma es intensamente basófilo, como el propio nombre lo dice. Estas células poseen más polisomas (sitios de síntesis de hemoglobina) y no poseen nucléolos visibles.

Conforme los eritroblastos basófilos se diferencian, el tamaño de las células disminuye, así como el número de polisomas. El resultado son los eritroblastos policromatófilos, cuyo citoplasma posee áreas basófilas (polisomas restantes) y áreas acidófilas (áreas de deposición de hemoglobina).

Durante el proceso de diferenciación, ocurre una nueva reducción del volumen celular, dando origen a los eritroblastos ortocromatófilos, también conocidos

como normoblastos. Esas células no poseen polisomas y por lo tanto son completamente acidófilas. Eventualmente, los normoblastos expulsan su núcleo y las nuevas células anucleadas pasan a ser llamadas reticulocitos. Los reticulocitos llegan a la corriente sanguínea y cuando expulsan sus polirribosomas se les llama eritrocitos.

---

## Granulocitopoyesis

El proceso de maduración de los granulocitos es conocido como granulocitopoyesis, o granulopoyesis. Estas células se caracterizan por la presencia de dos tipos de gránulos que contienen proteínas: los gránulos azurófilos y los gránulos específicos. Los gránulos azurófilos se tiñen con los colorantes básicos de las mezclas habituales (Giemsa, Wright) y contienen enzimas lisosomales, mientras los gránulos específicos contienen diferentes proteínas, conforme el tipo de granulocito (neutrófilos, eosinófilos o basófilos).

Los neutrófilos son células muy importantes en el combate de infecciones bacterianas. Así, sus gránulos específicos son ricos en enzimas proteolíticas, que actúan destruyendo proteínas bacterianas: lisozima, que ataca las paredes celulares, y mieloperoxidasa, que genera tipos de oxígeno tóxico que destruyen las bacterias invasoras.

Los gránulos específicos de los basófilos contienen histamina y otros agentes inflamatorios que promueven una respuesta inflamatoria en los locales de la lesión o infección. Los gránulos específicos de los eosinófilos contienen catepsina y otras proteínas tóxicas que actúan en la destrucción de parásitos.

El mieloblasto es una célula más inmadura que está destinada a convertirse en un granulocito. Posteriormente esta célula pasa por diversas etapas de maduración: promielocito, mielocito, metamielocito, granulocito con núcleo en bastón y finalmente granulocito maduro (neutrófilo, eosinófilo y basófilo).

El mieloblasto contiene un gran núcleo con uno o dos nucléolos y un citoplasma basófilo conteniendo gránulos azurófilos. Al diferenciarse, pierde un poco de citoplasma, convirtiéndose en promielocito, una célula más pequeña y más basófila, con núcleo

esférico o dentado. Los promielocitos ya contienen gránulos específicos (neutrófilos, eosinófilos o basófilos).

Cuando se convierte en un mielocito, el citoplasma pierde su basofilia y adquiere gran cantidad de gránulos específicos. Por eso existen diferentes tipos de mielocitos: los mielocitos neutrófilos, o mielocitos basófilos y los mielocitos eosinófilos. Sus núcleos pueden ser esféricos o reniformes (en forma de riñón).

Los metamielocitos corresponden a la próxima etapa de maduración de los granulocitos y poseen núcleos con una hendidura profunda, indicando el inicio de la lobulación, característica de las células maduras. En la siguiente fase estas células poseen núcleos alargados, por lo cual son también conocidas como granulocitos con núcleos en bastón o bastonetes. Es importante tener en cuenta que la identificación de los basófilos y de los eosinófilos con núcleo en bastón es muy difícil, de esta manera solo los neutrófilos son normalmente caracterizados en esa fase de bastonetes; además de eso, la identificación de los metamielocitos basófilos no es posible en las preparaciones citológicas usuales. En la última etapa de maduración los núcleos de los bastones sufren modificaciones. El núcleo de los neutrófilos está segmentado en 2 o 3 lóbulos. Los eosinófilos poseen un único núcleo reniforme, mientras que los basófilos poseen núcleos bilobulados.

## Trombopoyesis

La trombopoyesis, también conocida como trombocitopoyesis o megacariocitopoyesis, es el proceso de formación de las plaquetas. La célula más inmadura que dará origen a las plaquetas es el megacarioblasto, una célula con núcleo grande de forma oval o reniforme, numerosos nucléolos y citoplasmas intensamente basófilos. Esas células son poliploides y contienen una cantidad mucho mayor de ADN que las demás células somáticas del organismo.

Los megacarioblastos se diferencian en megacariocitos, células grandes, con núcleo lobulado, sin nucléolos. Su citoplasma es menos basófilo que el de sus precursores y contiene numerosos gránulos que darán origen a los cromómeros plaquetarios. Durante

el proceso de diferenciación de los megacarioblastos en megacariocitos ocurre la formación de numerosos gránulos citoplasmáticos en el aparato de Golgi, que contiene sustancias como el factor de crecimiento derivado de las plaquetas, el factor de Von Willebrand y el factor IV de la coagulación sanguínea.

En determinado momento, el citoplasma de los megacariocitos sufre fragmentación, dando origen a las plaquetas, que son justamente los fragmentos citoplasmáticos de los megacariocitos.

---

## Linfopoyesis

Los linfocitos se originan a partir de células de línea linfoide. La primera célula de esa línea es conocida como linfoblasto. Se trata de una célula relativamente grande, redondeada, con citoplasma basófilo. La ausencia de gránulos azurófilos permite diferenciar esa célula de los mieloblastos, ya que los linfoblastos también poseen citoplasma basófilo.

Los linfoblastos se diferencian en prolinfocitos, células de dimensiones menores, con citoplasma basófilo que puede contener algunos gránulos azurófilos. Los prolinfocitos van a diferenciarse en los linfocitos circulantes.

El proceso de maduración de los linfocitos sucede en el timo (linfocitos T) y en la médula ósea (linfocitos B). En los tejidos periféricos los linfocitos B se diferencian en plasmocitos, células productoras de inmunoglobulinas

## 1.3 Eritrocitos

Los glóbulos rojos son un tipo de célula sanguínea que también son llamados eritrocitos o corpúsculo rojo. Tienen forma de esfera hueca y aplanada en ambos extremos, y contienen una sustancia rica en hierro denominada hemoglobina encargada de transportar el oxígeno.

Los eritrocitos se producen en la médula ósea roja, desde allí también son producidas las plaquetas del organismo, estos se fabrican específicamente en la zona esponjosa de los huesos largos, como el fémur, y de los huesos planos, como los del cráneo, las vértebras, las costillas y el esternón.

La formación de los eritrocitos está regulado por la hormona eritropoyetina producida desde las células de los riñones y su función es estimular a la médula ósea roja para que fabrique los glóbulos rojos.

El consumo de alimentos que incluyan estos nutrientes de hierro, vitamina B12, ácido fólico y la vitamina B-6 permite la formación y el aumento de los glóbulos rojos en el organismo.

La función de los eritrocitos es transportar el oxígeno a los diferentes tejidos del organismo y realizar el intercambio por dióxido de carbono, para luego ser dirigido hacia los pulmones donde es eliminado.

El recuento normal de eritrocitos va de la mano con el conteo de la hemoglobina y los hematocritos, estos parámetros permiten obtener el volumen de glóbulos rojos en la sangre.

Los eritrocitos deben ser de 4,5 millones por milímetro cúbico en los hombres y de 4 a 5,5 millones en la mujer. La hemoglobina en los hombres debe ser de 14 a 18 gramos por 100 mililitros de sangre y de 12 a 16 en las mujeres, por último los hematocritos deben oscilar entre el 42% - 54% en el hombre y el 38% - 46% en la mujer.

Si los resultados se encuentran por debajo del rango normal se denomina anemia y puede producirse por deficiencia en vitaminas, hierro o pérdida de sangre. Si por el contrario los valores son mayores de lo normal se denomina eritrocitosis y puede asociarse a una enfermedad como la policitemia vera o una enfermedad cardíaca.

Además de la anemia producto de una disminución de la hemoglobina, también pueden presentarse otras enfermedades como la leucemia que es un tumor maligno de las células de la sangre, originado en la médula ósea y que puede afectar a los tejidos del sistema

inmune (ganglios, hígado, bazo) u otros órganos a los que invade a través del torrente sanguíneo (médula espinal, cerebro, etc.).

Otras enfermedades son los síndromes mielodisplásicos que son producto del mal funcionamiento de la médula, generando menor producción de glóbulos rojos, leucocitos y plaquetas de lo normal. También puede presentarse la policitemia vera que es aquella en la que se produce un número anormalmente alto de glóbulos rojos, entre otras patologías hematológicas.

## 1.4 Leucocitos

Los glóbulos blancos, también llamados leucocitos, son células sanguíneas producidas por la médula ósea. Ellos conforman el sistema inmunológico y permiten combatir las infecciones al defender al organismo de factores externos como, por ejemplo, las bacterias, los virus o, en casos especiales, alergias. Estas células se encuentran en la sangre, el bazo, las amígdalas, los ganglios, las adenoides y en la linfa.

El número de glóbulos blancos presentes en el cuerpo es de 4,000 a 10,000 / mm<sup>3</sup>. Se habla de una hiperleucocitosis, cuando la cantidad de glóbulos blancos es superior a 10,000 / mm<sup>3</sup> y cuando la cantidad de glóbulos blancos es inferior a 4,000 / mm<sup>3</sup>, se trata de una leucopenia.

Existen cinco grandes tipos de glóbulos blancos: basófilos, eosinófilos, linfocitos, monocitos y neutrófilos.

Los neutrófilos representan entre el 60 % y 70 % del total de glóbulos blancos. Este tipo de glóbulos blancos permite combatir las bacterias. Son las primeras células en reaccionar ante una infección bacteriana. Una disminución de la cantidad de neutrófilos se denomina neutropenia, mientras que un aumento se define como neutrofilia.

Los eosinófilos intervienen en las reacciones alérgicas y permiten combatir las infecciones causadas por parásitos. Estas células representan entre el 2 % y 4 % del total de glóbulos

blancos. La eosinofilia consiste en un aumento del número de eosinófilos. Este aumento (cuando sobrepasa el 4 %) puede deberse a una alergia o a una parasitosis.

Los basófilos intervienen durante las reacciones alérgicas y son responsables de liberar los mediadores, como la histamina en el momento que empieza la reacción inflamatoria de una alergia. Estas células representan entre el 0,5 % y 1 % del total de glóbulos blancos. Si la cantidad de polinucleares basófilos sobrepasa el 1 %, se habla de una basofilia. Este aumento se observa en algunos casos de leucemia, patologías hepáticas o enfermedades que afectan a la tiroides.

Los linfocitos son aquellos glóbulos blancos que intervienen durante la reacción inmunitaria. La cantidad de linfocitos presentes en el organismo de un adulto es de 1,000 a 4,000. Además, estas células representan entre el 20 % y 40 % del total de glóbulos blancos.

#### Qué son los linfocitos B

Los linfocitos B son aquellos que producen anticuerpos específicos para un antígeno en particular (los anticuerpos actúan sobre un antígeno, como por ejemplo una bacteria, para destruirlo).

#### Qué son los linfocitos T

El otro tipo de linfocitos son los linfocitos T. Se distinguen de los linfocitos B por la presencia de un receptor, presente en su superficie definida receptor de células T, que toma su nombre de un mismo grupo de estos linfocitos.

#### Linfocitos altos

El aumento del número de linfocitos se denomina linfocitosis. Este aumento se produce en casos de leucemia o diversas enfermedades virales. Por otra parte, una linfopenia es la disminución de la tasa de linfocitos en el cuerpo.

Los monocitos representan entre el 2 % y 6 % del total de glóbulos blancos. La cantidad de monocitos presentes el organismo aumenta durante una monocitosis o durante algunos casos de leucemia



## 1.5 Plaquetas

Las plaquetas son sustancias que pertenecen al torrente sanguíneo y que son necesarias e importantes para que se produzca la coagulación de la sangre cuando hay heridas y hemorragias, y para que se inicie la reparación tisular. Por lo que cuando disminuyen o aumentan aparecen enfermedades y síntomas característicos.

Son sustancias que se sitúan en la sangre, por lo que acompañan a otras células y al plasma sanguíneo en su recorrido por todos los vasos y por las cámaras del corazón. Entonces son una parte que pertenece al sistema cardiovascular.

Las plaquetas son un componente de suma importancia para la cicatrización y reparación de los tejidos cuando ha sido alterada su estructura y funcionalidad, debido a que son los encargados de que estos procesos inicien y se lleven a cabo de la mejor manera posible. Entonces, son elementos que se alteran en enfermedades y lesiones como las hemorragias, las heridas abiertas, en el dengue, anemia, trastornos de coagulación, cáncer y en personas que han experimentado ACV y aterosclerosis.

Cuando se realizan exámenes de sangre enfocados en el análisis de las plaquetas, encontramos que los niveles normales deben mantenerse en un rango de 150.000 a 450.000 por microlitro, por lo que cuando sus valores se encuentran muy por debajo o por el contrario muy elevados se podrán presentar síntomas como el sangrado que no se detiene, dificultad para cicatrizar así como también hematomas, dolor torácico, mareos y color rojizo de la orina.

Entonces, cuando se encuentran los niveles disminuidos es denominado trombocitopenia mientras que si están elevados se conoce como trombocitosis.

La trombocitopenia puede ser producto de múltiples causas, pero entre las más comunes podemos destacar el cáncer de la médula ósea, el dengue, la anemia aplásica, las enfermedades del hígado y el bazo, e incluso por la administración de ciertos medicamentos que terminan causando disminución de los valores en sangre.

Por lo que cuando aparecen síntomas como el sangrado recurrente, hematomas sin causas aparentes y coloración rojiza durante la micción, es necesario que se realicen exámenes de sangre y para que posteriormente el médico pueda establecer un diagnóstico y así mismo un tratamiento enfocado en tratar el factor desencadenante, ya que sabemos que puede producirse por múltiples causas.

## 1.6 Anatomía del corazón

El corazón está situado en el tórax por detrás del esternón y delante del esófago, la aorta y la columna vertebral. A ambos lados de él están los pulmones. El corazón descansa sobre el diafragma, músculo que separa las cavidades torácica y abdominal. Se encuentra dentro de una bolsa denominada pericardio. La bolsa pericárdica tiene dos hojas: una interna sobre la superficie cardíaca y otra externa que está fijada a los grandes vasos que salen del corazón. Entre ambas hojas existe una escasa cantidad de líquido para evitar su roce cuando late. La superficie más externa del pericardio está fijada a las estructuras próximas mediante ligamentos. Así, está unido por éstos al diafragma, la columna vertebral y la pleura de ambos pulmones.

El corazón tiene forma de cono invertido con la punta (ápex) dirigida hacia la izquierda. En la base se encuentran los vasos sanguíneos que llevan la sangre al corazón y también la sacan. Los vasos encargados de llevar la sangre al corazón son las venas cavas superior e inferior y las venas pulmonares. Los vasos que se ocupan de sacarla son la arteria pulmonar y la aorta. Las venas cavas, que recogen la sangre venosa de todo el cuerpo, desembocan en la aurícula derecha, y las venas pulmonares, que llevan la sangre oxigenada desde los pulmones, terminan en la aurícula izquierda. También se observan dos estructuras: una a la derecha de la aorta y otra a la izquierda de la arteria pulmonar; se denominan orejuelas y forman parte de las aurículas.

El corazón tiene una cara anterior, una posterior y dos bordes: derecho e izquierdo. En la superficie cardíaca se halla la grasa por la que avanzan las arterias y las venas que irrigan el corazón, es decir, las arterias coronarias, que llevan sangre al músculo cardíaco, y las venas coronarias, que la sacan. El peso del corazón varía según la edad, el tamaño y el

propio peso de la persona. Así, se considera que el corazón pesa el 0,45% del peso corporal en el hombre, y el 0,40% del peso corporal en la mujer, de tal modo que en un adulto de estatura media el peso del corazón oscila entre 250-350 g en los hombres y entre 200-300 g en las mujeres. Cuando se trata de deportistas profesionales, habitualmente el corazón muestra un aumento fisiológico o natural de su peso. Morfología interna La parte interna del corazón está constituida por cuatro cavidades: dos en el lado derecho y dos en el izquierdo, de ahí que sea común hablar de corazón derecho y corazón izquierdo.

Las cavidades situadas en la parte superior se denominan aurículas, y las dispuestas en la parte inferior, ventrículos. En condiciones normales, las cavidades derechas no se comunican con las izquierdas, pues se hallan libre de la salud cardiovascular 36 divididas por un tabique muscular, denominado tabique interauricular, que separa ambas aurículas; el tabique que distancia ambos ventrículos se llama interventricular. En el tabique interauricular se observa una zona delgada sin músculo, la fosa oval, que está formada por un orificio tapado con una lámina de tejido membranoso, a modo de telón, en el lado de la aurícula izquierda. En el feto no está cerrado y la sangre puede pasar de una aurícula a otra. Normalmente, después del nacimiento el tabique se pega y cierra la comunicación. Corazón derecho El corazón derecho consta de una aurícula en la parte superior y un ventrículo en la inferior. A la aurícula derecha llega la sangre venosa (no oxigenada) de todo el cuerpo a través de las venas cavas, que desembocan en ella. Ambas se encuentran en la pared posterior, próximas al tabique: la superior, en la zona más alta, y la inferior, en la baja.

También desemboca en la aurícula derecha el seno venoso, conducto que recoge la sangre venosa del corazón. En la cara anterior se ubica la orejuela derecha, de forma triangular. La aurícula se comunica con el ventrículo derecho a través de una válvula, la tricúspide. Esta válvula permite el paso de sangre de la aurícula al ventrículo, pero no en sentido contrario. Cuando el corazón se contrae (sístole), la sangre sale del corazón a través de la válvula pulmonar, pasa a la arteria pulmonar y ésta la lleva a los pulmones para que se oxigene. Las válvulas tricúspide y pulmonar están separadas por una cresta muscular. El ventrículo derecho tiene forma triangular y su superficie muestra músculos,

denominados papilares, que sobresalen de ella y sirven de anclaje para la válvula tricúspide. Corazón izquierdo En la parte superior del corazón izquierdo, como sucede en el derecho, se encuentra la aurícula izquierda, en la que desembocan cuatro venas pulmonares, responsables de llevar la sangre oxigenada desde los pulmones hasta el corazón.

Muestra una orejuela larga y estrecha. La aurícula se comunica con el ventrículo a través de una válvula, la mitral, que permite el paso de la sangre desde la primera hasta el segundo, pero no en sentido contrario. Cuando se produce la sístole, la sangre pasa del ventrículo a la arteria aorta a través de la válvula aórtica y es distribuida por todo el organismo. El ventrículo izquierdo es más largo y estrecho que el derecho, de tal forma que la punta del corazón está formada por ese ventrículo. Se observan dos grupos musculares papilares bien definidos: anterior y posterior, que sirven de anclaje a la válvula mitral. Aurículas y ventrículos Las aurículas tienen las paredes finas y están constituidas, de fuera hacia dentro, por el pericardio, la hoja interna o miocardio y una capa muy fina o endocardio. Esta última reviste toda la superficie interna del corazón, incluidas las válvulas, y está formada por una capa de células endoteliales, semejantes a las de los vasos sanguíneos, y fibras de colágeno y elásticas. La estructura de los ventrículos es semejante.

La diferencia estriba en el grosor de la capa muscular. Mientras que el ventrículo derecho tiene un espesor de 3-4 mm, el izquierdo alcanza aproximadamente los 10 mm. Esta diferencia se debe a que, al expulsar la sangre durante la sístole, el ventrículo izquierdo se encuentra con una resistencia mayor: la presión arterial. Las válvulas Las válvulas situadas en los orificios que comunican las aurículas y los ventrículos, llamadas tricúspide y mitral, tienen una morfología diferente de las válvulas que se encuentran entre los ventrículos y las arterias pulmonar y aorta, es decir, las válvulas pulmonar y aórtica. Todas tienen la misma función: se abren y dejan pasar la sangre, para después cerrarse e impedir que la sangre retroceda. Las válvulas tricúspide y mitral constan de un anillo que las sujeta al orificio situado entre la aurícula y el ventrículo. Desde el anillo surgen los velos, de cuyo borde salen unas finas prolongaciones, cuerdas tendinosas, que se insertan en la musculatura del ventrículo. Estas cuerdas sirven para sujetar el tejido valvular, de tal

manera que, cuando se cierran las válvulas, impiden que los velos se prolapsen hacia las aurículas. La válvula tricúspide tiene tres velos de diferentes tamaños, separados por una zona más estrecha denominada comisura. La válvula mitral presenta dos velos, anterior y posterior, y muestra dos comisuras. Las válvulas pulmonar y aórtica poseen una morfología diferente de las anteriores. Constan también de una zona de unión con el orificio situado, en este caso, entre el ventrículo y la arteria pulmonar o la arteria aorta, respectivamente. Estas válvulas se componen asimismo de tres velos situados uno al lado del otro, denominados sigmoideos, y que tienen forma de bolsillo con la apertura en la cavidad de la arteria pulmonar o de la aorta y los fondos 37 Anatomía del corazón hacia el ventrículo.

**Vascularización del corazón** El corazón posee vascularización propia a través de las arterias y venas coronarias. Las arterias coronarias llevan sangre oxigenada al miocardio o músculo cardíaco. Nacen en la aorta. Ligeramente por encima de la inserción de la válvula aórtica se observan dos orificios, uno situado a la derecha y otro a la izquierda. Del orificio de la derecha surge la arteria coronaria derecha y del izquierdo, el tronco izquierdo. La arteria coronaria derecha va por la superficie externa de la cara anterior, en la grasa del surco entre la aurícula y el ventrículo derechos, da la vuelta por el borde derecho y alcanza la pared posterior. En la zona media desciende entre ambos ventrículos hasta alcanzar la punta del corazón. Esta última parte se denomina arteria coronaria descendente posterior e irriga la parte posterior del tabique interventricular y la pared posterior del ventrículo izquierdo. El tronco izquierdo Es de corta extensión y se divide enseguida en dos ramas: la arteria coronaria descendente anterior y la arteria circunfleja. Situación del corazón en el tórax.

En el centro se encuentra el corazón y, a ambos lados, los pulmones; más externamente están las costillas. libro de la salud cardiovascular 38 la arteria coronaria derecha no llega hasta la zona posterior del tabique interventricular, sino que llega hasta allí la arteria coronaria circunfleja, se denomina dominancia izquierda, y se observa en aproximadamente el 10% de las personas. Otra posibilidad es que ambas arterias coronarias, derecha y circunfleja, lleguen hasta la zona media de la pared posterior, situación que aparece aproximadamente en el 15% de las personas. Sistema de

conducción El corazón consta de un sistema productor de impulsos eléctricos, que hace que las células se contraigan y se produzca el ritmo cardíaco. Se compone de los nodos sinusal y auriculoventricular y del haz de His, que se divide en dos ramas: derecha e izquierda. Están constituidos por pequeños acúmulos de células especializadas capaces de iniciar impulsos eléctricos. El nodo sinusal, de unos 3 mm de diámetro, se encuentra en la aurícula derecha en la desembocadura de la vena cava superior. Es el marcapasos dominante, el generador de los impulsos eléctricos que se extienden por la arteria coronaria descendente anterior. Va por la superficie anterior del corazón, en la grasa que se encuentra situada entre ambos ventrículos, hasta llegar a la punta del corazón.

De ella salen ramas para nutrir la pared anterior del ventrículo izquierdo (las arterias diagonales) y la zona anterior del tabique que separa ambos ventrículos.

La arteria coronaria circunfleja

Está situada en la grasa entre la aurícula y el ventrículo izquierdos. De ella salen ramas para nutrir la pared anterior del ventrículo izquierdo, y también una rama importante, la arteria marginal, que va por el borde izquierdo e irriga la pared lateral del ventrículo izquierdo. Esta distribución, llamada dominancia derecha, es la más común, pues se encuentra aproximadamente en el 75% de las personas. Sin embargo, existen variaciones. Cuando la imagen superior muestra la cara anterior del corazón y las estructuras que la conforman, las aurículas con las respectivas orejuelas derecha e izquierda y los dos ventrículos. También se observan las dos grandes arterias: aorta y pulmonar.

Ventrículo izquierdo  
Ventrículo derecho  
Arteria aorta  
CARA POSTERIOR  
Arteria aorta  
Arteria pulmonar  
Ventrículo izquierdo  
Orejuela derecha  
Ventrículo derecho  
Orejuela izquierda  
CARA ANTERIOR

En ambos lados del corazón, derecho e izquierdo abiertos, pueden verse las aurículas y los ventrículos, así como la válvula que une ambas estructuras: en el lado derecho la válvula tricúspide y en el izquierdo la válvula mitral. Al lado derecho corresponde la imagen superior y al izquierdo las dos inferiores. En la imagen inferior derecha, lado izquierdo del corazón, se ve la válvula aórtica, situada entre el ventrículo y la aorta.

## 1.7 Válvulas cardíacas y circulación sanguínea

Las válvulas cardíacas, actualmente llamadas valvas cardíacas, son estructuras muy importantes del sistema cardiovascular, responsables de mantener la correcta dirección del flujo sanguíneo durante el ciclo cardíaco. El corazón es un órgano muscular que al contraerse impulsa la sangre a lo largo del sistema circulatorio. Sin sus valvas, el flujo sanguíneo se dirigiría tanto en dirección anterógrada (normal) como retrógrada (opuesta) entre las cavidades del corazón y los vasos que salen de él. Las valvas cardíacas actúan como puertas que impiden que el flujo ocurra en dirección retrógrada.

El corazón humano presenta cuatro valvas:

- La valva tricúspide (atrioventricular derecha), ubicada entre el atrio y el ventrículo derecho.
- La valva pulmonar, entre el ventrículo derecho y la circulación pulmonar.
- La valva mitral (atrioventricular izquierda), ubicada entre el atrio izquierdo y el ventrículo izquierdo.
- La valva aórtica, ubicada entre el ventrículo izquierdo y la circulación sistémica.

Este artículo estudia detalladamente la anatomía de cada una de las valvas del corazón, su función y algunas correlaciones clínicas.

### Puntos clave sobre las valvas cardíacas

#### Cuestionario de la tabla

Valva tricúspide

También conocida como valva atrioventricular derecha  
 Impide el reflujo (flujo retrógrado o retorno) de sangre del ventrículo derecho para el atrio derecho  
 Tres cúspides: anterior (superior), septal y posterior (inferior)

<p>Valva pulmonar</p>	<p>Asociada a tres músculos papilares: anterior, medial o septal, posterior</p> <p>Impide el reflujo de sangre desde el tronco pulmonar hacia el ventrículo derecho</p> <p>Tres válvulas: anterior, derecha e izquierda</p> <p>No tiene relación con los músculos papilares</p>
<p>Valva mitral</p>	<p>También conocida como valva atrioventricular izquierda o valva bicúspide</p> <p>Impide el reflujo sanguíneo desde el ventrículo izquierdo al atrio izquierdo</p> <p>Dos cúspides: anterior (aórtica, anteromedial o septal) e posterior (ventricular o posterolateral)</p> <p>Asociada a los músculos papilares posterior y anterior</p>
<p>Valva aórtica</p>	<p>Impide el reflujo de sangre desde la circulación sistémica hacia el ventrículo izquierdo</p> <p>Tres válvulas: coronaria derecha (anterior), coronaria izquierda (posterior izquierda) y no coronaria (posterior derecha)</p> <p>No tiene relación con los músculos papilares</p>

Existe aún mucha discrepancia entre diferentes libros de texto y artículos en cuanto a la nomenclatura de las estructuras del corazón en general. Por este motivo, en Kenhub tenemos un cuidado especial en mantenernos siempre actualizados y usar los términos correctos para cada estructura.

Aquí te explicaremos de forma rápida los términos usados actualmente en la anatomía del corazón para entender mejor este artículo:

- Atrio, también conocido como aurícula (tanto derecha como izquierda)
- Valva, es como denominamos al aparato valvar (ej: valva mitral, valva aórtica)



- Cúspide, cada una de las partes que forman las valvas atrioventriculares (tricúspide y mitral)
- Válvula, cada una de las partes que forman las valvas semilunares (pulmonar y aórtica)

#### Ciclo cardíaco

Para entender la función de las valvas cardíacas es necesario conocer el camino que recorre la sangre en el interior del corazón y cuando esta sale de dicho órgano para entrar al resto del sistema cardiovascular.

La sangre llega al corazón desde la circulación sistémica a través de las venas cavas superior e inferior, que desembocan en el atrio derecho (aurícula derecha). Desde aquí es bombeada hacia el ventrículo derecho, el que la envía al tronco pulmonar, es decir hacia la circulación pulmonar. Después de que la sangre es oxigenada en los pulmones, vuelve al atrio izquierdo (aurícula izquierda) del corazón a través de las venas pulmonares. De aquí, pasa al ventrículo izquierdo, que la envía a la aorta, haciendo que entre de nuevo en la circulación sistémica. Después de circular por los diferentes órganos y tejidos del cuerpo, la sangre retorna al corazón por las venas cavas superior e inferior, reiniciando el ciclo.

#### Valvas atrioventriculares vs. valvas semilunares

#### Válvulas cardíacas

De acuerdo a su morfología, existen dos tipos de válvulas (valvas) en el corazón: las valvas atrioventriculares y las valvas semilunares.

El corazón se divide en cuatro cavidades, dos atrios (uno derecho y otro izquierdo) y dos ventrículos (uno derecho y otro izquierdo). Las valvas atrioventriculares están ubicadas entre los atrios y sus respectivos ventrículos. Durante la contracción (sístole) ventricular, estas valvas se cierran, impidiendo que la sangre retorne a los atrios. Enseguida, durante la relajación o diástole ventricular, estas se abren, permitiendo que la sangre fluya de los atrios en dirección a los ventrículos. Las valvas tricúspide y mitral son valvas atrioventriculares.

Por su parte, las valvas semilunares se encuentran entre el corazón y las circulaciones pulmonar y sistémica. Estas estructuras impiden que la sangre retorne a los ventrículos después de salir del corazón en dirección a los pulmones o a los demás órganos del cuerpo. Las valvas pulmonar y aórtica son valvas semilunares.

Ahora que entendemos estos conceptos fundamentales sobre el ciclo cardíaco y la clasificación de las valvas cardíacas, estamos listos para ver los detalles de la anatomía de cada valva.

Aprende más sobre este tema en la siguiente unidad de estudio:



Valva tricúspide

La valva tricúspide, también conocida como valva atrioventricular derecha, se encuentra entre el atrio y ventrículo derechos (aurícula y ventrículo derechos). Está formada por dos componentes principales: un anillo fibroso, que determina el orificio de la valva, a través del cual la sangre puede pasar del atrio para el ventrículo derecho, y tres cúspides (por esto el nombre “tricúspide”), que son proyecciones de tejido que se insertan en el anillo fibroso y cierran su orificio durante la contracción ventricular.

Las cúspides de una valva son denominadas de acuerdo con la posición de las mismas a lo largo del anillo fibroso. La valva atrioventricular derecha presenta las cúspides anterior (superior), que es la más grande de todas, orientada anterior y superiormente, la septal, que es más pequeña, se dirige hacia el septo o tabique interventricular y la posterior (inferior), ubicada más inferior.

Además de los bordes, la valva tricúspide posee un anillo fibroso que forma su orificio. Este tiene un diámetro de aproximadamente 10 a 11 cm.

Las cúspides de la valva tricúspide se insertan en extensiones musculares que se proyectan desde las paredes del ventrículo derecho, denominadas músculos papilares. Esta unión se realiza a través de fibras de colágeno llamadas cuerdas tendinosas.

La valva tricúspide tiene tres músculos papilares asociados, dos de ellos son más voluminosos y uno es más pequeño:

- El músculo papilar anterior, es el más grande de los tres músculos papilares. Se origina a partir de la pared ventricular anterolateral derecha y se une a la parte derecha de la trabécula septomarginal.
- El músculo papilar posterior, se extiende desde la pared posterior del ventrículo derecho y da inserción principalmente a la cúspide posterior de la valva mitral.
- El más pequeño de los tres músculos es el músculo papilar septal o medial. Este se ubica más medialmente y se inserta en el septo interventricular.

La trabécula septomarginal o banda moderadora se extiende entre el septo interventricular y la base del músculo papilar anterior, y sirve de vía de paso para una parte del fascículo atrioventricular, una estructura que conduce los impulsos eléctricos del nodo sinusal (o marcapaso cardíaco) para el resto del ventrículo.

Es importante resaltar que pueden haber varios músculos papilares adicionales menores y menos consistentes.

---

## Valva pulmonar

La valva pulmonar está ubicada en la base del tronco de la arteria pulmonar, e impide el reflujo de sangre de este vaso en dirección al ventrículo derecho. Sus válvulas presentan forma de luna creciente y se insertan en el esqueleto cardíaco, es por este motivo que forma parte de las denominadas valvas semilunares.

Al inicio de la vida fetal, las válvulas de la valva pulmonar son denominadas anterior, posterior y septal. Sin embargo, más adelante en el desarrollo intrauterino se observa una

rotación de dichas valvas, y los nombres de las válvulas en la vida adulta reflejan esta nueva posición. Estas son denominadas anterior, derecha e izquierda.

La valva semilunar no presenta inserciones en cuerdas tendinosas o en músculos papilares.

---

### Valva mitral

La valva mitral, también conocida como valva atrioventricular izquierda o valva bicúspide, se ubica entre el atrio y el ventrículo izquierdo. También presenta un anillo fibroso, en el cual normalmente se insertan dos cúspides (a esto se debe el nombre bicúspide). A pesar de esto, algunos individuos pueden presentar pequeñas cúspides accesorias entre las dos cúspides principales de esa valva, por lo tanto no es totalmente “bicúspide”. Sus cúspides son:

- La cúspide anterior (superior), también denominada aórtica, anteromedial o septal.
- La cúspide posterior, también denominada ventricular, mural o posterolateral.

Otro dato importante que vale la pena mencionar es el origen del nombre mitral. Este se origina de la palabra “mitra”, que es un objeto usado en la cabeza por miembros de la alta jerarquía de la iglesia católica, como papas u obispos y hace referencia a la forma de las cúspides de dicha valva.

La valva mitral, tal como la tricúspide, también se inserta en músculos papilares que se proyectan a partir de la pared lateral del ventrículo izquierdo. Existe un músculo papilar posterior o posteromedial, también conocido como inferoseptal, que se origina de la parte diafragmática de la pared ventricular y un músculo papilar anterior o anterolateral, que se origina de la superficie esternocostal de la pared cardíaca.

---

### Valva aórtica

La valva aórtica es la más grande de las dos valvas semilunares. Está ubicada entre la raíz aórtica y el ventrículo izquierdo e impide el reflujo de sangre de la primera a la segunda estructura. La valva aórtica no presenta un anillo de colágeno como punto de inserción

para sus válvulas, por lo tanto, afirmar que posee un anillo no es una información precisa. En realidad existen tres arcos fibrosos triangulares que sirven de punto de inserción para las válvulas de la valva aórtica.

Las válvulas de la valva aórtica son denominadas de acuerdo al origen de los vasos coronarios que surgen cerca de sus inserciones en la raíz aórtica. Así, tenemos a la válvula coronaria derecha, también denominada anterior, a la coronaria izquierda o posterior izquierda y a la no coronaria o posterior derecha. Esa nomenclatura es compartida como los senos que esas válvulas determinan en la raíz aórtica.

## 1.8 Circulo cardiaco

Es uno de los sistemas del ser humano más fundamentales y gestionado por uno de los órganos vitales: el corazón.

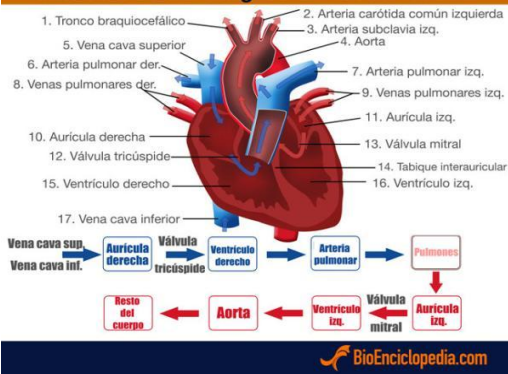
Características del ciclo cardíaco

El corazón funciona como una especie de bomba muscular que, como parte del sistema cardiovascular, continuamente envía y recibe sangre.

Principales características del ciclo cardíaco:

Su lado derecho recibe sangre desoxigenada y el ventrículo derecho es el que bombea la sangre hacia los pulmones, mientras que el lado izquierdo recibe sangre oxigenada desde los pulmones. Por esta razón, el ventrículo izquierdo tiene una pared muscular mucho más gruesa y está sometido a mucha presión.

El ciclo cardíaco es un proceso que consiste en cambios sucesivos de volumen y presión durante la actividad cardíaca.



El miocardio se contrae como respuesta a la actividad eléctrica que se produce dentro del sistema conductor del corazón. Este se define como un conjunto de células facultadas para

transmitir impulsos eléctricos a través del músculo cardíaco, lo que ocasiona que dicho músculo se contraiga.

El ciclo cardíaco es un proceso que consiste en cambios sucesivos de volumen y presión durante la actividad cardíaca.

Un latido es la acción que ejecuta el corazón en dos fases básicas. Cada vez que late, el corazón envía sangre al cuerpo y los pulmones. El ciclo cardíaco consta de las fases de un latido completo hasta el inicio de otro latido.

### Funcionamiento del ciclo cardíaco

A grandes rasgos, el ciclo cardíaco es un proceso de corta duración, pero de etapas o fases específicas. Durante un latido, las 4 cámaras del corazón (ventrículos y aurículas) se contraen y se relajan de forma coordinada. Estos movimientos de contracción y relajación no son más que pulsos musculares que envían la sangre desde las aurículas hasta los ventrículos por medio de válvulas, y después la expulsan del órgano gracias a la arteria aorta y la arteria pulmonar.

El ciclo puede separarse en dos grandes fases: la diástole, que es la fase de relajación; y la sístole o fase de contracción. Sin embargo, para entender mejor el proceso es importante conocer cada hecho que ocurre:

La primera fase de la diástole es la relajación isovolumétrica. Los ventrículos se relajan, la presión de los ventrículos desciende y entonces las válvulas aórtica y pulmonar se cierran. En la diástole, las válvulas se abren debido a la presión y la sangre que se acumuló en las aurículas durante la sístole pasa hasta los ventrículos. La sangre que regresa al corazón se mueve de las aurículas hasta los ventrículos hasta que estos están casi llenos.

Sístole auricular. Las aurículas izquierda y derecha se contraen al mismo tiempo, de modo que el resto de la sangre que sigue en las aurículas pasa a los ventrículos. Al final los ventrículos se hallan llenos, pero solo un 25 por ciento de la sangre ahí se debe a la sístole auricular.

La contracción isovolumétrica es la primera fase de la sístole. Las condiciones son estas: los ventrículos comienzan a contraerse por acción muscular; en consecuencia, aumenta la presión de la sangre que está en su interior. La presión dentro de los ventrículos aumenta.

Expulsión. Debido a la contracción ventricular, la presión de la sangre contenida en los ventrículos supera la presión en las arterias pulmonar y aorta. Acto seguido, las válvulas aórtica y pulmonar se abren y la sangre sale disparada desde los ventrículos.

La sangre procedente del ventrículo derecho sale por las arterias pulmonares con dirección hacia los pulmones, en tanto la sangre del ventrículo izquierdo sale por la aorta, que se divide en otras arterias más pequeñas para conducir la sangre hacia el resto del cuerpo.

En vista de esta sucesión, se entiende que un ciclo cardíaco comprende el tiempo que pasa entre una sístole y la posterior. Toma en cuenta que es un proceso continuo, circular, y que no tiene un inicio o un final propiamente dichos. Durante este ciclo, la presión arterial aumenta y disminuye.

## 1.9 Gasto cardíaco

El volumen de sangre bombeada a partir de un ventrículo cada minuto se conoce como gasto cardíaco. Es el producto de la frecuencia cardíaca y el volumen sistólico:

$$\text{Gasto cardíaco} = \text{frecuencia cardíaca} \times \text{volumen sistólico}$$

En un adulto en reposo el gasto cardíaco es de 4–7 L/minuto, sin embargo, este varía continuamente de acuerdo con las necesidades de oxígeno de los tejidos corporales.

El retorno venoso es el volumen de sangre que regresa al corazón desde los vasos cada minuto y está relacionado con el gasto cardiaco. Para que el sistema circulatorio funcione con eficacia es esencial que el corazón pueda bombear un volumen equivalente al que recibe, por ende, el gasto cardiaco debe ser igual al retorno venoso.

Hasta cierto punto podemos suponer que el aumento de la frecuencia cardiaca induzca un incremento del gasto cardiaco, sin embargo, a medida que aumenta la frecuencia cardiaca disminuye el tiempo de llenado de los ventrículos. El volumen de eyección no incrementa de manera proporcional al incremento de la frecuencia cardiaca.

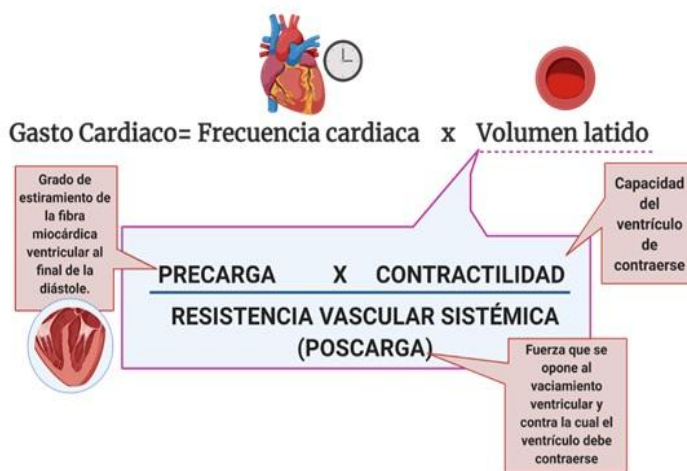


Figura 3. Fórmula para el cálculo de el gasto cardiaco y el volumen latido

### Control nervioso de la frecuencia cardíaca

Los cambios en la frecuencia cardiaca se conocen como efectos cronotrópicos. La estimulación parasimpática mediante el nervio vago enlentece el corazón, mientras que la estimulación simpática aumenta la frecuencia cardiaca.

Las terminaciones del nervio vago liberan acetilcolina que en el nódulo SA se unen a los receptores muscarínicos, lo cual enlentece la frecuencia cardiaca al hacer más negativo el potencial diastólico máximo, disminuyendo la pendiente en la fase 4 y haciendo más positivo el umbral de despolarización.

Los nervios posganglionares simpáticos que inervan el corazón se encargan de secretar noradrenalina, cuyo efecto es aumentar la frecuencia a la que late el corazón, resultado de



una permeabilidad aumentada a los iones sodio y calcio, aumentando la pendiente del potencial marcapasos.

### Regulación del volumen sistólico

El gasto cardiaco es el producto de la frecuencia cardiaca y el volumen sistólico. El volumen sistólico se obtiene de la diferencia de los volúmenes ventriculares máximo y mínimo, volumen telediastólico y telesistólico, respectivamente.

Existen dos tipos de mecanismos mediante los que se regula el volumen sistólico:

- Regulación intrínseca de la fuerza de contracción, determinado por el grado de estiramiento de las fibras miocárdicas al final de la sístole.
- Regulación extrínseca, determinada por la actividad de los nervios autónomos y los niveles circulantes de diversas hormonas.

#### Regulación intrínseca: mecanismo de Frank-Starling

La energía mecánica que se libera al pasar desde un estado en reposo a uno contraído dependerá del grado de superposición de las miofibrillas. Por tanto, la longitud inicial de las fibras miocárdicas es proporcional al volumen telediastólico.

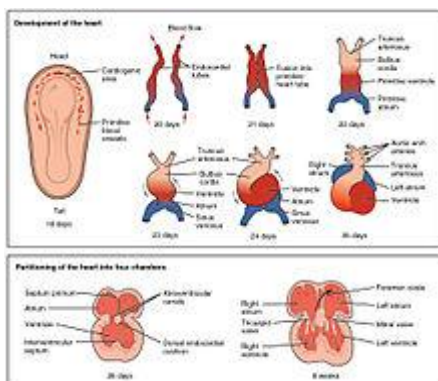
La velocidad de contracción está determinada por dos propiedades especiales intrínsecas del miocito cardiaco: la longitud inicial del sarcómero antes de la contracción (precarga), determinado por el volumen telediastólico, y la fuerza opositora que deben vencer los miocitos al contraerse (poscarga), determinado por la presión arterial.

## 1.10 Desarrollo del corazón

El desarrollo del corazón humano se inicia entre los días 16 a 18 después de la fecundación a partir de la capa del embrión llamada mesodermo.

El sistema vascular aparece en la mitad de la tercera semana, cuando el embrión ya no es capaz de satisfacer sus necesidades nutricionales sólo con la difusión. Las células precursoras de las células cardíacas, que se encuentran en el epiblasto, migran a través de la línea primitiva hasta la hoja visceral o esplácnica del mesodermo lateral, en donde forman un grupo de células con forma semejante a una herradura, denominado campo cardiogénico primario durante los días 16 a 18.

El mesodermo del área cardiogénica da lugar a dos estructuras simétricas que reciben el nombre de cuerdas cardiogénicas, las cuales se ahuecan para originar los 2 tubos endocárdicos. A partir del día 21 del desarrollo embrionario, los 2 tubos endocárdicos se fusionan y forman el tubo cardíaco primitivo.<sup>1</sup>



#### Desarrollo embrionario del corazón.

El corazón es el primer órgano funcionando del embrión.<sup>2</sup>

A partir del día 22 de vida intrauterina el tubo cardíaco primitivo da origen a 5 regiones que siguiendo el orden del flujo de sangre se denominan

seno venoso, aurícula primitiva, ventrículo primitivo, bulbo cardíaco y tronco arterioso. Cada una de estas estructuras primitivas da origen a una porción del corazón adulto, según el siguiente esquema:

- Seno venoso da lugar a una parte de la aurícula derecha y el nodo sinoauricular.
- La aurícula primitiva origina la parte restante de la aurícula derecha y toda la aurícula izquierda.
- El ventrículo primitivo se transforma en el ventrículo izquierdo.
- El bulbo cardíaco da lugar al ventrículo derecho.
- El tronco arterioso origina la arteria aorta ascendente y el tronco de la arteria pulmonar.

A partir del día 28 el canal auriculoventricular común se divide en dos partes que originan el corazón derecho e izquierdo. En el tabique interauricular se forma un agujero de comunicación llamado foramen oval que no se cierra hasta después del nacimiento. El tabique auriculoventricular se forma a partir de la 5ª semana y las válvulas auriculoventriculares y semilunares entre la 5ª y 8 semana.

El corazón se forma a partir de dos primordia de mesénquima cardiogénico, que es inducido por el endodermo faríngeo para formar una red plexiforme de capilares en una zona en forma de herradura cardiogénica. Estos capilares se fusionan entre sí para formar el tubo endocárdico y el mesénquima restante forma los mioblastos que darán origen al miocardio.

Este tubo también tiene forma de herradura; cada rama de la herradura está organizada en regiones que dan origen a los segmentos del corazón que en sentido caudocraneal son: seno venoso, atrio, ventrículo primitivo (futuro ventrículo izquierdo), bulbus cordis (porción trabeculada del ventrículo derecho), cono o infundíbulo (vías de salida) y tronco (aorta ascendente y tronco de la arteria pulmonar).

Durante la tubulación del embrión los dos tubos cardíacos se acercan a la línea media donde se fusionan y forman el corazón tubular primitivo recto, éste se tuerce a la derecha para formar el asa cardíaca bulboventricular ubicada en la cavidad pericárdica. La torsión derecha del asa posiciona al ventrículo derecho hacia el lado donde se ubica el atrio derecho y coloca al ventrículo izquierdo hacia el atrio izquierdo.

Al crecer caudalmente el asa, los atrios se ubican por encima de los ventrículos, de esta manera las cámaras cardíacas se acomodan espacialmente para facilitar la conexión atrioventricular concordante, la cual se establece como consecuencia de la dilatación del canal atrioventricular el cual lo hace de izquierda a derecha permitiendo la conexión entre los atrios y sus respectivos ventrículos.

El cuerno derecho del seno venoso se incorpora al atrio derecho, donde forma su porción sinusal y el cuerno izquierdo se transforma en el seno venoso coronario que se abre al atrio derecho. A partir de esta etapa se inician los procesos de tabicación, los

atrios se separan por la formación del septum primum y del secundum. El canal atrioventricular se divide en dos por la formación de las almohadillas endocárdicas que al fusionarse forman el tabique atrioventricular, quedando separados los canales atrioventriculares derecho e izquierdo. Los ventrículos se separan por la formación del tabique ventricular primitivo y el tabique conal.

El ventrículo derecho se continúa con el cono y éste con el tronco formando un segmento continuo. En el tronco-cono que se tabica por la formación de dos crestas tronco-conales de trayecto espiral con un giro de 180°, que se entrecruzan en el espacio, la dorsal deriva de las crestas neurales y la ventral del mesénquima cardíaco.

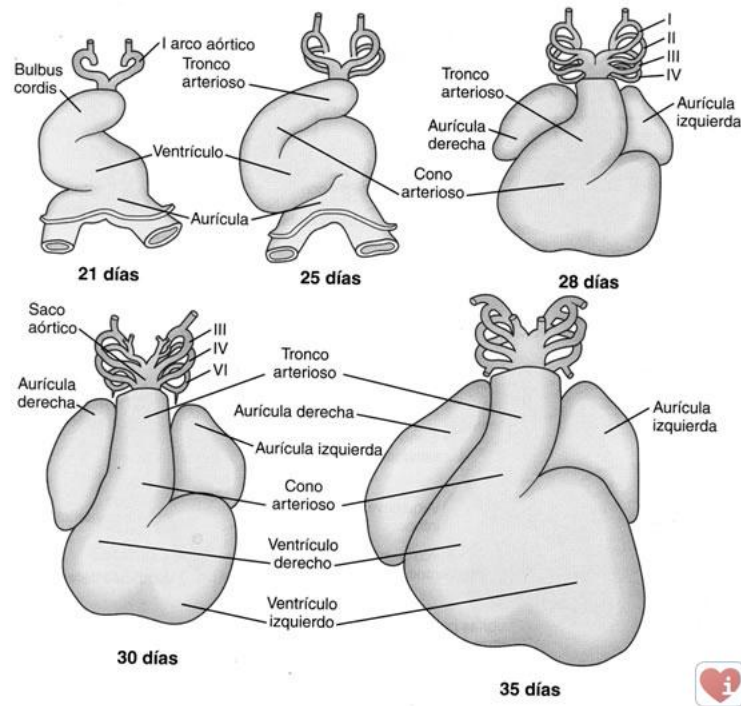
Las crestas se fusionan y forman el tabique aórtico pulmonar que separa a las grandes arterias que emergen del ventrículo derecho. La etapa final de la tabicación ocurre cuando la aorta es transferida al ventrículo izquierdo por un proceso de migración del tronco-cono de derecha a izquierda; esto ocurre entre finales de la sexta semana y principios de la séptima, período en que se cierra la comunicación interventricular en el área perimembranosa.

La válvula mitral es de origen mixto. La porción central de la valva medial deriva del doblez izquierdo del tabique atrioventricular, mientras que la valva parietal deriva de un faldón de tejido que se separa de las paredes del canal atrioventricular izquierdo y del ventrículo izquierdo; la válvula tricúspide deriva de tres faldones de tejido que se desprenden de las paredes del ventrículo derecho, cada faldón se diferencia en valvas, cuerdas tendinosas y músculos papilares. Las válvulas arteriales derivan de pequeñas concentraciones de mesénquima como cojinetes, tres para cada arteria que se ahuecan para formar los senos y son de origen troncal.

Las células del pericardio parietal migran sobre la superficie externa del tubo cardíaco y constituyen el pericardio visceral, el cual posee varias potencialidades del desarrollo: da origen al tejido graso del corazón, tiene capacidad de vasculogénesis y angiogénesis, y origina los troncos de las arterias coronarias y sus ramas principales. Y finalmente dan origen al pericardio visceral definitivo.

El conocimiento de la embriología es básico para comprender la estructura mal formada de los corazones con cardiopatía congénita. Y además facilita el entendimiento de los

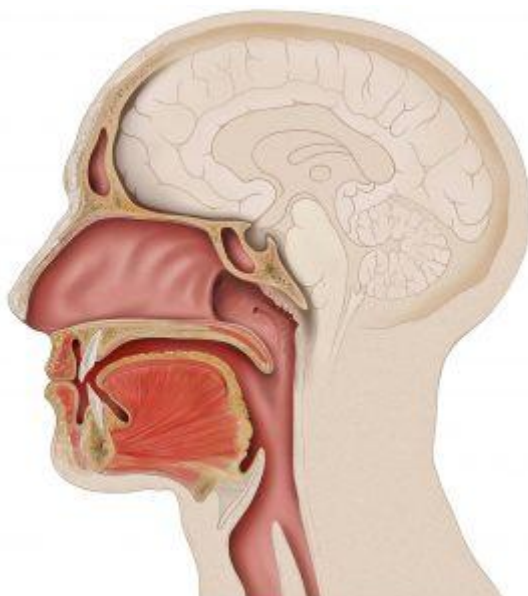
mecanismos patogenéticos que alteran el desarrollo y producen éstos defectos congénitos. A su vez el conocimiento morfológico de las cardiopatías congénitas es necesario para interpretar correctamente las imágenes diagnósticas por los métodos de resonancia magnética y tomografía cardiaca.



## UNIDAD II Aparato respiratorio

### 2.1 Aparato respiratorio superior

Tracto respiratorio superior



Nariz y fosas nasales

Senos paranasales: frontales, etmoidales, esfenoideales y maxilares

Boca

Faringe

- Laringe. Interior de la laringe
  - Interior de la laringe
- Tráquea

#### Nariz y fosas nasales

La nariz es la parte superior del sistema respiratorio y varía en tamaño y forma de una persona a otra. Se proyecta hacia la parte delantera de la cara, a la que está unida su raíz, por debajo de la frente, y su parte posterior se extiende desde la raíz hasta el ápice o punta.

La parte superior de la nariz es ósea, denominada puente nasal, y está formada por los huesos de la nariz, parte del maxilar superior y la parte nasal del hueso frontal.

La parte inferior de la nariz es cartilaginosa y está compuesta por cartílagos hialinos: 5 principales y otros más pequeños.

En el interior de la nariz se encuentra el tabique nasal, que es en parte óseo y en parte cartilaginosa y divide la cavidad nasal en dos partes llamadas fosas nasales. La parte ósea del tabique está formada por parte del hueso etmoides y el vómer y se encuentra en el plano medio de las fosas nasales hasta el 7º año de vida. Después, suele estar hinchado en un lado, más a menudo en el lado derecho. La parte cartilaginosa está formada por cartílago hialino y se denomina cartílago septal.

Las fosas nasales se abren hacia el exterior a través de dos aberturas denominadas orificios o fosas nasales, delimitadas exteriormente por las alas de la nariz, y se comunican con la nasofaringe a través de dos orificios posteriores o coanas. Cada fosa nasal tiene un techo, una pared media, una pared lateral y un suelo.

El techo es curvo y estrecho y está formado por 3 huesos: frontal, etmoidal y esfenoidal.

El suelo es más ancho que el techo y está formado por parte de los huesos maxilar y palatino.

La pared interna está formada por el tabique óseo y es lisa.

La pared externa es rugosa debido a la presencia de 3 elevaciones óseas longitudinales: los cornetes nasales superior, medio e inferior que se proyectan en cada fosa nasal y se curvan hacia abajo para formar canales de flujo de aire llamados meatos. Por debajo de los cornetes superiores se encuentra el meato superior en el que se abren los senos etmoidales. Por debajo de los cornetes medios se encuentra el meato medio en el que se abren los senos maxilares y frontales. Por debajo de los cornetes inferiores se encuentra el meato inferior, donde termina el canal lagrimal nasal.

Las fosas nasales están revestidas en su parte más externa por una piel que contiene un número de pelos cortos y gruesos o vibrisas y en la parte restante por una membrana mucosa con epitelio columnar ciliado pseudoestratificado. Las vibrisas retienen las partículas más grandes suspendidas en el aire inspirado antes de que lleguen a la mucosa nasal, mientras que las partículas restantes son retenidas por una fina capa de moco secretada por las glándulas mucosas del epitelio, que luego es empujada por los cilios hacia la faringe para ser tragada e inactivada en el estómago. Además, el aire inspirado que pasa por la mucosa nasal se humedece y calienta antes de continuar hacia las vías respiratorias.

El tercio superior de la mucosa nasal, situado en el techo y la zona superior de las paredes internas y externas de las fosas nasales, es la mucosa olfativa, ya que contiene los receptores sensoriales olfativos.

Senos paranasales: frontales, etmoidales, esfenoidales y maxilares

Los senos paranasales son cavidades llenas de aire, que varían en tamaño y forma de una persona a otra, y que se originan por la introducción de la membrana mucosa de la cavidad nasal en los huesos adyacentes del cráneo, por lo que están revestidos de mucosa nasal, aunque más fina y con menos vasos sanguíneos que los que revisten las fosas nasales. Los huesos con cavidades aéreas son el frontal, el etmoides, el esfenoides y el maxilar. En el recién nacido, la mayoría de las masas son rudimentarias o están ausentes, y durante la infancia y la adolescencia crecen e invaden los huesos adyacentes. El crecimiento de los senos es importante porque cambia el tamaño y la forma de la cara y

da resonancia a la voz. La mucosidad secretada por las glándulas mucosas que recubren los senos paranasales entra en las fosas nasales a través del meato.

**Senos frontales.** Se localizan entre las placas interna y externa del hueso frontal, detrás de los arcos de la frente, y pueden verse a partir de los 7 años en las radiografías. Aunque es posible encontrar muchos senos frontales, lo habitual es encontrar uno derecho y otro izquierdo, que rara vez tienen el mismo tamaño en la misma persona porque el tabique que los separa no suele estar en el plano medio. Los senos frontales varían en tamaño desde unos 5 mm hasta grandes espacios que se extienden lateralmente. Cada seno frontal se comunica con la fosa nasal correspondiente a través del meato medio.

**Senos etmoidales.** El número de cavidades aéreas en el hueso etmoides varía de 3 a 18 y no suelen ser visibles radiológicamente hasta los 2 años de edad. Se abren en las fosas nasales a través del meato superior.

**Senos esfenoides.** Suelen ser dos, están situadas en el hueso esfenoides, detrás de la parte superior de las fosas nasales, están separadas por un tabique óseo que no suele estar en el plano medio y están conectadas con estructuras anatómicas importantes como los nervios ópticos, el quiasma óptico, la hipófisis, las arterias carótidas internas y los senos cavernosos. A diferencia de los otros senos, éstos se abren en la cavidad nasal por encima de los cornetes superiores.

**Senos maxilares.** Son los senos más grandes y su techo es el suelo de la órbita. Al nacer son muy pequeños, pero luego crecen lentamente hasta la erupción de los dientes permanentes. Se vacían en la fosa nasal correspondiente por el meato medio a través de una abertura en la parte superior interna del seno, por lo que es imposible drenarlos cuando la cabeza está erguida, de ahí la necesidad de realizar maniobras especiales.

## Boca

La boca es la primera parte del sistema digestivo, aunque también sirve para respirar. Está revestida por una membrana mucosa, la mucosa bucal, con epitelio escamoso estratificado no queratinizado y limitada por las mejillas y los labios. El espacio en forma de herradura



entre los dientes y los labios se llama vestíbulo y el espacio detrás de los dientes es la cavidad oral propiamente dicha. El techo de la cavidad bucal está formado por el paladar, que consta de dos partes: una parte ósea llamada paladar duro, formada por parte de los huesos maxilares y palatinos, y otra, formada por músculos emparejados recubiertos de una membrana mucosa, llamada paladar blando o mola palatina, que se inserta por delante del paladar duro y por detrás es libre y tiene un saliente cónico en la línea media, la úvula.

A cada lado del paladar blando hay dos músculos cubiertos por pliegues verticales de moco que constituyen los dos pilares anterior y posterior del paladar y forman el istmo del paladar o la puerta de comunicación de la cavidad oral con la parte oral de la faringe u orofaringe. La parte anterior de la cavidad bucal se comunica con el exterior a través de la apertura de la boca.

## Faringe

La faringe es un tubo que se extiende hasta la boca y forma el extremo superior común de los tubos respiratorio y digestivo. En su parte superior terminan los orificios posteriores de las fosas nasales o coanas, en su parte media termina el istmo de las fauces o puerta de comunicación con la cavidad oral, y en su parte inferior se continúa con el esófago, para conducir los alimentos al esófago y el aire a la laringe y los pulmones. Para una mejor descripción, se divide en 3 partes: la nasofaringe, situada detrás de la nariz y por encima del paladar blando, la orofaringe, situada detrás de la boca, y la laringofaringe, situada detrás de la laringe. Como el paso de alimentos y aire es común a la faringe, los alimentos pueden pasar a la laringe, provocando tos y ahogo, y el aire puede entrar en el tubo digestivo, acumulando gases en el estómago y provocando eructos.

Nasofaringe. Se considera la parte nasal de la faringe porque es la prolongación posterior de las fosas nasales, está revestida de una mucosa nasal y tiene una función respiratoria. Existen varias colecciones de tejido linfóide llamadas amígdalas, así como, en su techo y pared posterior, las amígdalas faríngeas (popularmente llamadas vegetaciones o adenoides). En su pared exterior, la trompa de Eustaquio forma la comunicación entre el oído medio y la nasofaringe, y detrás de cada una de las salidas se encuentran las dos amígdalas tubulares. La infección de una adenoide puede extenderse a una amígdala

tubular por proximidad, lo que provoca el cierre de la trompa correspondiente y la infección de la cavidad timpánica, lo que da lugar a una otitis media y al riesgo de pérdida de audición temporal o permanente.

**Orofaringe.** Es la parte oral de la faringe y tiene una función digestiva ya que es la prolongación de la boca a través del istmo de las mandíbulas y está revestida por una mucosa similar a la mucosa oral. La orofaringe está limitada en su parte superior por el paladar blando, en su parte inferior por la base de la lengua, donde se encuentra un conjunto de tejido linfoide llamado amígdala lingual, y en sus lados por los pilares anterior y posterior del paladar, entre los cuales, a cada lado, se encuentra otro conjunto de tejido linfoide que constituye las amígdalas palatinas (que, cuando están infectadas, se denominan comúnmente anginas), cuya parte visible no es una guía exacta de su verdadero tamaño, ya que una gran proporción de ellas puede estar oculta detrás de la lengua.

Las amígdalas palatinas, linguales y faríngeas forman una banda circular de tejido linfoide situada en el istmo del esófago, conocida como anillo de amígdalas o anillo de Waldeyer, que tiene la misión fundamental de evitar la propagación de las infecciones desde las cavidades nasal y oral hacia el tracto respiratorio y gastrointestinal.

**Laringofaringe** Es la parte laríngea de la faringe, ya que se encuentra detrás de la laringe. Está revestido por una membrana mucosa con epitelio estratificado plano no queratinizado y se extiende hasta el esófago. Posteriormente, se une a los cuerpos de la 4<sup>a</sup>-6<sup>a</sup> vértebra cervical.

**Laringe.** Interior de la laringe

Es un órgano especializado que se encarga de la fonación o producción de sonidos con la ayuda de las cuerdas vocales, situadas en su interior. Se encuentra entre la laringofaringe y la tráquea y es una parte esencial de las vías respiratorias, ya que actúa como una válvula que impide que los alimentos ingeridos y los cuerpos extraños entren en las vías respiratorias. Está revestido por una membrana mucosa de epitelio escamoso estratificado no queratinizado y su esqueleto está formado por 9 cartílagos conectados

por varios ligamentos. Tres cartílagos son impares: tiroides, cricoides y epiglotis y tres cartílagos son pares: aritenoides, corniculata y cuneiforme.

**Cartílago tiroides** Es el mayor de los cartílagos laríngeos y está formado por 2 láminas cuadrilaterales de cartílago hialino que se fusionan anteriormente en la línea media, formando la prominencia laríngea o manzana de Adán, que es más pronunciada en los hombres porque el ángulo de unión de las láminas es mayor que en las mujeres. En su extremo superior, se une al hueso hioides. El borde posterior de cada hoja se proyecta hacia arriba como cuerno superior y hacia abajo como cuerno inferior; los cuernos inferiores se articulan con el cartílago cricoides.

**Cartílago cricoides.** Es el más bajo de los cartílagos laríngeos y tiene forma de anillo con la junta hacia atrás. Está formado por cartílago hialino y es más pequeño que el cartílago tiroides, pero más grueso y fuerte. Su borde superior se articula con el cartílago tiroides y su borde inferior con el primer anillo de la tráquea.

**Cartílago de la epiglotis.** Tiene forma de raqueta, está formada por cartílago elástico y se encuentra detrás de la raíz de la lengua y del hueso hioides y delante del orificio de entrada de la laringe. Su borde superior es libre y forma el borde superior del orificio laríngeo y su borde inferior está unido al cartílago tiroides.

**Los cartílagos aritenoides.** Son dos, formados por cartílago hialino y articulados con el cartílago cricoides. En cada uno de ellos se inserta un ligamento que forma parte de la cuerda vocal.

**Cartílagos corniculados y en forma de cuña.** También son cartílagos emparejados y están hechos de cartílago elástico. Los cartílagos corniculados están unidos a los ápices de los aritenoides y son como una prolongación de éstos, y los cartílagos cuneiformes se encuentran en los pliegues de la unión de los aritenoides y la epiglotis.

Estos cartílagos se juntan cuando la entrada laríngea se cierra durante la deglución.

## Interior de la laringe

La cavidad o interior de la laringe se extiende desde el orificio de entrada de la laringe hasta el borde inferior del cartílago cricoides, donde se prolonga en la tráquea, y está dividida en 3 partes por dos pliegues superiores (o cuerdas vocales vestibulares o falsas) y dos pliegues inferiores (o cuerdas vocales verdaderas) que sobresalen en el interior de la laringe a cada lado.

La parte de la cavidad laríngea situada por encima de los pliegues superiores se denomina vestíbulo laríngeo, la parte situada entre los pliegues superiores e inferiores se denomina ventrículo laríngeo y la parte situada por debajo de los pliegues inferiores se denomina cavidad infraglótica.

La mucosa laríngea está revestida por un epitelio escamoso estratificado que no está queratinizado hasta la cavidad infraglótica de donde parte un epitelio columnar ciliado pseudoestratificado que ya está en continuidad con el de la mucosa traqueal.

Las cuerdas vocales superiores o vestibulares o falsas están separadas entre sí por la fisura vestibular y las cuerdas vocales inferiores o verdaderas están separadas entre sí por la fisura glótica.

La glotis incluye las cuerdas vocales propiamente dichas y la hendidura glótica, por lo que es la parte de la cavidad laríngea más directamente relacionada con la emisión de la voz.

Las falsas cuerdas vocales están formadas por 2 gruesos pliegues de membrana mucosa que rodean los ligamentos y se extienden entre los cartílagos tiroideos y aritenoides. No intervienen en la producción de la voz, pero forman parte del mecanismo de protección por el que la laringe se cierra durante la deglución para evitar que los alimentos u otros objetos extraños entren en las vías respiratorias.

Las verdaderas cuerdas vocales tienen forma de cuña, con un ápice que se proyecta en la cavidad laríngea y una base que se apoya en el cartílago tiroideo. Cada cuerda vocal verdadera está compuesta por un ligamento, una membrana elástica y fibras musculares

estriadas. El conjunto está revestido por una membrana mucosa con epitelio escamoso estratificado no queratinizado.

La forma de la grieta glótica varía según la posición de las cuerdas vocales.

Durante la respiración tranquila, la hendidura glótica es estrecha y en forma de cuña, pero se ensancha durante la inhalación profunda. Al hablar, las cuerdas vocales están muy juntas, por lo que la hendidura glótica aparece como una línea. Los cambios en el tono de la voz se deben a las variaciones en la tensión y la longitud de las cuerdas vocales, la anchura de la fisura glótica y la intensidad del esfuerzo respiratorio, de modo que, por ejemplo, los tonos más bajos de las voces de los hombres se deben a la mayor longitud de sus cuerdas vocales.

## Tráquea

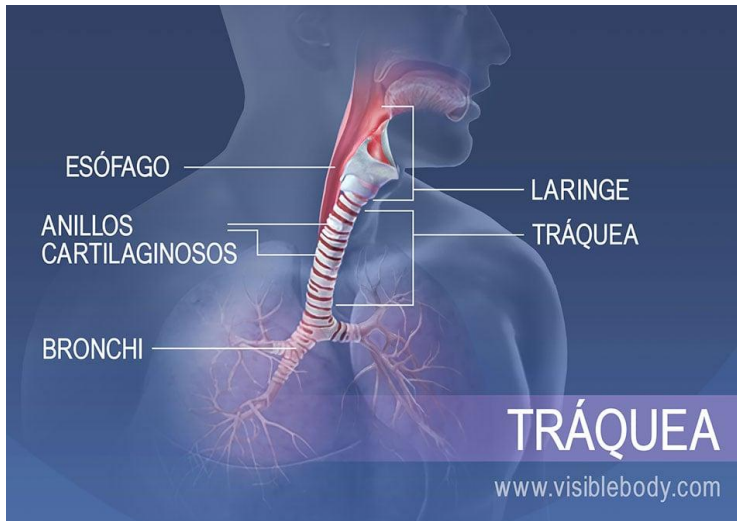
Es un gran tubo que se extiende hacia la laringe y está revestido por una membrana mucosa de epitelio columnar pseudoestratificado. El lumen o cavidad de la trompa se mantiene abierto por una serie de cartílagos hialinos en forma de C (16-20), con el extremo abierto hacia atrás. Los extremos abiertos de los anillos cartilagosos están estabilizados por fibras musculares lisas y tejido conectivo elástico que forman una superficie posterior plana en contacto directo con el esófago, por delante del cual desciende, permitiendo acomodar en la tráquea las dilataciones esofágicas producidas durante la deglución. Termina a nivel del ángulo esternal y de la apófisis espinosa de la cuarta vértebra torácica, dividiéndose en bronquios principales derecho e izquierdo. El arco aórtico es inicialmente anterior a la tráquea, luego se desplaza hacia su lado izquierdo.

## 2.2 Aparato respiratorio inferior

El sistema respiratorio inferior, o tracto respiratorio inferior, consiste en la tráquea, los bronquios y bronquiolos, y los alvéolos, que forman los pulmones. Estas estructuras hacen

ingresar aire del sistema respiratorio superior, absorben el oxígeno y, en el intercambio, liberan dióxido de carbono. Otras estructuras, es decir la caja torácica (o parrilla costal) y el diafragma, protegen y brindan soporte a estas funciones.

### I. La tráquea es la vía respiratoria principal que conduce a los pulmones



La tráquea es un tubo de menos de 2,5 cm de diámetro, cubierto por anillos cartilagosos. Se extiende desde la parte inferior de la laringe y desciende por detrás del esternón, hasta que se ramifica en tubos más

pequeños, los bronquios. Durante la inhalación, el aire filtrado y calentado por el sistema respiratorio superior pasa de la faringe y la laringe hacia la tráquea, luego desciende a los bronquios e ingresa a los pulmones. El aire desoxigenado de los pulmones asciende por la tráquea durante la exhalación. Los anillos cartilagosos brindan soporte al tubo de la tráquea e impiden que se sobreexpanda o se colapse, como cuando aspira demasiado fuerte por una pajita. Tienen forma de C, y están interrumpidos en la parte posterior. Esto permite que la tráquea se doble cuando el esófago presiona contra ella cuando se degluten los alimentos.

### 2. Los bronquios son conductos que permiten el ingreso y la salida de aire de los pulmones

Los tubos de los bronquios principales se ramifican a partir de la parte inferior de la tráquea. Estas ramas se subdividen nuevamente en bronquios secundarios y terciarios y luego en bronquiolos. Estas vías respiratorias progresivamente más pequeñas transportan aire con alto contenido de oxígeno desde la tráquea a los pulmones. Durante la exhalación, el aire desoxigenado (ahora con alto contenido de dióxido de carbono) sale de los pulmones siguiendo la ruta inversa. Cuando hacemos ejercicio, la relajación del

músculo liso en los bronquiolos los hace dilatar. La broncodilatación permite una mayor ventilación. Las reacciones alérgicas y la histamina provocan el efecto opuesto, la broncoconstricción.

### 3. Los pulmones son órganos esenciales del sistema respiratorio

Los pulmones son los encargados del intercambio gaseoso entre el aire que respiramos y nuestro cuerpo. Están protegidos dentro de la caja torácica. El pulmón izquierdo posee dos lóbulos y tiene un volumen ligeramente menor que el derecho. Se curva hacia adentro a nivel de la incisura cardíaca para alojar el corazón. El pulmón derecho cuenta con tres lóbulos. Es ligeramente más corto, porque el diafragma, ubicado debajo del mismo, se sitúa más alto para alojar el hígado. Durante la inhalación, el aire fluye hacia el interior de los pulmones a través de los bronquios y bronquiolos. El oxígeno del aire es absorbido al torrente sanguíneo: pasa a través de millones de sacos microscópicos, los alvéolos, hacia los capilares que los rodean. El dióxido de carbono de desecho difunde en sentido opuesto, desde los capilares hacia los alvéolos. Los pulmones eliminan el aire desoxigenado durante la exhalación.

### 4. La respiración externa tiene lugar en los alvéolos

Los alvéolos son sacos microscópicos se llenan de aire proveniente de los bronquiolos. Existen cientos de millones de alvéolos dentro de cada pulmón. Son los extremos terminales del tracto respiratorio y los sitios de la respiración externa donde tiene lugar el intercambio de gases entre el aire y el torrente sanguíneo. Durante la inhalación, los alvéolos se llenan de aire proveniente de los bronquiolos.

El oxígeno difunde a través de los alvéolos hacia las redes de capilares pulmonares que los rodean, y es bombeado con el torrente sanguíneo. El dióxido de carbono de la sangre desoxigenada difunde de los capilares a los alvéolos y es eliminado mediante la exhalación.

### 5. El diafragma es el músculo de la respiración

Los pulmones se asientan encima del diafragma, un músculo que forma el piso de la cavidad torácica. La acción del diafragma es clave en el proceso físico de la respiración. Durante la inhalación, el diafragma se contrae y se desplaza hacia abajo, en dirección a la cavidad abdominal. Esto permite que aumente el volumen de la cavidad torácica y los pulmones. También explica por qué el abdomen se distiende cuando inspira profundo. Durante la exhalación normal, el diafragma se relaja (junto con los músculos intercostales externos). La cavidad torácica y los pulmones disminuyen y el aire es exhalado.

## 2.3 Ventilación pulmonar

### Ventilación pulmonar

La ventilación pulmonar corresponde a la entrada y salida de aire del organismo; se produce por los movimientos respiratorios que ocurren durante la inspiración y la espiración.

#### **Inspiración**

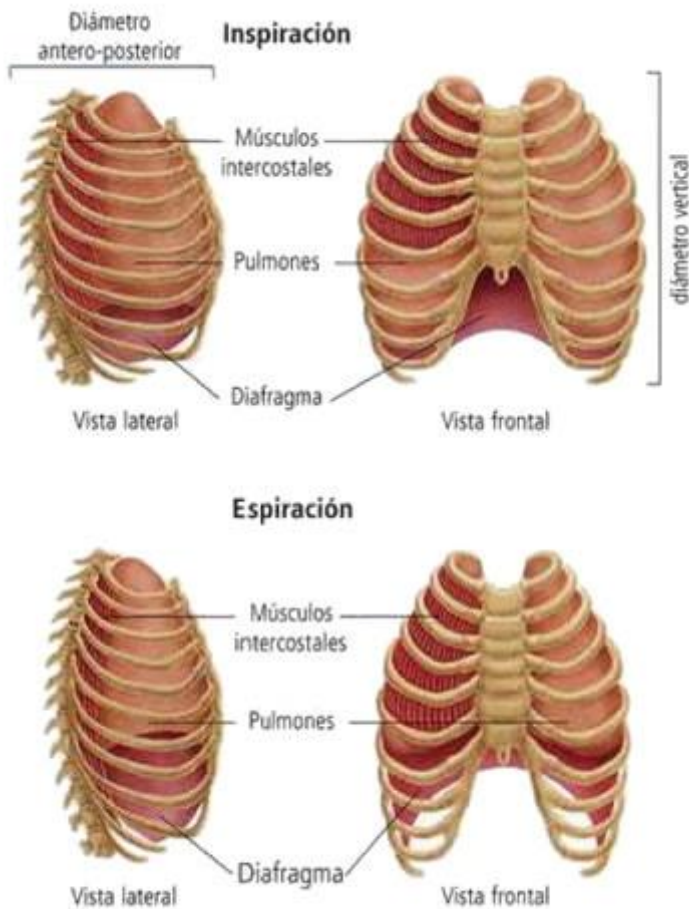
La inspiración es la entrada de aire a los pulmones. Durante la inspiración los músculos respiratorios se contraen: el diafragma se desplaza hacia abajo y los músculos intercostales elevan las costillas. Ambos movimientos aumentan la capacidad de la caja torácica y disminuyen la presión del aire al interior de los pulmones. Como la presión intrapulmonar se vuelve menor que la presión del aire atmosférico, se produce el ingreso de aire a los pulmones.

#### **Espiración**

La espiración es la expulsión del aire desde los pulmones hacia el ambiente y comienza cuando los músculos intercostales y el diafragma se relajan, regresando a su posición de reposo. Como resultado de la relajación de los músculos respiratorios, las costillas bajan, el diafragma sube y la capacidad de la caja torácica disminuye. Esta disminución de volumen del tórax provoca un aumento de la presión del aire dentro de los pulmones, la



cual se hace mayor que la presión atmosférica y, por consiguiente, el aire sale de los pulmones.



La inspiración es la fase activa de la respiración, debido a que la contracción de los músculos respiratorios es estimulada por la acción del centro nervioso respiratorio, mientras que la espiración corresponde a la fase pasiva de la respiración, debido a que ocurre por la relajación de los músculos respiratorios.

### **Volúmenes Pulmonares**

Se describen cuatro volúmenes que cuando se suman, son iguales al volumen máximo al que se pueden expandir los pulmones:

1.- **Volumen corriente o volumen de ventilación pulmonar:** es la cantidad de aire que ingresa a los pulmones con cada inspiración o que sale en cada espiración en reposo. Es de aproximadamente 500 ml en el varón adulto.

2.- **Volumen de reserva inspiratoria:** se registra cuando se realiza una inspiración forzada, corresponde al aire inspirado adicional al volumen corriente (aproximadamente 3,000 ml)

3.- **Volumen de reserva espiratoria:** se registra cuando se realiza una espiración forzada, corresponde al aire espirado adicional al volumen corriente (aproximadamente 1,100 ml).

4.- **Volumen residual:** es el volumen de aire que queda en los pulmones después de una espiración forzada; es en promedio de 1,200 ml.

La cantidad de aire inspirado por minuto o ventilación pulmonar normal es de 6 l (500 ml por respiración, por 12 respiraciones por minuto).

### Capacidades pulmonares

En el estudio del paciente con alteraciones pulmonares, a veces es deseable considerar la combinación dos o más de los volúmenes pulmonares. Estas combinaciones se denominan capacidades pulmonares, las cuales se describen a continuación:

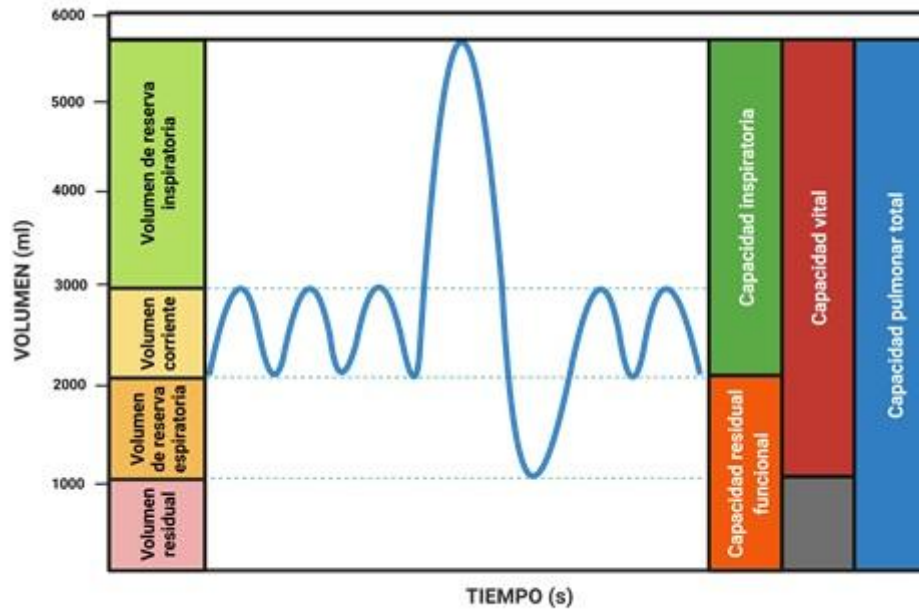
1.- **Capacidad inspiratoria:** Es igual al *volumen corriente* más el *volumen de reserva inspiratoria*. Representa la cantidad de aire que una persona puede inspirar, comenzando en el nivel espiratorio normal y distendiendo los pulmones hasta la máxima capacidad, su valor aproximado es de 3600 ml.

2.- **Capacidad residual funcional:** Es el *volumen de reserva espiratoria* más el *volumen residual*. Representa el aire que queda en los pulmones al final de una espiración normal. La capacidad residual funcional corresponde al volumen pulmonar en el que la tendencia de retracción de los pulmones y la tendencia opuesta de la pared torácica a expandirse son iguales, es decir están en equilibrio, y corresponde a la posición de reposo del aparato respiratorio (aproximadamente 2,300 ml).

3.- **Capacidad vital:** Es el máximo volumen de aire espirado tras un esfuerzo inspiratorio máximo. Se obtiene sumando el *volumen de reserva inspiratorio* más el *volumen corriente*, más el *volumen de reserva espiratoria* (aproximadamente 4,600 ml).

En clínica el valor de la capacidad vital es importante debido a que se utiliza como un índice de la *función pulmonar*.

4.- **Capacidad pulmonar total:** Es el volumen máximo que puede ingresar a los pulmones tras un esfuerzo inspiratorio máximo (aproximadamente 5,800 ml). Se obtiene sumando la *capacidad vital* más el *volumen residual*.



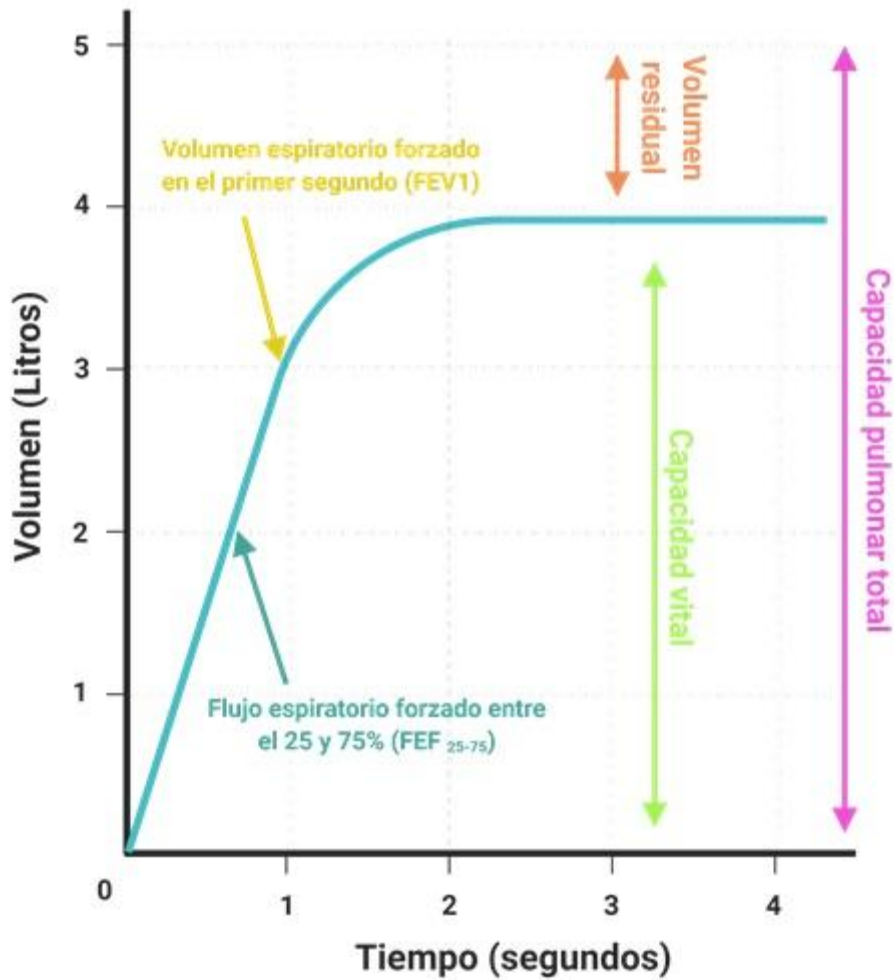
**Figura 1- Volúmenes y Capacidades Pulmonares.**

### **VOLÚMENES PULMONARES DINÁMICOS**

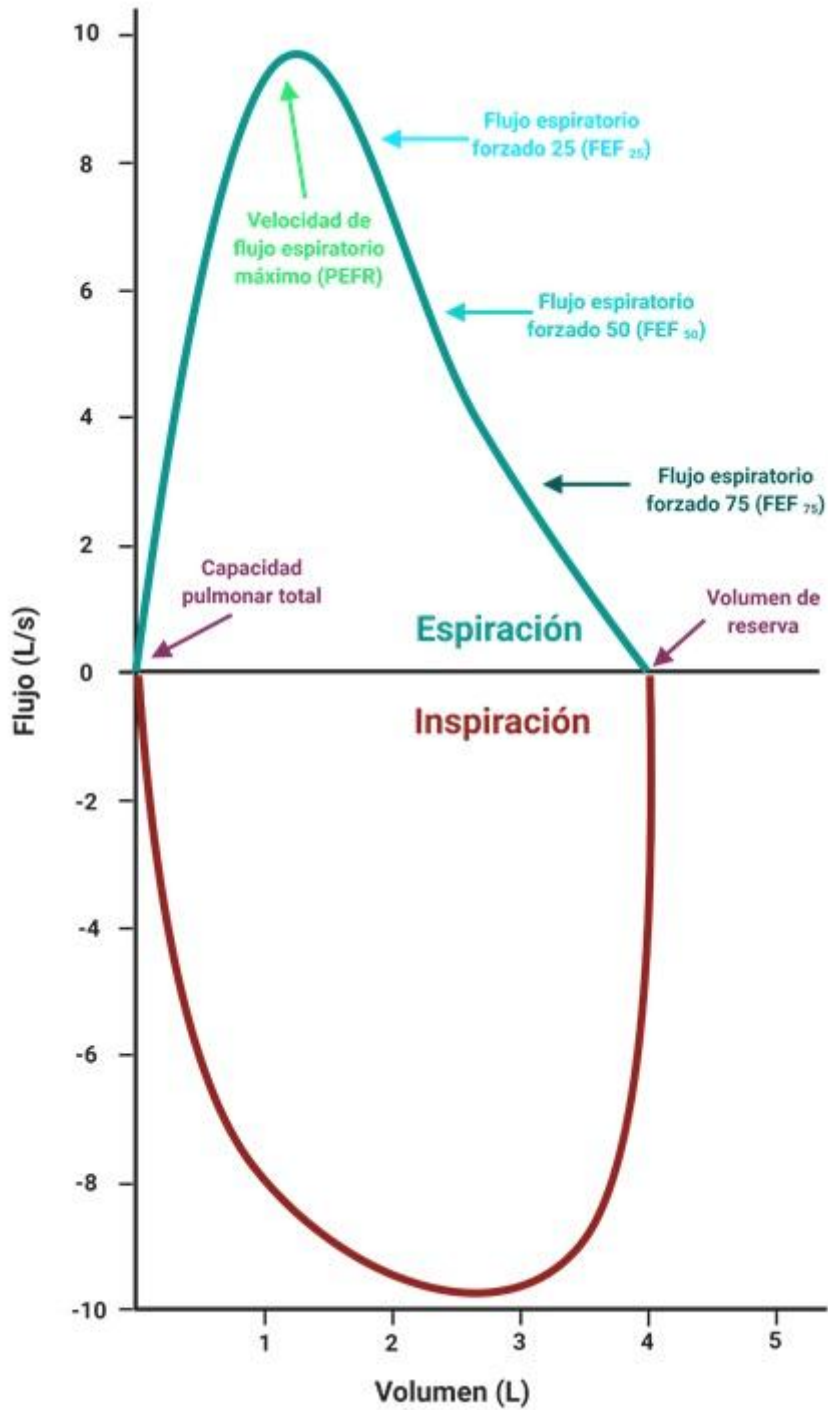
Se denominan dinámicos porque involucran el *factor tiempo*, para su medida se usa el espirómetro. Para realizarla se pide al sujeto que llene de aire sus pulmones al máximo, hasta alcanzar su **Capacidad Pulmonar Total**. Posteriormente se le pide que realice una espiración forzada durante al menos 6 segundos. Con esta maniobra se pueden medir los siguientes parámetros funcionales:

**Capacidad Vital Forzada (CVF):** Es el volumen total que el paciente espira mediante una espiración forzada máxima, después de llenar sus pulmones al máximo.

El **FEVI**, Es el volumen de aire espirado en el primer segundo (Fig. 2).



**Fig. 2. Espiograma.** En el eje horizontal lo que se mide es el aire espirado, por lo que el volumen es cero al inicio del registro.



**Figura 3. Curva Flujo-Volumen.** Relaciona los flujos máximos generados con los volúmenes dinámicos (tanto inspiratorio como espiratorio). En el caso de la rama espiratoria, el primer 30% corresponde a esfuerzo dependiente, mientras que el resto no está

relacionado con el esfuerzo si no de la compresión dinámica de las vías aéreas.

Modificado de Koeppen B. M., B. A. Stanton. Berne y Levy: Fisiología. Elsevier, 6ª Ed., 2009. El **FEF 25-75%**, es el flujo de aire en la parte media de la espiración forzada entre el 25% y 75% (se mide en litros/s). Es la medida más sensible para detectar la obstrucción precoz de las vías respiratorias, sobre todo en las de pequeño calibre. Se obtiene identificando en el trazado espirométrico el 25% y el 75% de los puntos volumétricos de la **Capacidad Vital Forzada**, para después medir el *volumen* y el *tiempo* entre esos dos puntos (litros/s) (Fig. 2 y 3).

**Índice FEV1/CVF (Índice de Tiffeneau):** Es la relación entre el volumen espirado en el primer segundo con respecto a la capacidad vital forzada. Este valor se considera patológico cuando es menor de 0.7; todos los valores obtenidos se deben comparar con tablas de acuerdo con la edad, talla y sexo del paciente. Los valores obtenidos en un espirograma se considerarán normales si se encuentran entre el 80 y 120% de los esperados para ese paciente, de acuerdo con tablas de normalidad poblacional. Todos los volúmenes y capacidades pulmonares son aproximadamente un 20-25% menores en mujeres que en varones, y son mayores en personas de constitución grande y atléticas que en personas de constitución pequeña y asténicas.

Existen dos tipos de espirómetros: los abiertos y los cerrados. Los usados en nuestro laboratorio son espirómetros de tipo abierto con medición a partir de un neumotacógrafo, que miden la diferencia de presión que se genera al pasar un flujo laminar a través de una resistencia conocida. El cabezal transforma el flujo turbulento que pasa a su través en laminar, la diferencia de presión existente entre los extremos del neumotacógrafo es directamente proporcional al flujo. El transductor de presión transforma la señal de presión diferencial en señal eléctrica, que luego es ampliada y procesada. La integración electrónica del valor del flujo proporciona el volumen movilizado.

## 2. Material Espirometría

- Simulador “Biopac student lab”

Se puede descargar gratuitamente en el siguiente enlace <https://www.biopac.com/support/bsl-analysis-student-rsd-download/>

### 3. Actividad en la sesión

#### Parte I

Abra el programa *Biopac Student Lab* y de clic en *sample lesson data* para seleccionar la práctica Gail L12.

*Descripción de la interfaz del simulador:*

**P – P:** Resta el valor mínimo del valor máximo encontrado en el área seleccionada

**Max:** muestra el máximo valor en el área seleccionada

**Min:** muestra el mínimo en el área seleccionada

**Delta:** computa la diferencia en amplitud entre el último y el primer punto del área seleccionada

Complete la *tabla I* con los valores obtenidos del flujo.

Volumen corriente	
Volumen inspiratorio de Reserva	
Volumen espiratorio de reserva	
Capacidad inspiratoria	
Capacidad vital	

**Tabla I**

#### Preguntas

- Defina capacidad pulmonar total:
- Defina volumen residual:

#### Parte II

Abra el programa *Biopac Student Sab* y dé clic en *sample lesson data* para seleccionar la práctica Gail FEV – L13.

Activar comando máximo y mínimo.

**Delta T:** muestra la cantidad de tiempo en el área seleccionada.

**P – P:** resta el valor mínimo del valor máximo encontrado en el área seleccionada.

Usar la fórmula:

$$VEF \times \% = (VEF_x / CV) (100)$$

Con la fórmula anterior y los datos en el simulador, complete los datos de la *tabla 2*

CV	
VEF1	
VEF2	
VEF3	

**Tabla 2**

**Parte III. Viñeta clínica I**

Masculino de 60 años, exfumador. Inició hace un año y medio con tos seca relacionada con el esfuerzo, a lo cual se agrega *disnea* progresiva. Presenta *hipocratismo digital*. Su espirometría revela capacidad vital forzada (CVF) de 65% del predicho, volumen espirado forzado al primer segundo (VEF1) de 75%, relación VEF1/CVF de 91% y capacidad pulmonar total (CPT) de 62%.

- De acuerdo con los datos de la espirometría, ¿cuál es el valor más afectado y qué significado tiene, en términos sencillos?



El diagnóstico de este paciente fue fibrosis pulmonar idiopática, una enfermedad que se produce cuando el tejido pulmonar se daña y se producen cicatrices. El patrón que mostró su espirometría se denomina restrictivo, y está caracterizado por la disminución de la CPT (menos de 80% del predicho) con una relación VEF1/CVF en rango normal (80 a 120% del predicho).

- Basado en sus conocimientos sobre esta prueba, ¿qué significado tiene una disminución del CPT con una relación VEF1/CVF normal?

#### **Parte IV. Viñeta clínica 2**

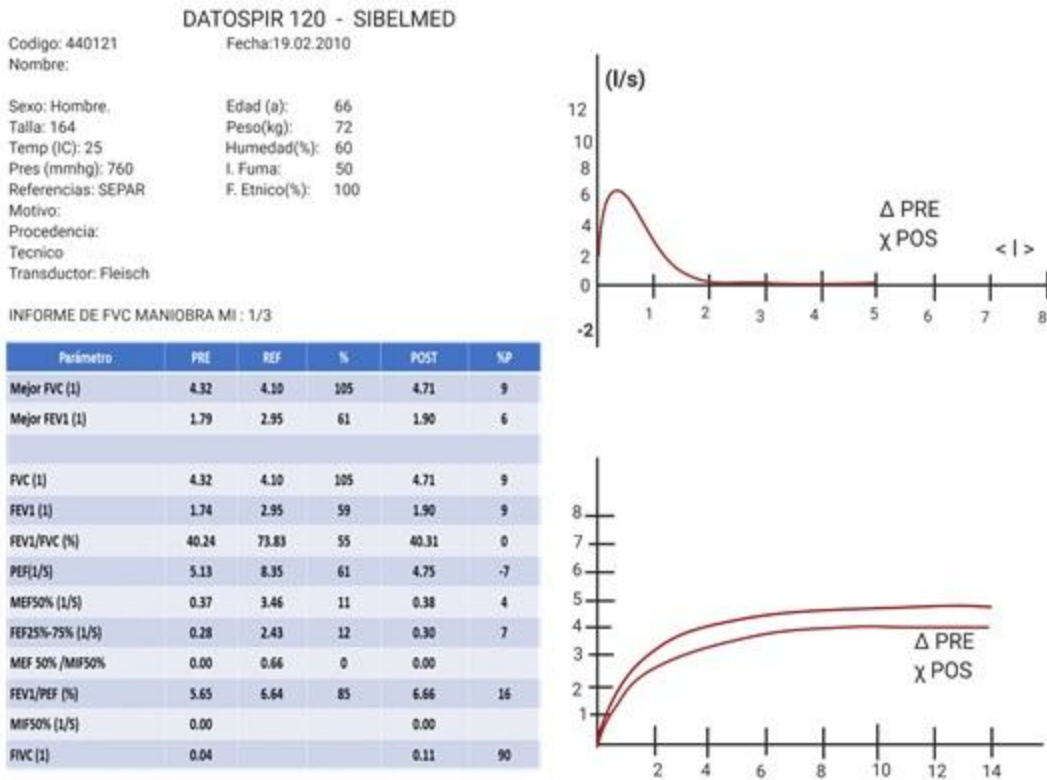
Masculino de 66 años, fumador a razón de 40 cigarrillos diarios; como antecedente de importancia es trabajador de una empresa de elaboración y procesado de fibra de vidrio. Acude a consulta por presentar *disnea* que ha aumentado progresivamente asociada a tos escasamente productiva. A la exploración física solo se encuentra disminución del *murmulo vesicular* en ambos campos pulmonares y *roncus* dispersos, el resto sin alteraciones.

Se le realizó una espirometría encontrando los siguientes valores: (figura 1)

FVC: 4.320 L (105% del predicho),

FEV1: 1.740 L (59% del predicho),

FEV1/FVC (Índice de Tiffeneau): 40% del predicho



**Figura 1**

En la figura 1, en la columna denominada “POST” se encuentran los valores tomados después de la aplicación de un broncodilatador para observar si hay mejora en los volúmenes pulmonares dinámicos; los criterios para afirmar que existió mejoría son un aumento del 12% o de 200 ml respecto a la primera toma.

**Preguntas**

- De acuerdo con la figura 1, ¿Las curvas de flujo-volumen y volumen-tiempo cumplen los criterios de aceptabilidad?

El diagnóstico del paciente es enfermedad pulmonar obstructiva crónica, padecimiento que se puede subdividir en enfisema pulmonar o bronquitis crónica. En este paciente se encuentran como factores de riesgo el tabaquismo intenso y su ocupación, en donde se encuentra expuesto a fibra de vidrio crónicamente. La espirometría cumple un patrón obstructivo, el cual se puede diagnosticar con una relación FEV1/FVC o índice de Tiffenau <70%.

### **Glosario viñetas clínicas**

**Disnea.** Dificultad para respirar (sensación de falta de aire).

**Hipocratismo digital.** También conocido como acropaquia, es la deformidad de las falanges distales de los dedos (“dedos en palillo de tambor”).

**Murmullo vesicular.** Ruido que se escucha a la auscultación pulmonar en todos los sitios en los que el tejido pulmonar está en contacto con la pared torácica. Se escucha con mayor claridad en las axilas, debajo de las clavículas y en las regiones infraescapulares como un soplo muy suave y es un ruido inspiratorio continuo.

**Roncus.** Ruido anormal a la auscultación pulmonar que se puede producir por la presencia de moco espeso o por la disminución de la luz por la contracción del músculo bronquial y edema de la mucosa. A la palpación pueden acompañarse de la sensación táctil de frémito.

## 2.4 Intercambio de oxígeno y dióxido de carbono

- Define acidosis respiratoria y alcalosis, y proporciona ejemplos clínicos de cada una.
- Describe la importancia del cambio de cloruro en el transporte de  $\text{CO}_2$  por la sangre.
- Describe la interacción entre la unión del  $\text{CO}_2$  y el  $\text{O}_2$  a la hemoglobina que causa el efecto Haldane.
- Analiza una curva de disociación de oxihemoglobina (curva de equilibrio de oxígeno de hemoglobina) mostrando las relaciones entre la presión parcial de oxígeno, la saturación de hemoglobina y el contenido de oxígeno en la sangre.
- Describe las cantidades relativas de  $\text{O}_2$  transportado unido a la hemoglobina con que se lleva en la forma disuelta.
- Describe cómo la forma de la curva de disociación de oxihemoglobina influye en la captación y suministro de oxígeno.

- Explica por qué la presión total de gas de la sangre venosa es subatmosférica y por qué esta situación se acentúa al respirar  $O_2$  al 100%.

## I. Introducción

Una vez que el oxígeno ha difundido desde los alvéolos hacia la sangre pulmonar, es transportado hacia los capilares de los tejidos periféricos combinado casi totalmente con la hemoglobina, de esta manera la sangre transporta de 30 a 100 veces más oxígeno de lo que podría transportar en forma de oxígeno disuelto en el agua de la sangre.

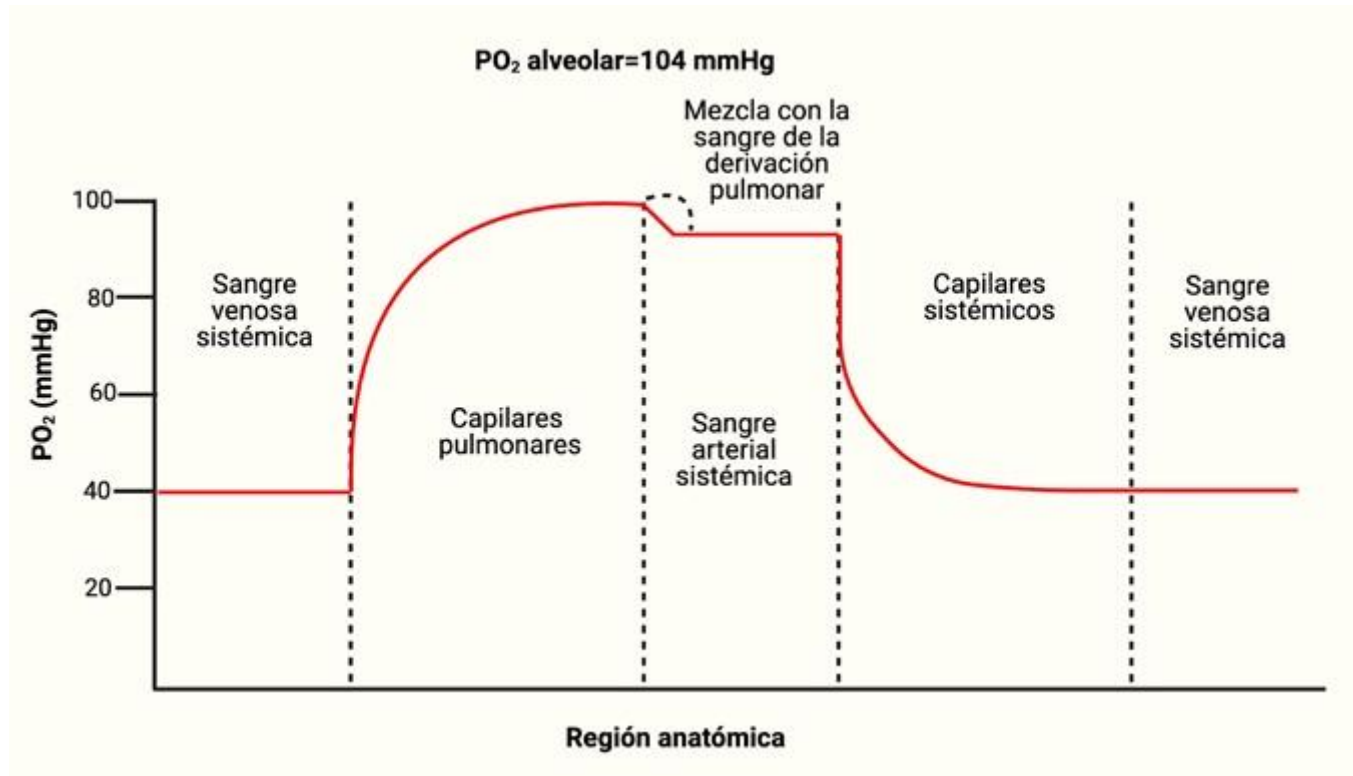
En las células de los tejidos corporales el oxígeno reacciona con varios nutrientes para formar grandes cantidades de dióxido de carbono. Este dióxido ingresa a los capilares tisulares y es transportado de nuevo hacia los pulmones. El dióxido de carbono, al igual que el oxígeno también se combina en la sangre con otras sustancias que aumentan de 15 a 20 veces el transporte del dióxido de carbono.

Después de que la sangre fluya hacia los pulmones, el dióxido de carbono difunde desde la sangre hacia los alvéolos, porque la  $PCO_2$  en la sangre capilar pulmonar es mayor que en los alvéolos, de esta manera el transporte de oxígeno y del dióxido de carbono en la sangre depende tanto de la difusión como el flujo de sangre.

### **Transporte hacia la sangre Arterial.**

Aproximadamente el 98% de la sangre que entra en la aurícula izquierda desde los pulmones acaba de atravesar los capilares alveolar, oxigenándose hasta una  $Po_2$  de aproximadamente 104 mmHg. Un 2% de la sangre que ha pasado desde la aorta a través de la circulación bronquial, que vasculariza principalmente los tejidos profundos de los pulmones y no está expuesta al aire pulmonar; a este flujo sanguíneo se le denomina <<flujo de derivación>>, lo que significa que la sangre se deriva y no atraviesa las zonas de intercambio gaseoso. Cuando sale de los pulmones, la  $Po_2$  de la sangre que pasa por la derivación es aproximadamente la de la sangre venosa sistémica normal, de aproximadamente 40 mmHg. Cuando esta sangre se combina en las venas pulmonares con la sangre oxigenada procedente de los capilares alveolar es, esta denominada mezcla

venosa de sangre hace que la  $P_{O_2}$  de la sangre que entra en el corazón izquierdo y que es bombeada hacia la aorta disminuye hasta aproximadamente 95 mmHg. Estos cambios de la  $P_{O_2}$  sanguínea en diferentes puntos del sistema circulatorio se muestran en la siguiente figura.



**Figura 1**

### Transporte de oxígeno

La molécula de  $O_2$  se combina de forma laxa y reversible con la porción hemo de la hemoglobina. Cuando la presión parcial de  $O_2$  es elevada, como ocurre en los capilares pulmonares, se favorece la unión de  $O_2$  a la hemoglobina y la liberación de dióxido de carbono (*efecto Haldane*). Por el contrario, cuando la concentración de dióxido de carbono es alta, como en los tejidos periféricos, se une  $CO_2$  a la hemoglobina y la afinidad por el  $O_2$  disminuye, haciendo que éste se libere (*efecto Bohr*).

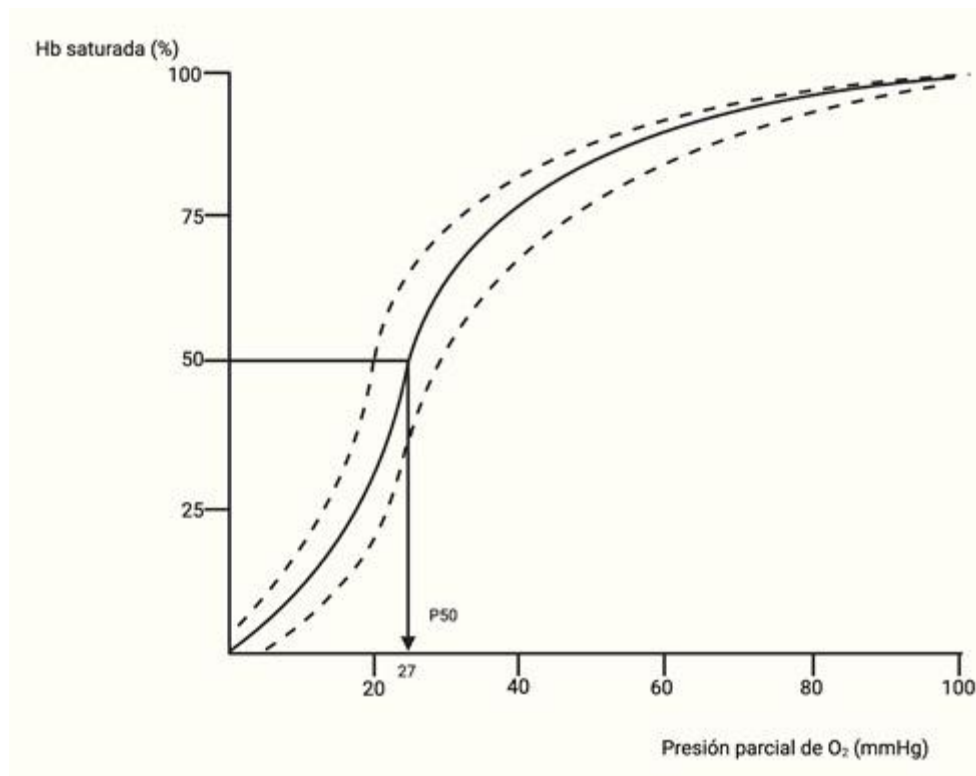
La primera molécula de  $O_2$  que interacciona con la desoxihemoglobina se une débilmente, sin embargo, esta unión conduce a unos cambios conformacionales que modifican las unidades adyacentes haciendo más fácil la unión de las moléculas de  $O_2$  adicionales.

El  $O_2$  se transporta principalmente unido a la Hb (97%), el resto lo hace disuelto en el agua del plasma y de las células. Cada gramo de Hb puede liberar como máximo 1.34 mililitros de  $O_2$ . Por tanto, la Hb de 100 mililitros de sangre se puede combinar con 20 mililitros de  $O_2$  cuando la Hb está saturada al 100%.

Se conoce como curva de disociación de la hemoglobina a la curva sigmoidea en forma de "S" que surge al representar el porcentaje de saturación de  $O_2$  de la hemoglobina en función de la presión parcial de  $O_2$ . La curva muestra un aumento progresivo del porcentaje de hemoglobina con oxígeno a medida que aumenta la  $PO_2$  sanguínea.

Se define como  $p50$  a la presión parcial de  $O_2$  necesaria para conseguir una saturación de la Hb del 50% y su valor suele rondar los 27 mm de Hg. Cuanto más alta sea la  $p50$ , menor es la afinidad de la Hb por el  $O_2$  (se necesita una  $PO_2$  más alta para saturar la Hb al 50%).

Existen factores que, manteniendo la forma sigmoidea, desplazan la curva de disociación de la Hb hacia una u otra dirección. Cuando la afinidad de la Hb por el  $O_2$  disminuye la curva se desplaza hacia la derecha y la  $p50$  aumenta. Cuando la afinidad aumenta, la curva se desplaza hacia la izquierda y la  $p50$  disminuye.



**Figura 2.****Los factores que desplazan la curva a la derecha son:**

- I. Acidosis: Cuando la sangre se vuelve ligeramente ácida (pH 7,2) la curva se desplaza hacia la derecha en aproximadamente un 15%.
  
- I. Aumento de 2,3-difosfoglicerato (DPG). El DPG es un polianión producido en la cadena metabólica de la glucólisis, es escaso en la mayoría de las células al inhibir su exceso la enzima que lo genera, pero en el eritrocito abunda porque se une a la hemoglobina impidiendo la inhibición de su enzima. El DPG regula la afinidad de unión de la Hb al O<sub>2</sub> con relación a la pO<sub>2</sub> en los pulmones. Si un adulto sano se traslada rápidamente desde el nivel del mar a un lugar de elevada altitud donde la pO<sub>2</sub> es menor, la liberación de O<sub>2</sub> a los tejidos se reduce. Después de unas horas la concentración de DPG en sangre aumenta, disminuyendo la afinidad de la Hb por el O<sub>2</sub> y liberando la cantidad habitual de O<sub>2</sub> a los tejidos. La situación se invierte cuando la persona vuelve al nivel del mar.
  
- I. Efecto Bohr: ocurre en los capilares tisulares cuando el aumento de la concentración de CO<sub>2</sub> origina la liberación de protones. Estos protones se unen a la globina haciendo que se aumente la liberación de O<sub>2</sub>, disminuyendo la afinidad.
  
- I. Otros: aumento de temperatura (fiebre) y sulfohemoglobina.

**Los factores que desplazan la curva hacia la izquierda son:**

- Alcalosis: cuando la sangre se alcaliniza (pH 7,6) la curva se desplaza a la izquierda, en un porcentaje similar al de la acidosis.
  
- Hb fetal: la Hb fetal se une al DPG con menos afinidad que la hemoglobina del adulto y por tanto la HbF fija más oxígeno. De esta manera se facilita la cesión de oxígeno desde la circulación materna a la fetal.

- Efecto Haldane: ocurre en los capilares pulmonares cuando la elevada concentración de  $O_2$  hace que se reduzca la afinidad de la Hb por el  $CO_2$ . Esto desplaza la curva a la izquierda aumentando la afinidad por el  $O_2$  hasta 500 veces más.
- Otros: monóxido de carbono (carboxihemoglobina), metahemoglobina.

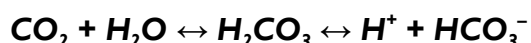El término *cianosis* hace referencia a la coloración azulada de la piel y de las mucosas, debido a una mayor cantidad de desoxihemoglobina en los vasos sanguíneos de pequeño calibre. Se distinguen dos tipos de cianosis: central y periférica. En la central existe desaturación de la sangre arterial o un derivado anómalo de la hemoglobina y están afectadas tanto las mucosas como la piel. La cianosis periférica se debe a disminución de la velocidad del flujo de la sangre en una zona determinada y a la extracción anormalmente alta del oxígeno de la sangre arterial que tiene una saturación normal. Se trata del resultado de vasoconstricción y de disminución del flujo arterial periférico. A menudo en estas enfermedades las mucosas de la cavidad bucal parecen no tener cianosis. La distinción clínica entre las sinapsis centrales y periféricas no siempre es sencilla y en algunas enfermedades como un shock cardiogénico con edema pulmonar, puede existir una mezcla de ambas clases.

### Transporte de dióxido de carbono

El  $CO_2$  transportado en la sangre de tres maneras: disuelto en el plasma, en forma de bicarbonato y combinado con proteínas como compuestos carbonílicos.

El  $CO_2$  disuelto al igual que el oxígeno obedece la Ley de Henry, pero el  $CO_2$  es unas 20 veces más soluble que el  $O_2$ . Como resultado el  $CO_2$  disuelto ejerce un papel significativo en el transporte de este gas, ya que cerca del 10% del  $CO_2$  que pasa al pulmón desde la sangre se halla en su forma disuelta.

El bicarbonato se forma en la sangre mediante la secuencia siguiente:

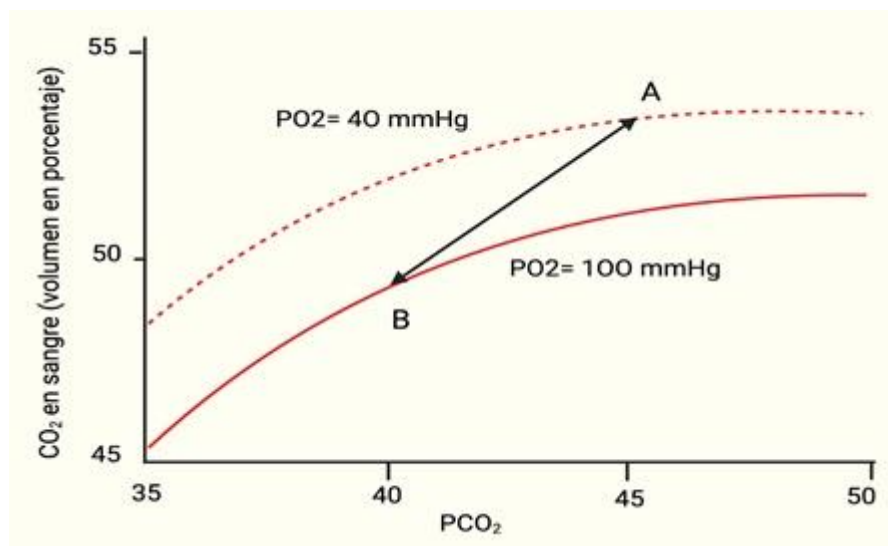




Los compuestos carbonílicos se forman al combinarse en  $\text{CO}_2$  con los grupos amino terminales de las proteínas sanguíneas. La proteína más importante es la globina de la Hemoglobina y se forma carbaminohemoglobina. Esta reacción se produce rápidamente sin acción enzimática y la Hb reducida fija más  $\text{CO}_2$  en la forma de carbaminohemoglobina que la  $\text{HbO}_2$ . También en este caso la descarga de  $\text{O}_2$  en los capilares periféricos facilita la captación de  $\text{CO}_2$  mientras que la oxigenación tiene el efecto contrario.

Se observa que la curva de disociación del  $\text{CO}_2$  (Figura 3) es mucho más lineal que la curva de disociación del  $\text{O}_2$ , y también que cuanto menor sea la saturación de la Hb por el  $\text{O}_2$ , mayor será la concentración de  $\text{CO}_2$  para una  $\text{PCO}_2$  dada. Este efecto Haldane puede explicarse por la mayor capacidad de la hemoglobina reducida para captar los iones  $\text{H}^+$  que se producen cuando el ácido carbónico se disocia y por la mayor facilidad con la que la Hb reducida forma carbaminohemoglobina.

La curva de disociación del  $\text{CO}_2$  tiene mayor pendiente que la del  $\text{O}_2$ . Esto explica la gran diferencia entre la  $\text{PO}_2$  arterial y la  $\text{PO}_2$  venosa mixta (en general unos 60 mm Hg) y la pequeña diferencia para la  $\text{pCO}_2$  (alrededor de 5 mm Hg).



**Figura 3**

## 2.5 Volúmenes y capacidades pulmonares

Las capacidades pulmonares se refieren a los distintos volúmenes de aire característicos en la respiración humana. Un pulmón humano puede almacenar alrededor de 6 litros de aire en su interior, pero una cantidad significativamente menor es la que se inhala y exhala durante la respiración.

### Volúmenes pulmonares

- Volumen corriente o tidal (VC ó VT): volumen de aire inspirado o espirado en cada respiración normal; es de unos 500mL aproximadamente.
- Volumen de reserva inspiratorio (VRI): volumen adicional máximo de aire que se puede inspirar por encima del volumen corriente normal; habitualmente es igual a unos 3,000mL.
- Volumen de reserva espiratorio (VRE): cantidad adicional máxima de aire que se puede espirar mediante espiración forzada, después de una espiración corriente normal, normalmente es de unos 1,100mL.
- Volumen residual (VR): volumen de aire que queda en los pulmones tras la espiración forzada, supone en promedio unos 1,200mL aproximadamente.

### Capacidades pulmonares

Al describir los procesos del ciclo pulmonar, a veces es deseable considerar juntos dos o más volúmenes pulmonares, estas combinaciones de volúmenes son llamados capacidades pulmonares:

- Capacidad Inspiratoria (CI): Es la cantidad de aire que una persona puede respirar comenzando en el nivel de una espiración normal y distendiendo al máximo sus pulmones (3,500mL aprox).  $CI = VC + VRI$

- Capacidad Residual Funcional (CRF): Es la cantidad de aire que permanece en el sistema respiratorio. Esa cantidad es la mínima que hay dentro de un pulmón, y no puede ser expulsada. Es la cantidad de aire que queda en los pulmones tras una espiración normal (2,300mL aprox).  $CRF = VRE + VR$
- Capacidad Vital (CV): Es la cantidad de aire que es posible expulsar de los pulmones después de haber inspirado completamente. Son alrededor de 4.6 litros. Es la máxima cantidad de aire que puede expulsar una persona de los pulmones después de una inspiración máxima y espiración máxima (4,600mL aprox).  $CV = VRI + VC + VRE$
- Capacidad Pulmonar Total (CPT): Es el volumen de aire que hay en el aparato respiratorio, después de una inhalación máxima voluntaria. Corresponde a aproximadamente 6 litros de aire. Es el máximo volumen al que pueden expandirse los pulmones con el máximo esfuerzo posible (5,800mL aprox).  $CPT = CV + VR$

#### Valores constantes

- volumen circulante: 500ml
- volumen de reserva inspiratorio: 3000ml (con esfuerzo inspiratorio)
- volumen de reserva espiratorio: 1000ml (con esfuerzo inspiratorio)
- volumen residual: 1200ml
- capacidad vital: volumen de reserva inspiratorio (3000ml) + volumen de reserva espiratoria (1000ml) + volumen circulante (500ml) = 4500ml
- capacidad inspiratoria: volumen circulante (500ml) + volumen de reserva inspiratoria (3000ml) = 3500ml
- capacidad espiratoria: volumen residual (1200ml) + volumen de reserva espiratoria (1000ml) = 2200ml
- capacidad pulmonar total: capacidad vital (4500ml) + volumen residual (1200ml) = 5700ml

#### Ejemplo

Una persona en reposo realiza 12 respiraciones por minuto; si en cada entrada y salida de aire moviliza 500 ml, en un minuto movilizará 6000 ml., esto es volumen minuto respiratorio.

## 2.6 Transporte de oxígeno y dióxido de carbono

El oxígeno es transportado tanto físicamente disuelto en la sangre como químicamente combinado con la hemoglobina en los eritrocitos; en circunstancias normales mucho más oxígeno es transportado combinado con hemoglobina que físicamente disuelto en la sangre, ya que, sin hemoglobina, el sistema cardiovascular no podría proporcionar suficiente oxígeno para satisfacer las demandas de los tejidos.

### FÍSICAMENTE DISUELTO

A una temperatura de 37 °C, 1 ml de plasma contiene 0.00003 ml de  $O_2$ /mmHg  $P_{O_2}$ ). La sangre entera contiene una cantidad similar de oxígeno disuelto por mililitro porque el oxígeno se disuelve en el líquido de los eritrocitos casi en la misma cantidad, por ende, la sangre arterial normal con una  $P_{O_2}$  de aproximadamente 100 mmHg sólo contiene alrededor de 0.003 ml de  $O_2$ /ml de sangre, o 0.3 ml de  $O_2$ /100 ml de sangre. (El contenido de oxígeno en la sangre convencionalmente se expresa en mililitros de oxígeno por 100 ml de sangre, lo que también se llama volumen porcentual.) Por tanto, el oxígeno físicamente disuelto en la sangre no puede satisfacer la demanda metabólica para oxígeno, incluso en reposo.

### QUÍMICAMENTE COMBINADO CON HEMOGLOBINA

#### *La estructura de la hemoglobina*

La hemoglobina es una molécula compleja con una estructura tetramérica que consta de cuatro cadenas polipeptídicas enlazadas (globina), cada una de las cuales está fija a un grupo de protoporfirina (hem); cada grupo hem tiene un átomo de hierro ferroso ( $Fe^{2+}$ ) en su centro, y puede unirse a una molécula de oxígeno (o de monóxido de carbono), de modo que la molécula de hemoglobina tetramérica puede combinarse químicamente con cuatro moléculas de oxígeno (u ocho átomos de oxígeno). Las variaciones de las

secuencias de aminoácidos de las cuatro subunidades globina pueden tener consecuencias fisiológicas.

La función del aparato respiratorio es mover dos gases: el oxígeno y el dióxido de carbono. Como puede verse abajo, el oxígeno inhalado pasa de los alvéolos a la sangre en el interior de los capilares, y el dióxido de carbono pasa de la sangre en el interior de los capilares al aire de los alvéolos.

Una vez que el oxígeno ha difundido desde los alvéolos hacia la sangre pulmonar, es transportado hacia los capilares de los tejidos periféricos combinado casi totalmente con la hemoglobina, de esta manera la sangre transporta de 30 a 100 veces más oxígeno de lo que podría transportar en forma de oxígeno disuelto en el ...

La molécula de  $O_2$  se combina de forma laxa y reversible con la porción hemo de la hemoglobina. Cuando la presión parcial de  $O_2$  es elevada, como ocurre en los capilares pulmonares, se favorece la unión de  $O_2$  a la hemoglobina y la liberación de dióxido de carbono (efecto Haldane).

La sangre transporta el dióxido de carbono del cuerpo a los pulmones. Usted inhala oxígeno y exhala dióxido de carbono todo el día, diariamente, sin pensarlo. El análisis de  $CO_2$  en sangre mide la cantidad de dióxido de carbono presente en la sangre.

Los eritrocitos también contribuyen a la eliminación del  $CO_2$  producido en las células por dos mecanismos: la hemoglobina tiene capacidad para fijar el  $CO_2$  y transportarlo a los pulmones donde lo libera.

Esto tiene lugar en los pulmones entre los alvéolos y una red de pequeños vasos sanguíneos llamados capilares, los cuales están localizados en las paredes de los alvéolos.

¿Cómo se transporta el oxígeno alrededor del cuerpo humano? ¿Cómo se transporta el oxígeno alrededor del cuerpo humano? El oxígeno se transporta por todo el cuerpo a

través del sistema cardiovascular, de acuerdo con el Registro Nacional de Entrenadores Personales, o NRPT.

**TRANSPORTE DE OXÍGENO POR LA SANGRE.** El oxígeno es transportado tanto físicamente disuelto en la sangre como químicamente combinado con la hemoglobina en los eritrocitos; en circunstancias normales mucho más oxígeno es transportado combinado con hemoglobina que físicamente disuelto en la sangre, ya que, sin hemoglobina,

Por ejemplo, el aporte de oxígeno a todas las células musculares del organismo depende no solo de los pulmones sino de la capacidad de la sangre para transportar oxígeno y de la capacidad de la circulación para llevar sangre al músculo.

Los tres procesos esenciales para la transferencia del oxígeno desde el aire del exterior a la sangre que fluye por los pulmones son: ventilación, difusión y perfusión. La ventilación es el proceso por el cual el aire entra y sale de los pulmones.

## 2.7 Desarrollo del aparato respiratorio

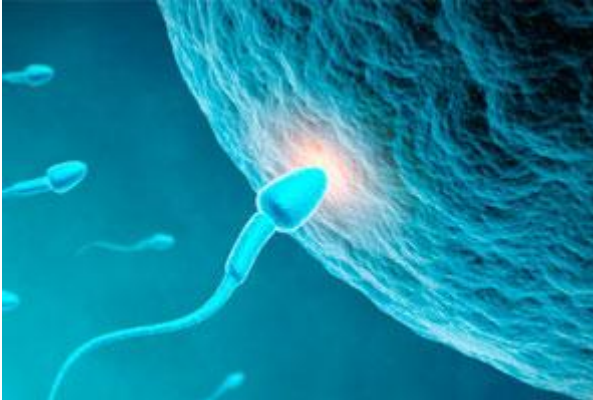### **Desarrollo embrionario del aparato respiratorio**

Cómo se forman los pulmones desde la primera célula

En el desarrollo prenatal humano se pueden establecer tres periodos fundamentales: de bástula, embrionario y fetal. Pasamos revista a todos ellos:

- **Periodo de blástula o blastocito:** Va desde la fecundación hasta el día decimoséptimo de la vida intrauterina. La unión del óvulo con el espermatozoide se lleva a cabo en la trompa, originándose el huevo fecundado o cigoto. A partir de este momento, el cigoto se multiplica al tiempo que emigra hacia la cavidad uterina. Al cabo de una semana, la mórula se produce la nidación en sus paredes.
- **Periodo embrionario:** Se extiende desde el día decimoséptimo hasta la 8ª semana de vida intrauterina. Durante el mismo se llevan a cabo los procesos de diferenciación morfológica, es decir, la formación de los órganos (organogénesis).

- **Periodo fetal:** El período fetal abarca desde el final del periodo embrionario hasta el momento del nacimiento.



### Cómo se forma el aparato respiratorio

---

La formación del aparato respiratorio se inicia en la tercera semana de vida intrauterina, que corresponde a la quinta semana de embarazo, cuando el embrión solo mide unos 3-4 mm de longitud. Se forma a partir del tubo digestivo. Primero aparece una pequeña evaginación o divertículo en la pared anterior del intestino, a la que se denomina hendidura laringotraqueal. Este espacio desaparece progresivamente al irse formando un tabique que los independiza. Este tabique se denomina traqueoesofágico, se extiende a lo largo de la evaginación en sentido cráneo-caudal (de la cabeza a los pies), y va a independizar el primitivo dispositivo respiratorio del esófago.

El intestino anterior se ha separado en dos porciones: una anterior, que corresponde al esbozo respiratorio y otra dorsal o posterior, que va a dar lugar al esófago. En este momento del desarrollo, el futuro aparato respiratorio está formado por un verdadero fondo de saco, en donde encontramos:

- En primer lugar, y ocupando una posición más superior, el **esbozo laríngeo**.
- El cuerpo del **saco laríngeo** que corresponde al esbozo traqueal y ocupa una posición media.
- Ocupando la porción más inferior, la parte correspondiente al fondo del saco y que va a dar lugar a los pulmones. Es la bolsa pulmonar o divertículo pulmonar.

A continuación se realiza una división a nivel del fondo de saco pulmonar que es el esbozo de las bolsas pulmonares. De forma bilobulada, se transforma en las yemas pulmonares.

Este proceso tiene lugar cuando el embrión cumple alrededor de las cuatro semanas de desarrollo.

La **laringe** constituye la primera porción del aparato respiratorio y la más antigua del desarrollo respiratorio. Es la única formación que no se separa del tubo digestivo, manteniendo su comunicación por medio de un orificio laríngeo. Esta primitiva abertura laríngea, de grandes dimensiones, se cerrará progresivamente por el crecimiento de los cartílagos y músculos:

- En su parte superior la epiglotis cierra las vías respiratorias pulmonares para que pasen los alimentos al esófago. La epiglotis puede apreciarse ya cuando el embrión no mide más de 21 milímetros de tamaño
- A lo largo de la quinta semana, va a comenzar a esbozarse la diferencia entre lo que es el tubo aéreo único y central, que constituye la tráquea y las dos evaginaciones laterales, que si bien son el esbozo independiente de cada uno de los pulmones, acaban constituyendo los **bronquios** primarios o bronquios pulmonares del adulto.
- En esta fase tan precoz observamos ya un crecimiento de las arterias pulmonares, imprescindible para que el pulmón pueda realizar su función fuera del útero.
- Para el día 34 de gestación, ya se ha formado una red de capilares alrededor de cada futuro bronquio principal. En este momento ya hay evidencia de células sanguíneas circulantes.

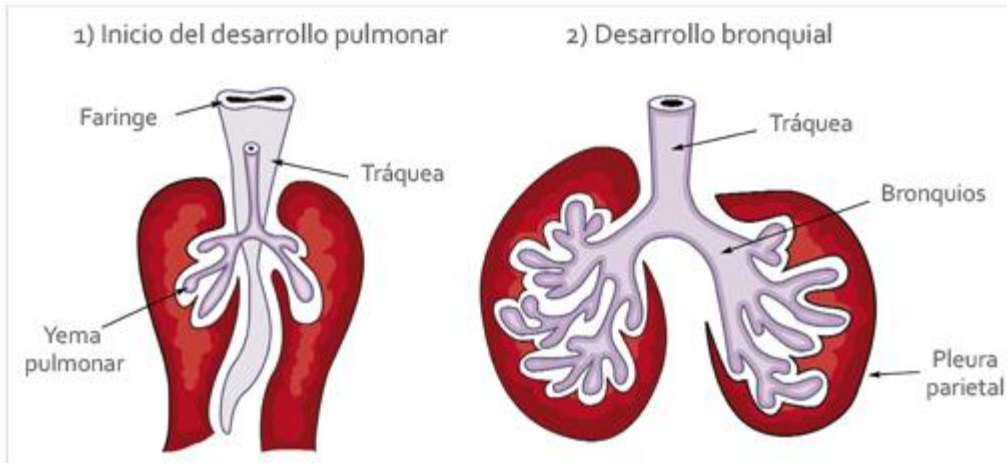
Desarrollo de los bronquios: La asimetría bronquial

---

En la quinta semana de gestación las dos yemas pulmonares van a comenzar a dividirse en otras que dan origen a los bronquios lobulares o secundarios. Desde este momento se observa la asimetría en el desarrollo de los bronquios lobulares de cada pulmón: de los extremos ciegos de los bronquios primarios nacen tres ramas en el lado derecho y dos en el izquierdo, dejando "hueco" para la formación del corazón.

### **La asimetría bronquial**





Al final de la 5ª semana, cuando el embrión mide unos 11-14 mm comie

## UNIDAD III Aparato digestivo

### 3.1 Capas del tubo digestivo

Pared del tubo digestivo: el tubo digestivo esta formado x 4 Capas: ·MUCOSA: **capa** delicada d epitelio cilíndrico simple, diseñada para la Absorción y la secrecion. ·SUBMUCOSA: capa d tejido conjuntivo situada debajo De la mucosa, contiene vasos sanguíneos y nerviosos. ·CAPA MUSCULAR: dos Laminas d tejido **muscular** q desempeñan una importante función en la motilidad o Movimiento del tubo digestivo durante el proceso digestivo. El peristaltismo es Una **contracción** rítmica en forma de onda de la pared intestinal causada x la Contracción y relajación d las capas musculares. Este tipo d contracción Exprime y empuja la comida ingerida **hacia** delante a través del tubo digestivo. La contracción alterna d la capa muscular circular produce un tipo de movilidad “atrás y adelante” denominada segmentación. Cuando el movimiento peristáltico Empuja hacia delante por el tubo digestivo, la contracción d la segmentación ayudan A mezclar la comida cn los jugos digestivos y ayudan a continuar la Descomposición mecánica d las partículas alimentarias mas grandes. La Segmentación es un movimiento hacia atrás y hacia delante en el q los trozos d Comida se separan y se mezclan con los jugos digestivos. Las regiones Previamente contraídas se relajan y las regiones adyacentes se contraen triturando

El contenido, la localización de las regiones contraídas continua alternándose hacia atrás y delante, triturando y mezclando el contenido de la luz digestiva.

·**SEROSA**: capa de tejido conjuntivo. En la cavidad abdominal corresponde al Peritoneo parietal.

**BOCA**: Es una cámara hueca con techo, suelo y paredes. El **alimento** es ingerido hacia el tubo digestivo a través de la **boca** y el proceso de Digestión comienza inmediatamente. El techo esta formado por paladar duro y Paladar blando. ·**PALADAR DURO**: Estructura ósea en la porción frontal de la Boca, formada por partes de los huesos palatino y maxilar. ·**PALADAR BLANDO**: Situado por encima de la porción posterior de la boca. Se compone de musculo, Colgando hacia abajo se encuentra la úvula que junto al paladar evitan que el Líquido y el alimento entren en las cavidades nasales situadas por encima de la Boca. El suelo de la boca comprende la lengua y los músculos. **LENGUA**: Esta Constituida por musculo esquelético cubierto por una membrana mucosa. Se Encuentra anclada a los huesos del cráneo y al hueso hioides del cuello. El Frenillo es una membrana que conecta con el suelo de la boca.

**Glándulas SALIVALES**: Las glándulas parótidas, Submandibulares y sublinguales secretan la mayor parte de la saliva producida Cada día. Son glándulas accesorias asociadas con el aparato digestivo. Se Encuentran situadas fuera del propio tubo digestivo y deben enviar Secreciones través del conducto hasta El. Existen dos tipos de secreciones: ·**Tipo seroso**: son finas y acuosas y Carecen de moco, contienen la enzima digestiva amilasa salival, que inicia la Digestión química de los hidratos de carbono. ·**Tipo mucoso**: Es gruesa y rica en Moco pero carece de enzimas. Tiene la función de lubricar la comida durante la Masticación.

**FARINGE**: La orofaringe es la parte que esta directamente Implicada en el proceso digestivo, debido a su papel en la deglución que es un Proceso complejo que requiere la coordinación de los músculos faríngeos y de otros Músculos y estructuras de cabeza y cuello. La regulación de los movimientos voluntarios Depende del cerebro y la de los involuntarios del “Centro de deglución” Localizado en el bulbo raquídeo.

**Esófago:** Es el tubo muscular revestido x mucosa q conecta la Faringe con el **estomago**. Mide 25cm. Actúa como conducto q impulsa los alimentos Hacia el estomago. La producción de moco de las glándulas de revestimiento Lubrica el tubo.

**ESTOMAGO:** Esta situado en la parte superior de la cavidad Abdominal, justo debajo del diafragma. Sirve como bolsa a la q llegan los Alimentos después de haber sido masticados, deglutidos y trasladados a través Del esófago. Una vez q la comida ha entrado en el estomago, atravesando el Esfínter esofágico interior o cardias, continua el proceso digestivo. Los Esfínteres son anillos del tejido muscular. El cardias evita q los alimentos se Regurgiten hacia el esófago cuando se contrae el estomago. La contracción del Estomago mezcla los alimentos con el jugo gástrico y los descompone en una Mezcla semisólida llamada quimo. El jugo gástrico contiene ácido clorhídrico y Enzimas q participan en el proceso digestivo./ La pared del estomago esta Formada por tres capas de tejido muscular liso: longitudinal, muscular y liso. Las contracciones del musculo gástrico producen el peristaltismo, que impulsa a Los alimentos hacia adelante en el tubo digestivo. El **estómago** está revestido Por una membrana mucosa que contiene miles de glándulas gástricas Microscópicas; estas glándulas secretan jugo gástrico y ácido clorhídrico. Cuando el estómago está vacío, su revestimiento se pliega y esos pliegues se Llaman rugosidades. Las tres divisiones del estómago son: ·Fundus: es la Porción agrandada, a la izquierda y por encima de la entrada del esófago al Estómago. ·Cuerpo: la parte central del estómago. ·Píloro: sección inferior Estrecha que se une a la primera porción del intestino delgado./ Se produce una Digestión parcial mientras los alimentos permanecen en el estómago. Una vez que El alimento ha sido mezclado en el estómago, el quimo comienza a pasar a través Del esfínter pilórico, que se abre, hacia la primera porción del intestino Delgado.

### 3.2 Inervaciones del tubo digestivo

Inervación del tubo digestivo Sistema Nervioso Autónomo:  
 Sistema nervioso extrínseco (Nervios y ganglios vegetativos localizados fuera de la pared del tracto gastrointestinal).  
 Parasimpático (N. Vago y Pélvico) "Reflejos vago-vagales"  
 Simpático.  
 Sistema nervioso intrínseco = Sistema Nervioso Entérico (SNE).  
 Inervación localizada en la pared del tracto intestinal  
 Plexo sub-mucoso.  
 Plexomientérico

Sistema Nervioso Entérico.  
 Es el único grupo de neuronas fuera del SNC con capacidad de controlar procesos independientes del SNC. Controla el musc. Liso, glándulas (páncreas incluyendo el tracto biliar) y vasos sanguíneos. Es considerado como un pequeño cerebro debido a su complejidad estructural y a la importancia de los procesos que controla. Se encuentra en su totalidad en la pared, desde el esófago hasta el ano. Está formado por 2 plexos:

Plexo mientérico o de Auerbach: externo situado entre las capas musculares longitudinal y circular, formado en su mayor parte por cadenas lineales de muchas neuronas interconectadas, el cual controla todo los movimientos gastrointestinales.

aumento de la contracción tónica o del «tono» de la pared intestinal.  
 aumento de la intensidad de las contracciones rítmicas.  
 ligero aumento de la frecuencia de las contracciones.  
 aumento de la velocidad de conducción de las ondas de excitación a lo largo del intestino, lo que incrementa la rapidez del movimiento de las ondas peristálticas.

No debe considerarse enteramente excitador, puesto que algunas de sus neuronas son inhibitoras; las terminaciones de las fibras secretan un transmisor inhibitor, quizás el polipéptido intestinal vasoactivo o algún otro péptido inhibitor. Las señales inhibitoras resultantes relajan de modo especial algunos de los esfínteres musculares intestinales que

normalmente impiden el paso de los alimentos de un segmento del tubo digestivo al siguiente, como sucede con el esfínter pilórico y el esfínter de la válvula ileocecal.

Plexo submucoso o de Meissner: más interno que ocupa la submucosa, controla fundamentalmente la secreción y el flujo sanguíneo local. Se ocupa sobre todo de regular la función parietal interna de cada segmento minúsculo del intestino. Por ejemplo, en el epitelio gastrointestinal se originan muchas señales sensitivas que se integran en el plexo submucoso para efectuar el control de la secreción intestinal local, la absorción local y la contracción local del músculo submucoso, que induce distintos grados de plegamiento de la mucosa gastrointestinal. puede tener funciones inhibidoras (VIP)

Pueden desencadenar tanto reflejos locales en el interior del propio intestino como impulsos reflejos que regresan al tubo digestivo a partir de los ganglios prevertebrales o de las regiones basales del encéfalo.

Tipos de neurotransmisores secretados por las neuronas entéricas

- 1) acetilcolina: estimulación de la actividad GI
- 2) noradrenalina: Inhibición de la actividad GI
- 3) trifosfato de adenosina
- 4) serotonina
- 5) dopamina
- 6) colecistocinina
- 7) sustancia P
- 8) polipéptido intestinal vasoactivo
- 9) somatostatina;
- 10) leuencefalina
- 11) metencefalina
- 12) bombesina

Control autónomo del aparato gastrointestinal

Parasimpática: su estimulación aumenta la actividad de todo el sistema nervioso entérico, lo cual potencia la mayoría de las funciones GI.

Puede clasificarse en dos divisiones:

Craneal: algunas fibras parasimpáticas inervan la región bucal y faríngea del TD, pero los nervios vagos transportan casi todas las fibras del SNA-P. Estas fibras inervan ampliamente al esófago, al estómago y al páncreas y, en grado algo menor, al intestino, alcanzando hasta la primera mitad del intestino grueso.

Sacro: se origina en S2-S4 viaja con los nervios pélvicos hacia el resto del intestino grueso y llega hasta el ano. El colon sigmoidea, el recto y el ano están considerablemente mejor inervados por las fibras parasimpáticas que cualquier otra región del intestino.

### 3.3 Esófago

El **esófago** es una parte del aparato digestivo tanto de vertebrados como invertebrados, con forma de un tubo muscular que comunica la faringe con el estómago. El término «esófago» deriva del idioma griego «*oisophagos*» (οισοφάγος), literalmente "entrar por alimentos". A través del mismo pasa el bolo alimenticio desde la faringe al estómago.

El esófago humano discurre por el cuello y por la región posterior del tórax (mediastino posterior), hasta introducirse en el abdomen superior de forma anterior, atravesando el diafragma.

Se extiende desde el nivel de la sexta o séptima vértebra cervical hasta la undécima vértebra torácica.

En el recorrido esofágico encontramos distintas improntas producidas por las estructuras vecinas con las que está en íntimo contacto, como son: el cartílago cricoides de la laringe, el cayado aórtico, el atrio izquierdo del corazón, y el hiato esofágico, que es el orificio del diafragma por el que pasa el esófago.

El esófago se desarrolla a partir del intestino embrionario tubular, una estructura endodérmica.

En las aves y mamíferos, al principio del desarrollo, el esófago es muy corto, posteriormente se alarga debido a la formación del cuello y al descenso del corazón y los pulmones.<sup>2</sup>

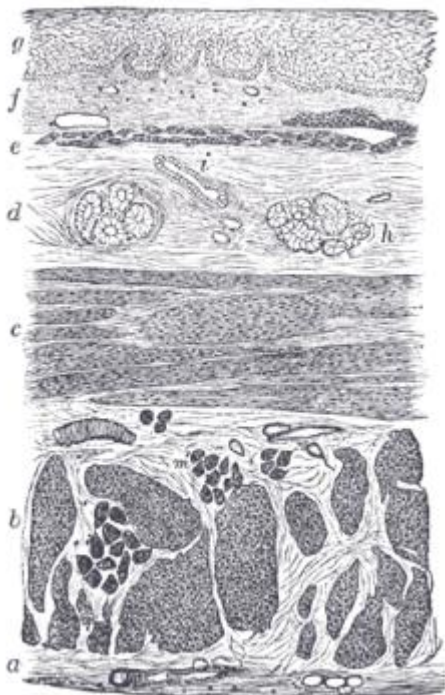
En peces y anfibios el esófago continúa siendo corto aún en las etapas más avanzadas del desarrollo.

El embrión humano en su desarrollo temprano, tiene tres capas y se apoya en el saco vitelino embrionario. Durante la segunda semana del desarrollo embrionario, a medida que el embrión crece, comienza a rodear y envolver porciones de esta salida. Las porciones envueltas forman la base para el tracto gastrointestinal adulto. Secciones de este intestino comienzan a diferenciarse en los órganos del tracto gastrointestinal, tales como el esófago, el estómago y los intestinos. El saco está rodeado por una red de arterias llamadas plexo vitelino. Con el tiempo, estas arterias se consolidan en tres arterias principales que irrigan el tracto gastrointestinal en desarrollo: la arteria celíaca, la arteria mesentérica superior y la arteria mesentérica inferior. Las áreas irrigadas por estas arterias se utilizan para definir el intestino medio, intestino grueso y el intestino anterior.

El esófago se desarrolla como parte del tubo de intestino anterior.<sup>3</sup> La inervación del esófago desarrolla a partir de los arcos branquiales.

El esófago es el órgano, cuya agrupación de tejidos forma la unidad estructural encargada de la función de transporte del bolo alimenticio, desde la faringe hasta el estómago. Su estructura con forma de tubo, está conformada por varias capas histológicas que son comunes al resto del Aparato digestivo.

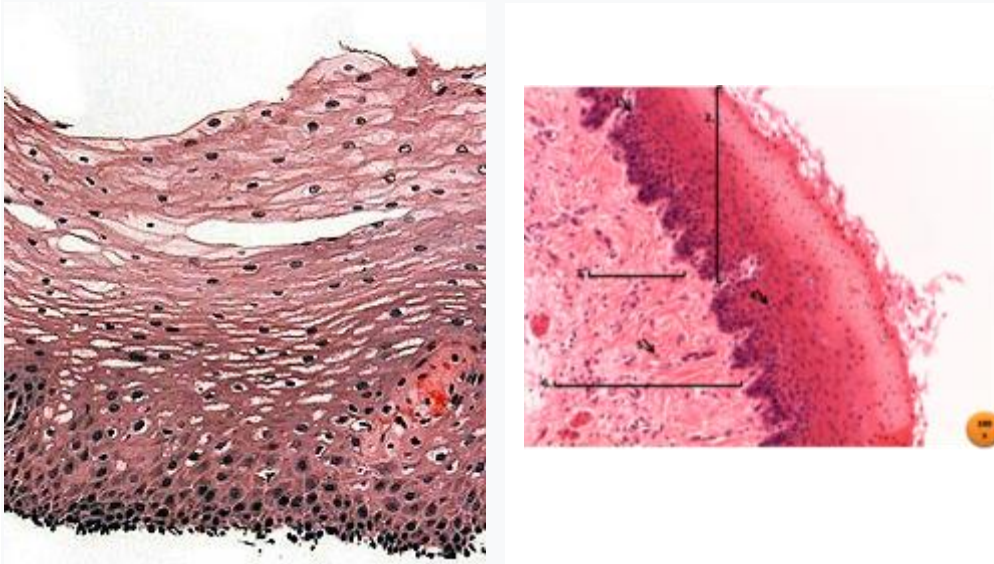
La pared está formada por cuatro capas superpuestas:



- Esófago humano en corte transversal. Arriba epitelio escamoso del lumen.
- b. Fibras de la capa muscular longitudinal.
- c. Fibras musculares transversales.
- d. Capa submucosa.
- e. Muscularis mucosæ.
- f. Membrana mucosa, con vasos sanguíneos.
- g. Capa Epitelial estratificada.

h. Glándula mucosa.  
i. Ducto glandular. -->

Histología del esófago: 2=epitelio, 6=conjuntivo denso .



Capa escamosa interna de la capa mucosa del esófago. Tinción H&E.

- **Capa mucosa:** Conformada por el epitelio y el tejido conectivo subyacente. El epitelio#Epitelio estratificado plano no queratinizado tiene varias capas de células y recubre la luz del esófago. Este epitelio está renovándose continuamente por la formación de nuevas células de sus capas basales. Para facilitar la propulsión del alimento hacia el estómago, el epitelio está recubierto por una fina capa de mucus, la cual se forma por las glándulas cardiales y esofágicas. El tejido conectivo es de tipo laxo, y se separa de la siguiente capa (submucosa) por medio de la capa *muscularis mucosae*.
- **Capa submucosa:** capa que se encuentra por debajo de la mucosa, y está formada por tejido conectivo denso, se encuentran en ella glándulas esofágicas.
- **Capa muscular:** está formada por dos capas de músculo liso, una capa interna de células de dirección circular y otra capa externa de células musculares longitudinales, que cuando se contraen forman ondas peristálticas que conducen el bolo alimenticio al estómago.



La capa muscular es más flexible y las mediciones biomecánicas han demostrado que tiene un módulo de elasticidad menor. Esta diferencia de rigidez/flexibilidad implica que la distribución de esfuerzos en un esófago no puede ser uniforme.

- **Capa serosa o adventicia:** Formada por tejido conectivo, excepto en la región del receso vertebromediastínico, donde las pleuras lo revisten parcialmente.<sup>4</sup>

**Unión esofagogástrica** (también **unión gastro-esofágica**): es la unión entre el esófago y el estómago. A simple vista, el color rosa de la mucosa esofágica contrasta con el rojo más intenso de la mucosa gástrica y la transición entre las dos se puede ver como una línea irregular, que a menudo se denomina «línea z». En la microarquitectura, el examen histológico revela una transición abrupta entre el epitelio#Epitelio estratificado plano no queratinizado también (Epitelio escamoso estratificado) del esófago y el epitelio cilíndrico simple del estómago.

Además de su estructura tubular el esófago posee dos zonas con función valvular, una a la entrada y otra a la salida, que son denominadas «esfínteres».

- **Esfínter esofágico superior:** divide la faringe del esófago. Está formado por el músculo cricofaríngeo que lo adhiere al cricoides. Este músculo es un músculo estriado (a pesar de esto, es involuntario y está innervado por el nervio vago y ramas del plexo esofágico) que inicia la deglución.
- **Esfínter esofágico inferior:** realmente no es un esfínter anatómico. Es un «esfínter fisiológico», con músculo liso controlado de manera neurohormonal. Esta característica le permite impedir el reflujo del contenido ácido estomacal.

En el humano el esófago está irrigado por diferentes arterias según la porción que recorre:

- En el cuello, está irrigado por arterias esofágicas superiores, ramas de la arteria tiroidea inferior que procede de la subclavia.
- En el tórax, por las arterias esofágicas medias, por arterias bronquiales y las intercostales, que son ramas directas de la aorta.

- En el abdomen, por las arterias esofágicas inferiores procedentes de la diafragmática inferior izquierda y de la arteria gástrica izquierda.

### 3.4 Peritoneo

El peritoneo es la membrana serosa que reviste el interior de la cavidad abdominal. Se estructura en dos capas: la capa exterior, llamada peritoneo parietal, está adherida a la pared de la cavidad abdominal, y la capa interna o peritoneo visceral envuelve el intestino delgado y otros órganos del abdomen. El espacio entre ambas capas se denomina cavidad peritoneal y contiene una pequeña cantidad de fluido lubricante (alrededor de 50 ml) que permite a ambas capas deslizarse entre sí.

El peritoneo tapiza la pared anterior y posterior de la cavidad abdominal, por arriba cubre la porción inferior del diafragma y por abajo recubre la pelvis. Las estructuras del abdomen se clasifican en intraperitoneales o extraperitoneales, estas últimas pueden ser subperitoneales (situadas debajo del peritoneo) como la vejiga urinaria y retroperitoneales (detrás del peritoneo) como el riñón.<sup>1</sup> La cavidad peritoneal se divide en dos partes, la cavidad principal y la transcavidad de los epiplones que es más pequeña y se sitúa detrás del estómago y el epiplón mayor, ambas cavidades tienen una comunicación virtual denominada hiato de Winslow.

Los órganos del abdomen pueden clasificarse dependiendo de su situación y si están tapizados o no por el peritoneo visceral en dos grupos: intraperitoneales, y extraperitoneales. Los extraperitoneales pueden ser retroperitoneales (situados detrás del peritoneo) y subperitoneales (situados debajo del peritoneo). Los órganos intraperitoneales como el intestino delgado tienen cierto grado de movilidad, mientras que en los retroperitoneales la posición es fija

Se conocen en el peritoneo, como en todas las membranas serosas:

#### Peritoneo parietal

- Hoja más externa del peritoneo. Está aplicada sobre las paredes de las cavidades abdominal y pélvica.

- Está tapizada en toda su extensión por una capa de tejido celuloadiposo, denominada fascia extraperitoneal.

#### Peritoneo visceral

- Hoja interna del peritoneo.
- Constituida por el revestimiento seroso de los órganos abdominopélvicos.

#### Repliegues

- Tejido membranoso que une el peritoneo parietal al peritoneo visceral.
- Estos contienen los pedículos vasculonerviosos que se dirigen desde la pared hasta los órganos envueltos por la serosa.
- Cada uno de ellos, está compuesto por dos hojas separadas entre sí por una delgada capa de tejido celuloadiposo, donde se encuentran los vasos y los nervios.
- Presentan diferentes formas y según los casos se denominan: meso, omento o epiplón, y ligamento.

#### Mesos[editar]

- Son repliegues que unen a los órganos a la pared posterior del peritoneo.
  - Mesenterio. Son pliegues del peritoneo que unen las asas del intestino delgado a la pared abdominal posterior y por donde transcurren vasos sanguíneos que aportan el flujo sanguíneo.
  - Mesogastrio. Meso que une el estómago a la pared abdominal. El estómago posee dos mesos, uno posterior y otro anterior. El posterior crece considerablemente y forma el epiplón (u omento) mayor. El mesogastrio anterior une el estómago al hígado y se denomina epiplón (u omento) menor y, también, ligamento gastrohepático.
  - Mesoduodeno. Pliegue de tejido peritoneal que une el duodeno a la pared del abdomen del feto. La membrana persiste algunas veces en la vida adulta como el mesenterio duodenal.
  - Mesocolon. Cumple una función similar al mesenterio, pero une el colon a la pared posterior del abdomen. Se distinguen 3 porciones:
    - Mesoapéndice. Fija el apéndice ileocecal.

- Mesocolon transverso. Fija el colon transverso.
- Mesocolon sigmoides. Fija el colon sigmoideo.

*Epiplón u omento*

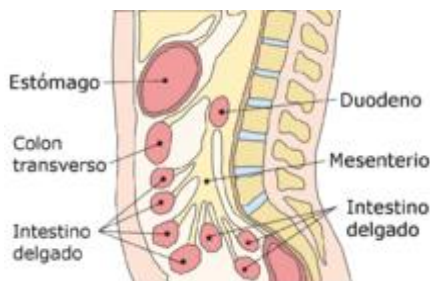
- Es un repliegue del peritoneo que une dos órganos abdominales entre sí y por donde transcurren vasos sanguíneos importantes
  - Limitan una cavidad denominada bolsa omental, transcavidad de los epiplones o cavidad peritoneal menor.
  - Existen varios epiplones, los principales son: el epiplón mayor o gastrocólico que une el estómago con el colon transverso y el epiplón menor o gastrohepático que une el estómago con el hígado.
  - El omento menor está adherido a la curva inferior del duodeno e hígado; y a la curvatura menor del estómago. El omento mayor cuelga de la curvatura mayor del estómago y se curva hacia arriba por delante del intestino delgado para luego volver a curvarse en sentido descendente y adherirse al colon transverso.<sup>1</sup>

*Ligamentos*

- Son repliegues del peritoneo que unen un órgano a la pared abdominal, pero no llevan vasos sanguíneos importantes, y no forman parte del tubo digestivo. Por ejemplo el ligamento falciforme del hígado.

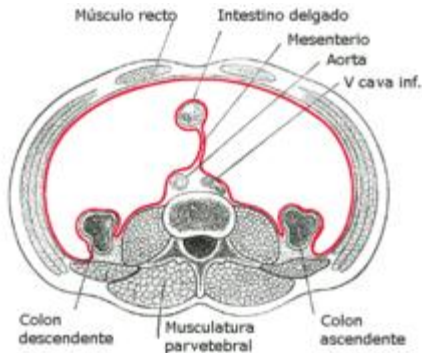
Fondos de saco

- 
- 



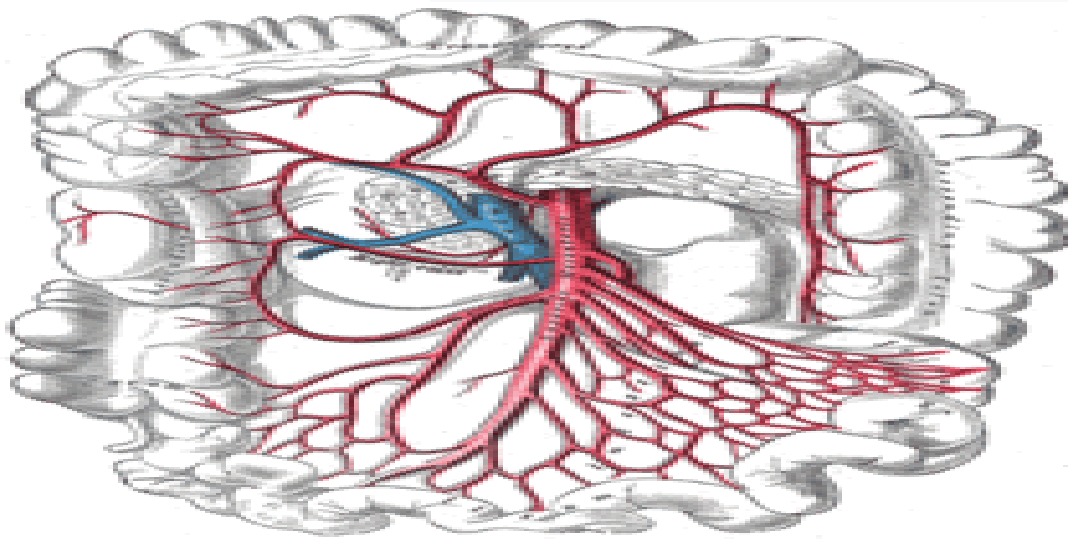
- Fondo de saco de Douglas También llamado fondo de saco recto-uterino, solo existe en las mujeres, es el punto más profundo de la cavidad peritoneal posterior, detrás del útero y delante del recto.
- Fondo de saco útero-vesical situado entre el útero y la vejiga en la mujer.

- En el hombre el fondo de saco que forma el peritoneo en la pelvis es único y se llama fondo de saco vésico-rectal (entre la vejiga urinaria y el recto).



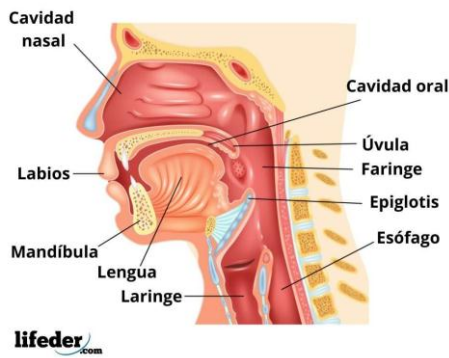
En la imagen puede observarse el mesenterio que une el intestino delgado a la pared abdominal.

Disposición vertical del abdomen en la que es visible el mesenterio.



El peritoneo desempeña varias funciones de gran importancia:

- Sirve como soporte de varios de los órganos existentes en la cavidad abdominal y hace posible su movilidad.
- El peritoneo permite que los vasos sanguíneos alcancen los órganos del abdomen. Esta función es de especial relevancia en el mesenterio a través del cual transitan las ramas de la arteria mesentérica superior que riegan el intestino delgado.
- Sirve como protección y barrera defensiva frente a los microorganismos, contando con importantes funciones inmunológicas para la defensa contra bacterias y virus.
- Actúa como aislante térmico manteniendo una temperatura constante de los órganos del abdomen.
- El peritoneo cuenta con una superficie total de alrededor de 1.7 m<sup>2</sup>. Funciona como una membrana semipermeable que permite el paso de moléculas de pequeño tamaño.



Gracias a esta propiedad es posible la técnica de diálisis peritoneal para tratar a los enfermos afectados de insuficiencia renal

### 3.5 Boca

La boca es el órgano que utilizamos para comer, para hablar y cantar o tocar instrumentos de viento, entre muchas otras actividades. Es la primera parte de nuestro sistema digestivo, ya que su función principal es ayudarnos a procesar los alimentos antes de que estos lleguen a nuestro estómago.

El sistema digestivo es el conjunto de órganos de nuestro cuerpo que se encarga de procesar lo que comemos y de convertirlo en las formas de energía que nuestras células pueden utilizar para alimentarse.

Las principales estructuras u órganos de este sistema son la boca, la lengua, el esófago, el estómago, los intestinos, el recto y el ano. También hay otros órganos asociados como el páncreas, el hígado y la vejiga urinaria, por ejemplo.

La boca en el sistema digestivo

La boca se encarga de masticar los alimentos, produciendo fracciones pequeñas que podemos tragar, las cuales se mezclan con saliva que contiene sustancias que ayudan a comenzar con la digestión de los alimentos.

La lengua es el músculo dentro de la boca que nos ayuda a tragar, pero al mismo tiempo cumple importantes funciones sensoriales, pues gracias a unas células especiales en su superficie podemos distinguir los sabores de los alimentos.

El esófago es el canal por el cual la comida que masticamos y tragamos viaja hacia el estómago.

El estómago es una especie de “bolsa” que recibe la comida masticada y que continúa procesándola mecánica y químicamente, es decir, digiriéndola.

A medida que los alimentos que consumimos son digeridos en el estómago, lo que resulta viaja por el intestino delgado, donde ocurre la absorción de los nutrientes. En este punto participan los otros órganos asociados, como el páncreas, por ejemplo, que producen sustancias para ayudar al intestino a degradar más aún los componentes químicos de los alimentos.

El líquido que va quedando después de la absorción de los nutrientes, mezclado con aquellos elementos no digeribles, sigue su camino hacia el intestino grueso, donde se reabsorbe el agua.

El recto es la última porción del intestino grueso, es donde se producen las heces que después serán expulsadas por el ano.

### 3.6 Faringe

La faringe es una estructura con forma de tubo, con dos tejidos que está situada en el cuello y revestida de una membrana mucosa; conecta la cavidad bucal y las fosas nasales con el esófago y la laringe respectivamente, y por ella pasan tanto el aire como los alimentos, por lo que forma parte del aparato digestivo así como del respiratorio. Ambas vías quedan separadas por la epiglotis, que actúa como una válvula. En el ser humano la faringe mide unos trece centímetros, extendida desde la base externa del cráneo hasta la sexta o séptima vértebra cervical, a la altura del borde caudal del cartílago cricoides. Está ubicada delante de la columna vertebral.

La faringe es un órgano muscular y membranoso que se extiende desde la base del cráneo, limitado por el cuerpo del esfenoides, apófisis basilar del hueso occipital y el peñasco, hasta la entrada del esófago que coincide con la séptima vértebra cervical. Se encuentra sostenida por una masa muscular, los músculos constrictores de la faringe, los

músculos que se insertan en la apófisis estiloides (como el estiloso, estilofaríngeo, etc) y los músculos que se insertan en la apófisis mastoides, principalmente el esternocleidomastoideo. La faringe se encuentra recubierta por una mucosa la cual es diferente según la zona que se estudie:

- Nasofaringe: epitelio cilíndrico ciliado pseudoestratificado;
  - Orofaringe: epitelio escamoso estratificado;
  - Laringofaringe: epitelio escamoso estratificado
- 
- Nasofaringe: también se llama faringe superior o rinofaringe (o también epifaringe) al arrancar de la parte posterior de la cavidad nasal.<sup>1</sup> El techo de la faringe situado en la nasofaringe se llama *cavum*, donde se encuentran las amígdalas faríngeas o adenoides. La nasofaringe está limitada por delante por las coanas de las fosas nasales y por abajo por el velo del paladar. A ambos lados presenta el orificio que pone en contacto el oído medio con la pared lateral de la faringe a través de la Trompa de Eustaquio. Detrás de este orificio se encuentra un receso faríngeo llamado fosita de Rosenmüller. En la pared posterior de la nasofaringe se aprecia el relieve del arco anterior del atlas o primera vértebra cervical.
  - Orofaringe: también se llama faringe media o bucofaringe, debido a que por delante está ubicada la boca o cavidad oral a través del istmo de las fauces. Por arriba está limitada por el velo del paladar y por abajo por la epiglotis. En la orofaringe se encuentran las amígdalas palatinas o anginas, entre los pilares palatinos anteriores o glosopalatino y posterior faringopalatino.
  - Laringofaringe: también se llama hipofaringe o faringe inferior. Comprende las estructuras que rodean la laringe por debajo de la epiglotis, como los senos piriformes y el canal retrocricoideo, hasta el límite con el esófago. En medio de los senos piriformes o canales faringolaríngeos se encuentra la entrada de la laringe delimitada por los pliegues aritenoepiglotícos

## Funciones



- *Deglución*: Es el paso alimenticio desde la boca hacia el esófago.
- *Respiración*: Por respiración generalmente se entiende al proceso fisiológico indispensable para la vida de los organismos que consta de inspiración o inhalación y espiración (suele simplificarse en aeróbicos y anaeróbicos vulgarmente). El aire pasa a la faringe, con esta cavidad también conecta con la boca, por lo tanto, también puede pasar aire a través de esta, aunque no es lo más recomendable, ya que no filtra ni calienta el aire.
- *Fonación*: Es el trabajo muscular realizado para emitir sonidos inteligibles, es decir, para que exista la comunicación oral. Es el mayor resonador.
- *Audición*: Interviene en la audición, ya que la trompa auditiva está lateral a ella y se unen a través de la trompa de Eustaquio.
- Otras funciones de la faringe son la olfacción, salivación, masticación, funciones gustativas, protección y continuación de la cámara de resonancia para la voz.

### 3.7 Jugo gástrico

El jugo gástrico es una secreción líquida de la mucosa gástrica, que contiene una mezcla heterogénea de jugo claro y moco transparente con grumos. Proviene de secreciones de varias células epiteliales especializadas, tanto superficiales como de las glándulas gástricas. Su composición química consiste en agua, ácido clorhídrico, trazas de cloruro de potasio, cloruro de sodio, bicarbonato, enzimas. Mediante la acción del jugo gástrico, el bolo alimenticio pasa a formar una sustancia pastosa denominada quimo que pasa al duodeno.

En si el jugo gástrico o más propiamente dicho la secreción gástrica, es una mezcla de las secreciones de varias células epiteliales especializadas.

En estado basal (ayuno), el jugo gástrico es básicamente una solución de NaCl con pequeñas cantidades de H<sup>+</sup> y K<sup>+</sup>. Con la ingestión de alimentos la concentración de H<sup>+</sup> aumenta considerablemente y disminuye la de Na<sup>+</sup> en proporciones equivalentes y se llegan a producir hasta 2 litros de ácido clorhídrico#Ácido gástrico (HCl) por día, con un pH tan bajo como 1.<sup>2</sup> La concentración de H<sup>+</sup> es 3 millones de veces más bajo que en

sangre, y la secreción de cloruro se hace tanto contra el gradiente de concentración como el gradiente eléctrico. Así la capacidad de las células parietales para secretar ácido dependen del transporte activo.<sup>3</sup>La secreción gástrica es la fase más relevante de la digestión pues al entrar el alimento en contacto con un pH bajo y con las enzimas líticas, este lo disocia en fibras de colágeno y desnaturaliza (proteólisis) las proteínas presentes. Constituyendo la fase química de la digestión a la par que se realiza la acción mecánica por las contracciones del estómago.

### Mucus y $\text{HCO}_3^-$

El moco es un gel viscoso y resbaladizo que recubre las superficies mucosas del tracto gastrointestinal. Sus características se deben a glicoproteínas que forman geles denominados mucinas. Las mucinas son el producto orgánico principal secretado por las células de la superficie epitelial. Los monómeros de la mucina son glicoproteínas con una masa molecular de aproximadamente 50 kDa; altamente glicosidados con solo alrededor de un 15%-20% de su masa constituida por el núcleo de proteína. Unos 100-200 oligosacáridos están unidos a lo largo del núcleo de proteína vía grupos hidroxilo (glicosidación de enlace-O) a residuos de serina y treonina.

Además del moco turbio visible, las células superficiales secretan un fluido rico en  $\text{NaHCO}_3$ , el cual actúa como un medio de protección al bajo pH y las condiciones pépticas del lumen gástrico.

### Pepsinas

La principal enzima del jugo gástrico es la pepsina, si bien existen otras enzimas importantes para funciones específicas, pero en cantidades mucho menores, tales como la lipasa gástrica, que es la más efectiva contra los triglicéridos con ácidos grasos de cadena corta y gelatinosa, todas derivadas de las células principales o células zimógenas.

La pepsina gástrica es en realidad un conjunto heterogéneo de proteína responsables de la actividad proteolítica del jugo gástrico. Estas son secretadas en forma de precursores zimógenos inactivos llamados pepsigénos, el pepsigéno I (PGI) y el pepsigéno II (PGII), ambas variantes moleculares que se diferencian en carga neta y/o peso molecular (isozimas).

La actividad catalítica de la pepsina es la de una endoproteasa, que rompe preferentemente los enlaces peptídicos que involucran aminoácidos aromáticos (p.ej. phe, try, tyr) y un aminoácido adyacente, generando productos de digestión fragmentados de muy diversos tamaños.

### Ácido clorhídrico

El ácido clorhídrico representa el componente exclusivamente químico y corrosivo contenido en el *jugo gástrico*. La acidez (pH bajo) y la composición iónica del producto final de secreción gástrica no es constante, y varía con la velocidad de secreción. En un estómago adulto promedio se secretan 1.5 litros de *jugo gástrico* al día, pero solamente una fracción de ese volumen corresponde al ácido gástrico. Habitualmente no provoca daño a la mucosa, siempre que no se le agregue una ingesta con grandes dosis de ácidos externos.

En el estómago en reposo y en ayunas, la secreción ácida basal tiene un patrón diurno y su proporción varía ampliamente entre personas normales. <sup>4</sup>El pH gástrico normal se encuentra entre 1.2-2.0. La secreción ácida basal es de 1 meq/h en sujetos normales y de 2-4 mEq/h en pacientes ulcerosos.<sup>1</sup>

### Factor intrínseco

Es una glicoproteína de 55000 Da, secretada en los humanos por las células parietales junto con el HCl. Este factor se une a la vitamina B12 formando un complejo que es resistente a la digestión y se une a los receptores en el íleon para promover la absorción de la vitamina B12.

### Componentes inorgánicos

1. Agua: componente principal de la solución.
2. Ácido clorhídrico (HCl): segregado por las células parietales u oxínticas. Realiza la función de desnaturalización de las proteínas, actúa como medio esterilizador de bacterias. Activa el pepsinogeno para volverlo pepsina y cumple su función lítica.
3. Ion bicarbonato ( $\text{HCO}_3^-$ ) y moco: se forman en las células epiteliales, cumplen una función de protección contra la disminución del pH y la pepsina respectivamente.

4. Cloruro de sodio y cloruro de potasio: reguladores de la bomba de protones.

Componentes orgánicos

1. Factor intrínseco: se forma al igual que el HCl en las células parietales, forma un complejo con la vitamina B12 que impide que esta sea digerida, transportándola al íleon donde es absorbida.
2. Pepsinógeno: se forma en las células principales o células zimogénicas. Es la enzima primordial en la proteólisis.
3. Factores trefoil: se forman en las células epiteliales, cumplen una función protectora.
4. Histamina: se genera en las células enterocromafín de regulación en la secreción ácida
5. Gastrina: se forma en las células G. Regula la secreción de ácido.
6. Somatostatina: se forma en las células D y regula también la secreción ácida.
7. Rennina o Quimosina: es una enzima que solo se encuentra en los bebés, hasta que inicia la generación de jugo gástrico.<sup>5</sup>

El movimiento y el flujo de químicos en el estómago son controlados por el sistema nervioso autónomo y por varias hormonas del sistema digestivo:<sup>6</sup>

Gastrina	La hormona <i>gastrina</i> genera un incremento en la secreción de HCl a partir de las células parietales, y pepsinógeno de las células principales del estómago. La gastrina es liberada por las células-G en el estómago en respuesta a la distensión del antrum, y productos digestivos (especialmente grandes cantidades de proteínas no totalmente digeridas). Es inhibida por un pH normalmente menor a 4 (altamente ácido), así como por la hormona somatostatina.
Colecistoquinina	La <i>Colecistoquinina</i> tiene más efecto en la vesícula; causa contracciones en la misma, pero también disminuye el vaciado gástrico y aumenta la

	liberación de jugo pancreático, que es alcalino y neutraliza el quimo.
Secretina	De una manera diferente y extraña, la "secretina", producida en el intestino delgado tiene mayor efecto sobre el páncreas, pero disminuye también la secreción de ácido en el estómago.
Péptido inhibidor gástrico	El <i>Péptido inhibidor gástrico</i> (Gastric inhibitory peptide, GIP) disminuye tanto la liberación de ácido como la motilidad.
Enteroglucagón	El <i>enteroglucagón</i> disminuye tanto la liberación de ácido como la motilidad gástrica.

La regulación de la secreción de jugo gástrico en el organismo humano pasa por tres etapas:

- La fase cefálica, en la cual al ver, oler o probar un alimento se genera un 40% del volumen máximo de jugo gástrico.
- La fase gástrica, que sucede cuando el alimento ha llegado al estómago y provoca la mayor generación de secreción ácida de las tres fases.
- La última fase es la fase intestinal, donde el quimo llega al duodeno, que realiza dos secuencias más una de estimulación del ácido gástrico y una segunda en la que se inhibe la misma. En el duodeno, el ácido gástrico es neutralizado mediante bicarbonato de sodio. Esto también bloquea las enzimas gástricas (pepsinas) que tienen su acción óptima en un rango bajo de pH.

La secreción de bicarbonato de sodio del páncreas es estimulado por la secretina. Esta hormona polipeptídica se activa y secreta de las llamadas células S en la mucosa del duodeno y yeyuno cuando el pH en el duodeno cae entre las 4.5 y 5.0 unidades.

### 3.8 Estomago

El estómago es un órgano del sistema digestivo especializado en la acumulación y digestión de la comida que ingerimos. Su anatomía es bastante compleja; pues se divide en cuatro partes, presenta dos curvaturas, está irrigado principalmente por el tronco celíaco, y es innervado por los nervios vagos y el plexo celíaco.

El estómago es la parte más dilatada del sistema digestivo, ubicándose entre el esófago y el duodeno. Para ser más precisos, este abarca la región entre los orificios del cardias y del píloro del tracto gastrointestinal. Se encuentra cubierto y conectado con otros órganos por medio del peritoneo.

El omento menor (epiplón menor) conecta el estómago con el hígado y luego se extiende

ESTOMAGO	
Partes	Cardia, fondo gástrico, cuerpo gástrico, porción pilórica.
Funciones	Digestión mecánica y química, absorción, secreción de hormonas.
Capas	Mucosa, submucosa, muscular externa y serosa.
Vascularización	Arterias gástricas, arterias gastro-ometales (gastro-epilóicas), arterias gástricas cortas, arterias gástricas posteriores, arteria gastroduodenal.
Inervación	Parasimpática: nervio vago (X) Simpática: plexo celíaco (T5-T12)

alrededor del estómago, desde donde el omento mayor (epiplón mayor) continúa hacia abajo, colgándose de este como una cortina. El peritoneo tiene un trayecto complejo que

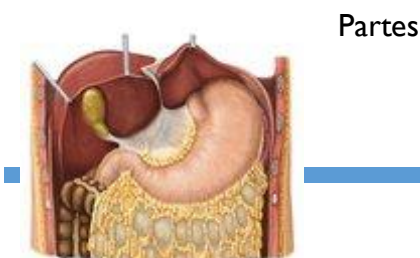
requiere de visualización, por eso para entenderlo completamente, te damos el siguiente material para que evites confusiones.

Relaciones anatómicas del estómago	
Cuestionario de la tabla	
Anteriormente	Diafragma, hígado (lóbulo izquierdo), y pared abdominal anterior.
Posteriormente	Bolsa omental (transcavidad de los epiplones), páncreas, riñón izquierdo y glándula suprarrenal (adrenal), bazo, y arteria esplénica.
Superiormente	Esófago y diafragma
Inferiormente y lateralmente	Mesocolon transversal

El estómago está localizado dentro de la cavidad abdominal en una pequeña área llamada la cama del estómago, donde descansa cuando el cuerpo está en posición supina, o acostado boca arriba.

Abarca varias regiones del abdomen, incluyendo: epigastrio, región umbilical, hipocondrio y flanco izquierdo. También tiene relaciones anatómicas precisas y está en contacto con varias estructuras adyacentes.

En este material se traza la trayectoria del peritoneo, proporcionando una vista completa del sistema digestivo:



Las partes del estómago tienen importancia anatómica. Siendo que las cuatro secciones principales son: el cardias, fondo gástrico, cuerpo gástrico y porción pilórica. Como el nombre lo dice, el cardias está rodeado por el orificio del cardias o hiato esofágico, que es una abertura localizada en el diafragma en la unión del esófago y el estómago, permitiendo el paso del tubo digestivo de la cavidad torácica a la cavidad abdominal. Esta es la primera porción por donde la comida ingerida pasa, representando la puerta de entrada al estómago. El fondo gástrico es la porción dilatada superior del estómago, que está localizada superiormente en relación al plano horizontal del orificio del cardias.

Después, se encuentra el cuerpo gástrico, que es la porción más grande de este órgano. Finalmente la porción pilórica que representa la puerta de salida del estómago, llevando su contenido hacia el duodeno. El píloro se divide en dos partes- el antro pilórico que está conectado al estómago y el canal pilórico que está conectado al duodeno. El contenido del canal pilórico entra en el duodeno por el orificio pilórico, cuya abertura y cerramiento están controlados por el esfínter pilórico (píloro), que es una capa circular de músculo liso.

#### Curvaturas

El estómago tiene una forma característica de J, esto se debe a la presencia de dos curvaturas desiguales. La curvatura más grande y convexa localizada en el lado izquierdo del estómago es llamada curvatura mayor, esta comienza en la incisura del cardias, formada entre el borde del esófago y el fondo gástrico. La curvatura más pequeña y cóncava se encuentra en el lado derecho y es denominada curvatura menor. Esta última presenta una pequeña escotadura llamada incisura angular que marca la línea de intersección entre el cuerpo gástrico y la porción pilórica del estómago.

Ahora para consolidar tus conocimientos acerca de las partes del estómago, ¡Echa un vistazo al siguiente cuestionario!





## Función

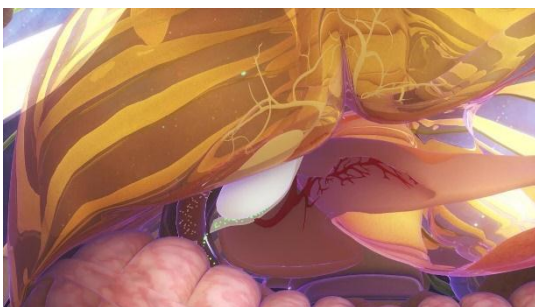
La principal función del estómago involucra la digestión tanto mecánica como química de la comida ingerida. Esta pasa por el esófago y a través del orificio del cardias, entra al estómago donde se mezcla con el jugo gástrico. Aquí, contracciones musculares repetitivas agitan las partículas de la comida, formando fragmentos más pequeños que se mezclan con el jugo gástrico, y mediante la acción de varias enzimas y el ácido clorhídrico (pH 1-2) presente, desintegran aún más la comida, produciendo una sustancia semilíquida llamada quimo. Esta última pasa al duodeno por el píloro por un proceso denominado peristalsis gástrica. Por ser un órgano muscular, el estómago puede distenderse mucho, acumulando entre 2 a 3 litros de comida.

Adicionalmente en cuanto a la digestión, este órgano también está involucrado en una pequeña parte de la absorción. Especialmente, en la absorción de agua, cafeína, y una pequeña cantidad de etanol. El estómago también juega un papel importante en controlar la secreción y motilidad del tracto digestivo, liberando varias hormonas como gastrina, colecistoquinina, secretina, y péptido inhibidor gástrico.

### 3.9 Hígado y vías biliares

La vesícula biliar es un pequeño saco muscular de almacenamiento, en forma de pera, que contiene la bilis y que está interconectado con el hígado mediante unos conductos llamados vías biliares. (Véase también Introducción al hígado y la vesícula biliar.)

La bilis es un líquido espeso y viscoso, de color amarillo verdoso. Se compone de sales biliares, electrólitos (partículas cargadas disueltas, como el sodio y el bicarbonato), pigmentos biliares, colesterol y otras grasas (lípidos). La bilis tiene dos funciones principales:



#### Bilis

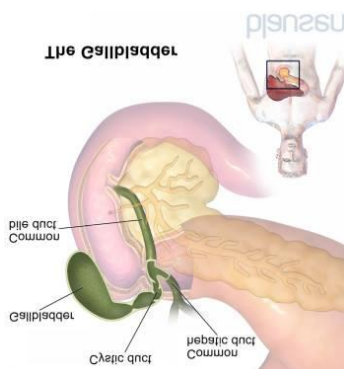
- Ayudar a la digestión
- Eliminar del organismo ciertos productos de desecho (principalmente

hemoglobina y exceso de colesterol).

Las sales biliares contribuyen a la digestión haciendo que el colesterol, las grasas y las vitaminas liposolubles sean más fáciles de absorber por el intestino.

La bilirrubina es el principal pigmento de la bilis. La bilirrubina es un producto de desecho que se forma a partir de la hemoglobina (la proteína que transporta oxígeno en la sangre) y que es excretado en la bilis. La hemoglobina se libera cuando se destruyen los glóbulos rojos (eritrocitos) viejos o dañados.

#### La vesícula biliar y las vías biliares



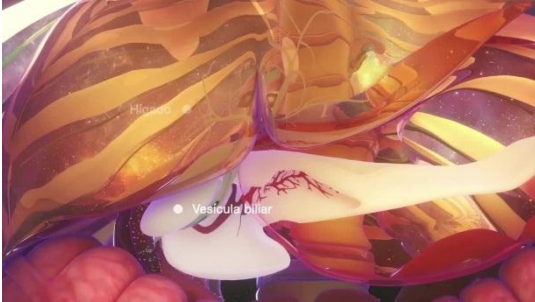
La bilis sale del hígado por los conductos hepáticos derecho e izquierdo, los cuales se unen para formar el conducto hepático común. Posteriormente, este conducto se une a otro que está conectado con la vesícula biliar, denominado conducto cístico, para formar el colédoco. Este desemboca en el intestino delgado a través del esfínter de Oddi (un músculo en forma de anillo), situado unos centímetros por debajo del estómago.

Aproximadamente la mitad de la bilis secretada entre las comidas fluye directamente a través del colédoco al intestino delgado. La bilis restante es desviada a través del conducto cístico a la vesícula biliar, donde es almacenada. En la vesícula biliar, hasta el 90% del agua de la bilis se absorbe hacia el torrente sanguíneo, por lo que la bilis restante se vuelve muy concentrada. Cuando entran alimentos en el intestino delgado, una serie de señales hormonales y nerviosas desencadenan la contracción de la vesícula biliar, y la relajación y la apertura del esfínter de Oddi. La bilis fluye entonces desde la vesícula biliar hasta el intestino delgado, donde se mezcla con el contenido alimenticio y lleva a cabo sus funciones digestivas.

Después de que la bilis ha recorrido el intestino delgado, alrededor del 90% de las sales biliares son reabsorbidas en el torrente sanguíneo a través de la pared de la porción distal del intestino delgado. El hígado extrae estas sales biliares de la sangre y las secreta de nuevo a la bilis. Las sales biliares pasan por este ciclo unas 10 o 12 veces al día. Cada vez, pequeñas cantidades de sales biliares escapan a la absorción y alcanzan el intestino

grueso, donde son descompuestas por las bacterias. Algunas sales biliares son reabsorbidas en el intestino grueso y el resto se excreta en las heces.

### El hígado y la vesícula biliar



Aunque la vesícula biliar cumple una función, no es un órgano imprescindible. Si se extirpa la vesícula biliar (por ejemplo, como tratamiento quirúrgico de la colecistitis), la bilis puede pasar directamente desde el

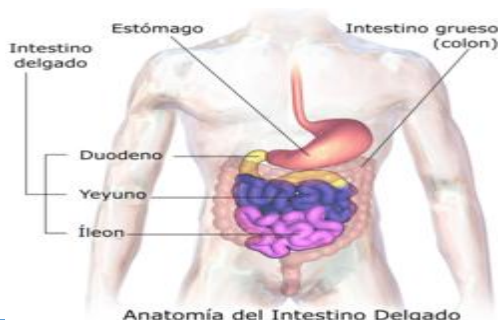hígado al interior del intestino delgado.

Los cálculos biliares son masas duras que se forman cuando hay demasiado colesterol (el tipo más común de cálculo), demasiada bilirrubina o falta de sales biliares. En la vesícula biliar o en las vías biliares pueden formarse cálculos biliares. Generalmente, los cálculos biliares no causan síntomas. No obstante, pueden obstruir el flujo de la bilis desde la vesícula biliar y causar dolor (cólico biliar) o inflamación. También pueden migrar desde la vesícula biliar hasta la vía biliar, donde pueden obstruir el flujo normal de la bilis hacia el intestino, causando ictericia (una coloración amarillenta de la piel y del blanco de los ojos) además de dolor e inflamación.

El flujo de la bilis también puede ser obstruido por tumores. Otras causas de interrupción u obstrucción del flujo son menos frecuentes.

### 3.10 Intestino delgado

El intestino delgado es la sección del aparato digestivo que conecta el estómago con el intestino grueso. Se dividen en tres partes: duodeno, yeyuno e íleon.<sup>2</sup>



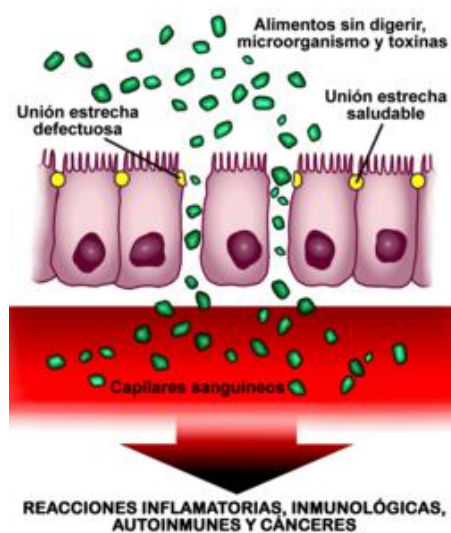
Intestino delgado.

Cumple las funciones de digestión, absorción, barrera y además inmunidad.

Es uno de los órganos con mayor número de recambio de células de todo el organismo, ya que toda su superficie interna se renueva cada cinco días.

El intestino delgado absorbe los nutrientes necesarios para el cuerpo con ayuda de las bacterias simbiotas o flora intestinal. Se localiza entre dos esfínteres: el pilórico, y el ileocecal, que lo comunica con el intestino grueso. Constituye la mayor superficie mucosa del organismo.<sup>4</sup> Su longitud oscila entre 3 y 7 metros (m), dependiendo de numerosas variables como la talla del individuo.<sup>5</sup> En el cadáver, como consecuencia de la hipotonía del músculo liso, su longitud aumenta.<sup>6</sup>

Posee en su interior una capa de células que forman una barrera. Su misión es, además de digerir sustancias, actuar defendiendo al organismo del enemigo exterior del ambiente (sustancias que ingerimos y microorganismos presentes en el intestino). Esto lo logra



manteniendo cerradas las uniones estrechas intercelulares, para impedir el acceso descontrolado de sustancias, toxinas, químicos, microorganismos y macromoléculas, que de lo contrario podrían pasar al torrente sanguíneo. Actualmente, se sabe que las uniones estrechas, anteriormente consideradas como estructuras estáticas, son en realidad dinámicas y se adaptan fácilmente a diversas circunstancias, tanto fisiológicas como patológicas. Existe un complejo sistema regulador que orquesta el estado de ensamblaje de la

red de proteínas de las uniones estrechas intercelulares.

Cuando no funcionan bien las entradas entre las células (las uniones estrechas intercelulares) y en lugar de estar cerradas o prácticamente cerradas, como deberían estar, están abiertas sin control, se produce un aumento de la permeabilidad intestinal. Esta apertura provoca que entren sustancias en el cuerpo y que, dependiendo de la predisposición genética de la persona, puedan desarrollarse enfermedades autoinmunes, inflamatorias, infecciones, alergias o cánceres, tanto intestinales como en otros órganos.<sup>4</sup>

El quimo que se crea en el estómago, formado por el bolo alimenticio mezclado con el ácido clorhídrico, pepsinógeno y otras sustancias a partir de movimientos peristálticos, se mezcla a su vez con las secreciones biliar y pancreática (además de la propia duodenal) para no romper las capas del intestino delgado (ya que este tiene un pH altamente ácido) y es llevado al duodeno. El tránsito alimenticio continúa por este tubo a lo largo del cual se completa el proceso de la digestión, el quimo se transforma en quilo y se efectúa la absorción de las sustancias útiles.

El fenómeno de la digestión y de la absorción depende en gran medida del contacto del alimento con las paredes intestinales, por lo que cuanto mayor sea este y en una superficie más amplia, tanto mejor será la digestión y absorción de los alimentos. Esto nos da una de las características morfológicas más importantes del intestino delgado que son la presencia de numerosos pliegues que amplifican la superficie de absorción como:

1. Pliegues circulares.
2. Velloidades intestinales (de 0,5 mm de altura y un núcleo de lámina propia).
3. Microvellosidades del intestino delgado: Las microvellosidades son prolongaciones de la membrana plasmática en los enterocitos con forma cilíndrica, que sirven para aumentar el contacto de la membrana plasmática con una superficie interna. Si el epitelio es de absorción, las microvellosidades tienen en el eje central filamentos de actina, si no fuera de absorción este eje no aparecería. Recubriendo la superficie hay una cubierta de glicocálix. Su función es aumentar la superficie absorptiva de las células, y se estima que permite un aumento aproximado de 20 veces.

El intestino delgado absorbe cada día varios cientos de gramos (g) de hidratos de carbono, 100 g de grasa, 50-100 g de aminoácidos, 50-100 g de iones y 7 l de agua. La capacidad de absorción del intestino delgado normal, es muy superior a estas cifras y puede alcanzar 500-700 g de proteínas y 20 litros (l) de agua al día.

El duodeno se caracteriza por su relación con el estómago, es la porción principal donde llega el jugo pancreático y hepático, pero el yeyuno y el íleon son más difíciles de distinguir y no hay una separación entre ambos.

En general, se pueden distinguir porque:

1. El yeyuno tiene mayor diámetro que el íleon (3 cm el yeyuno, 2 cm el íleon).
2. El yeyuno tiene más pliegues circulares, más vellosidades intestinales y más finas, mientras que el íleon tiene menos.
3. En el íleon los folículos linfoides (placas de Peyer) y la irrigación vascular en forma de arcadas es mayor, que en el yeyuno. Además sus paredes son más delgadas y menos vascularizadas.

Topográficamente tanto el yeyuno como el íleon ocupan el espacio infracólico, aunque:

1. El yeyuno se sitúa un poco más arriba y a la izquierda (región umbilical) que el íleon (abajo y a la derecha).
2. En general, las asas yeyunales son de dirección más horizontal, mientras que las ileales son de dirección vertical.

El final del intestino delgado es el íleon terminal que desemboca en el ciego por medio de la válvula ileocecal.

En la constitución de la pared intestinal, además de las capas usuales de mucosa, submucosa, muscular y serosa, destaca la presencia de acúmulos de tejido linfóide que alcanzan hasta la submucosa. Se localizan en el borde antimesentérico y su número es de 30 o 40, y miden hasta 2,5 cm de diámetro. Como se ha mencionado anteriormente, son más numerosos en el íleon.

Toda la longitud del intestino delgado queda unida a la pared posterior a través de la raíz del mesenterio. Esta unión del mesenterio a la pared posterior comienza a nivel de la vértebra L2, cruza el gancho del páncreas (por donde penetra la arteria mesentérica superior), cruza delante de la cava inferior, sigue externamente a los vasos ilíacos comunes y externos para terminar en la fosa ilíaca derecha, a nivel del promontorio, lateral a la articulación sacroilíaca derecha, a unos 6 cm, de la línea media del intestino.

### 3.11 Intestino Grueso

El intestino grueso es la última porción del tubo digestivo, formada por el ciego, el colon, el recto y el canal anal. El intestino delgado se une al intestino grueso en el abdomen inferior derecho a través de la válvula ileocecal. El intestino grueso es un tubo muscular de aproximadamente un metro y medio de largo. La primera parte del intestino grueso se llama ciego. El intestino grueso continúa absorbiendo agua y nutrientes minerales de los alimentos y sirve como área de almacenamiento de las heces.

Desde el intestino delgado, los pocos nutrientes que no han sido digeridos previamente, y parte del agua, pasan al intestino grueso a través de una sortija muscular (válvula ileocecal) que impide que los alimentos vuelvan al intestino delgado. El intestino grueso necesita de 10 a 12 horas para finalizar el resto del proceso. En esta fase, los alimentos ya no se siguen procesando; el intestino grueso simplemente absorbe las vitaminas creadas por las bacterias que habitan al colon y el agua restante, compacta los excrementos y almacena la materia fecal al recto hasta que sea eliminada por el ano.<sup>1</sup>

La diferencia más obvia con el intestino delgado es que es más ancho y que presenta una capa muscular longitudinal que se reduce a tres estructuras en forma de correa, de unos 5 milímetros de anchura, conocidas como *taeniae coli*, que empiezan en la base del apéndice y se extienden desde el ciego hasta el recto.<sup>2</sup> La capa mucosa de su pared está formada por epitelio columnar simple y, en vez de tener las vellosidades del intestino delgado, el intestino grueso presenta criptas intestinales.<sup>3</sup> A pesar de que los dos intestinos tienen células en forma de cáliz, al intestino grueso son más numerosas. La serosa externa es otra capa de tejido conectivo muy delgada que se continúa focalmente con el peritoneo.

El apéndice, que está unido a la superficie posteromedial del intestino grueso, contiene masas de tejido linfoide con una actividad inmunológica similar a la de las placas de Peyer de la tripa delgada.<sup>4</sup> La apendicitis es el resultado de un bloqueo que atrapa material infectado en la cavidad, pero el apéndice, si es necesario, se puede extirpar sin ningún peligro ni consecuencia para el paciente ya que no altera significativamente la función digestiva.

El intestino grueso es un tubo vacío y alargado de aproximadamente un metro y medio de largo, con movilidad peristáltica gracias a su musculatura lisa,<sup>6</sup> y que está formado por

el ciego, el colon, el recto y el canal anal. El intestino delgado se une al intestino grueso al abdomen inferior derecho a través de la papila ileal.

El colon consta de cuatro secciones:

- Colon ascendente. Es la primera sección y empieza en el área de unión con el intestino prim. El colon ascendente se extiende hacia arriba por el lado derecho del abdomen y tiene una longitud de unos 20-25 cm.
- Colon transverso. Es la segunda sección y se extiende a través del abdomen del lado derecho hacia el lado izquierdo. Sus dos extremos forman dos recodos que se llaman:
  - recodo cólico derecho, siendo la unión del colon ascendente con el colon transverso.
  - recodo cólico izquierda, siendo la unión del colon transverso con el colono descendente.
- Colon descendente. Es la tercera sección y continúa hacia abajo por el lado izquierdo.
- Colon sigmoideo. Es la cuarta sección y se denomina así por la forma de S. El colon sigmoideo se une al recto, y este desemboca en el canal anal

El intestino grueso procede embriológicamente de la parte de la nansa intestinal primitiva que tiene un menor número de recodos.<sup>7</sup> Al completar el intestino a la décima semana de gestación un giro positivo de 270° (contrario a las agujas del reloj) alrededor del eje del arteria mesentérica superior, el comienzo del intestino grueso se ubica a la fosa ilíaca derecha de forma definitiva. Teniendo en cuenta que existe un punto fijo, la cloaca primitiva que posteriormente originará el ano,<sup>8</sup> el recorrido que hace el intestino primitivo dibuja perfectamente el futuro marco cólico del adulto. El marco cólico encuadra las nansas del yeyuno y el íleon, que tienen una situación inframesocólica.

### 3.12 Fases de la digestión

Fases de la digestión La digestión se compone de tres fases principales, que son:

- Fase cefálica
- Fase gástrica



- Fase intestinal
- Fase cefálica

La fase cefálica tiene lugar justo antes de que los alimentos entren en el estómago, y esta parte nos sirve como antelación al consumo de los alimentos, nuestro cuerpo se incluso la mente se preparan para la ingestión y luego de esta, la digestión de los alimentos. El pensamiento y la vista juegan un papel importante en esto, ya que nos ayudan a estimular el cerebro, concretamente la parte de la corteza cerebral y así él se encargará de mandar los debidos estímulos al olor y al gusto, que son enviados a través del hipotálamo junto con la medula espinal, luego de esto, se envían gracias a los nervios vagos.

**Fase gástrica** La fase gástrica es un proceso que toma entre 3 a 4 horas dependiendo del sistema digestivo de cada persona; esta fase se estimula por el pH ácido junto a la acción de distensión estomacal. La distensión en las personas hace que se liberen los jugos gástricos, por la acetilcolina; una vez que las proteínas han entrado en nuestro estómago, estos unen los iones de hidrogeno que allí se encuentran, lo que hace que el pH del estómago disminuya a niveles ácidos básicos. Las células G, luego del proceso anterior comienza a liberar la gastrina, lo cual hace que a su vez de secreten HCl por las células parietales; la producción de HCl es ocasionada también por la acetilcolina y la histamina.

**Fase intestinal** La fase intestinal se compone de la parte inhibitoria y la excitatoria, cuando los alimentos que se digieren de manera parcial se encargan de llenar el duodeno, lo que libera la gastrina intestinal. Ante esta reacción, el estómago activa el llamado reflejo entero gástrico, por lo que se inhiben los núcleos y se activan las fibras simpáticas; esto previene la entrada de más comida. En otras palabras, es la sensación de que se está llena.

## **UNIDAD IV Aparato urinario**

### **4.1 Anatomía de los riñones**

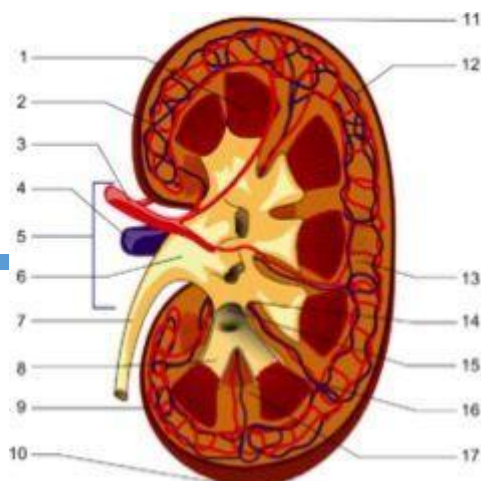
Los riñones son órganos excretores de los vertebrados con forma de judía o habichuela. En el hombre, cada riñón tiene, aproximadamente, el tamaño de su puño cerrado.

En los seres humanos, los riñones están situados en la parte posterior del abdomen. Hay dos, uno a cada lado de la columna vertebral. El riñón derecho descansa justo debajo del hígado y el izquierdo debajo del diafragma y adyacente al bazo. Sobre cada riñón hay una glándula suprarrenal. La asimetría dentro de la cavidad abdominal causada por el hígado, da lugar a que el riñón derecho esté levemente más abajo que el izquierdo. Los riñones están ubicados en el retroperitoneo, por lo que se sitúan detrás del peritoneo, la guarnición de la cavidad abdominal. Aproximadamente, están a la altura de la última vértebra dorsal y las primeras vértebras lumbares (de T12 a L3). Los polos superiores de los riñones están protegidas, parcialmente, por las costillas 11 y 12, y cada riñón es rodeado por dos capas de grasa (perirrenal y pararenal) que ayudan a amortiguarlos.

Los riñones filtran la sangre del aparato circulatorio y permiten la excreción, a través de la orina, de diversos residuos metabólicos del organismo (como son la urea, la creatinina, el potasio y el fósforo) por medio de un complejo sistema que incluye mecanismos de filtración, reabsorción y excreción. Diariamente los riñones procesan unos 200 litros de sangre para producir unos 2 litros de orina. La orina baja continuamente hacia la vejiga a través de unos conductos llamados uréteres. La vejiga almacena la orina hasta el momento de orinar.

Puede ocurrir la ausencia congénita de uno o ambos riñones, conocida como agenesia renal unilateral o bilateral. En casos muy raros, es posible haber desarrollado tres o cuatro riñones.<sup>[2]</sup>

Las especialidades médicas que estudian los riñones y las enfermedades que afectan al riñón se llaman urología y nefrología, esta última proviene del nombre griego antiguo para el riñón. El significado del adjetivo «relacionado con el riñón» proviene del latín *renal*.



Anatomía del Riñón

En la imagen se representan las diferentes partes anatómicas del riñón: 1: pirámide renal, 2: arteria interlobular, 3: arteria renal, 4: vena renal, 5: hilio renal, 6: pelvis renal, 7: uréter, 8: cáliz menor, 9: cápsula renal, 10: polo renal inferior, 11: polo renal superior, 12: vena interlobular, 13: nefrona, 14: cáliz mayor, 15: cáliz menor, 16: papila renal y 17: columna renal.

## Anatomía de los riñones

### Características generales

Los riñones tienen de 10 a 12 cm de largo, 5 a 6 cm de ancho y de 3 a 4 cm de espesor (más o menos el tamaño de un puño cerrado)

- Se encuentran en la región superior y posterior del abdomen.
- Cada uno pesa unos 150 gramos.
- Se rodean de una fina cápsula renal.
- Están divididos en tres zonas diferentes: corteza, médula y pelvis.
- Son dos glándulas en forma de habichuela.
- Son de color rojo oscuro y se sitúan a ambos lados de la columna vertebral.
- En la parte superior de cada riñón se encuentran las glándulas suprarrenales.
- Las dos enfermedades más comunes que pueden llegar a afectarlo son la diabetes y la hipertensión

### Organización

En un adulto, cada riñón mide unos 12 centímetros de largo y 3 centímetros de grosor, 6 de ancho y pesa 150 gramos. El peso de los riñones equivale al 0.5% del peso corporal total de una persona. Los riñones son órganos con forma de judía o haba, y tienen un lado cóncavo mirando hacia adentro (intermedio). En este aspecto intermedio de cada riñón hay una abertura, llamada el hilio, que admite la arteria renal, la vena renal, los nervios, y el uréter.

La porción externa del riñón se llama corteza renal, que descansa directamente debajo de la cápsula de tejido conectivo blando del riñón. Profundamente en la corteza lóbulo renal. La extremidad de cada pirámide (llamada la papila) se vacía en un cáliz, y los cálices se vacían en la pelvis renal. La pelvis transmite la orina a la vejiga urinaria vía el uréter.

## Corteza

Parte externa del riñón que mide aproximadamente 1 cm. de grosor, de coloración rojo pardusca y fácilmente distinguible al corte de la parte interna o medular. Forma un arco de tejido situado inmediatamente bajo la cápsula renal. De ella surgen proyecciones que se sitúan entre las unidades individuales de la médula y se denominan columnas de Bertin.

Contiene el 75% de los glomérulos, los túbulos proximales y distales, recibe el 90% del flujo sanguíneo renal y su principal función es la filtración, la reabsorción activa-selectiva, y la secreción

## Suministro de sangre

Cada riñón recibe su flujo de sangre de la arteria renal, dos de ellas se ramifican de la aorta abdominal. Al entrar en el hilum del riñón, la arteria renal se divide en arterias interlobares más pequeñas situadas entre las papilas renales. En la médula externa, las arterias interlobares se ramifican en las arterias arqueadas, que van a lo largo de la frontera entre la médula y la corteza renales, todavía emitiendo ramas más pequeñas, las arterias corticales radiales (a veces llamadas las arterias interlobulares). Las ramificaciones de estas arterias corticales son las arteriolas aferentes que proveen los tubos capilares glomerulares, que drenan en las arteriolas eferentes. Las arteriolas eferentes se dividen en los tubos capilares peritubulares que proporcionan una fuente extensa de sangre a la corteza. La sangre de estos tubos capilares se recoge en vénulas renales y sale del riñón por la vena renal. Las arteriolas eferentes del glomérulo más cercanas a la médula (las que pertenecen a los nefrones juxtamedulares) envían ramas dentro de la médula, formando la vasa recta. El suministro de sangre está íntimamente ligado a la presión arterial.

## 4.2 La nefrona

Las nefronas son estructuras que se encuentran formando parte de la corteza y la médula del riñón. Son consideradas las unidades funcionales de este órgano filtrador. Los riñones humanos poseen, en promedio, de 1 a 1,5 millones de nefronas.

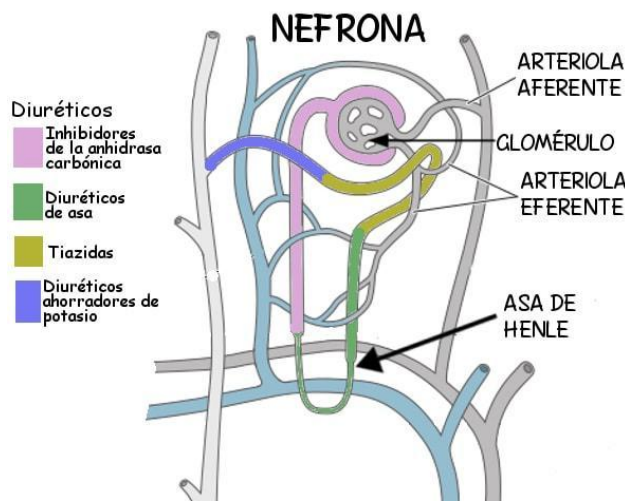
Estructuralmente, las nefronas están formadas por dos regiones principales: la porción glomerular, conocida como cápsula de Bowman, y la porción tubular. En esta última región, se distinguen tres subregiones: el túbulo proximal, el asa de Henle y la nefrona distal.

Estructura de la nefrona.

Fuente: StormBringer [CC BY-SA 4.0 (<https://creativecommons.org/licenses/by-sa/4.0>)], from Wikimedia Commons

En el riñón, no todas las nefronas que lo forman son iguales. Se clasifican en corticales, medio corticales y yuxtamedulares. Los glomérulos de las nefronas se ubican en la corteza. En las nefronas corticales, se localizan en la región externa de la corteza y en las nefronas yuxtamedulares se encuentran en la zona corticomédular.

Características de las nefronas

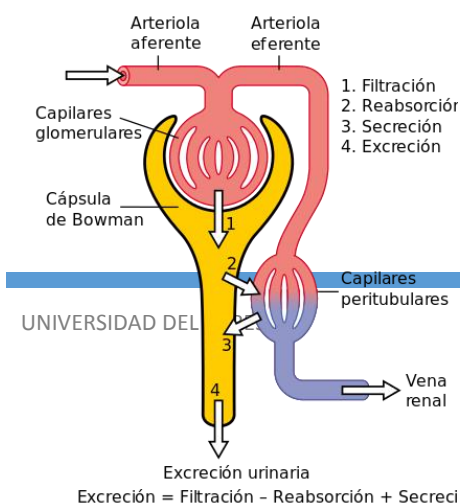


Las nefronas son la unidad funcional de los riñones. Una nefrona consiste en un tubo intrincado epitelial que se encuentra cerrado en uno de sus extremos y abierto en la porción distal.

Un riñón está compuesto por numerosas nefronas que convergen en los conductos colectores, que a su vez forman los conductos papilares y vacían

finalmente en la pelvis renal.

El número de nefronas que conforman un riñón varían ampliamente. En los vertebrados más simples encontramos centenares de nefronas, mientras que en mamíferos de pequeño tamaño el número de



nefronas puede aumentar hasta en un orden de magnitud.

En los humanos y otros mamíferos de tamaño considerable, el número de nefronas alcanza más de un millón.

### Partes e histología

Madhero88 [CC BY-SA 3.0 (<https://creativecommons.org/licenses/by-sa/3.0/>)], via Wikimedia Commons

El riñón de los mamíferos es el típico de los vertebrados. Son órganos pareados, cuya morfología recuerda a un frijol. Si los vemos en un corte sagital veremos que presenta dos regiones marcadas: la externa llamada corteza, y el interior conocido como médula. La corteza es rica en los cuerpos de Malpighi y los túbulos.

Estructuralmente, una nefrona puede dividirse en tres zonas o regiones principales: la nefrona proximal, el asa de Henle y la nefrona distal.

### Nefrona proximal

La nefrona proximal consiste en un tubo con un extremo inicial cerrado y del tubo proximal.

El extremo del tubo se encuentra particularmente ensanchado y recuerda a una pelota a la cual se le aprieta uno de sus extremos hacia el interior. La estructura esférica se conoce como cuerpos de Malpighi. Estos últimos poseen una cápsula con una doble pared que encapsula a una serie de capilares.

Esta estructura con forma de copa recibe el nombre de cápsula de Bowman. El interior de la cápsula forma un continuo por la estrecha luz que se va entendiendo por el túbulo renal.

Además, en la porción interna de la cápsula encontramos una especie de embrollos de vasos capilares denominados glomérulo renal. Esta estructura es la responsable de las primeras etapas de la producción de orina.

### Túbulos de las nefronas

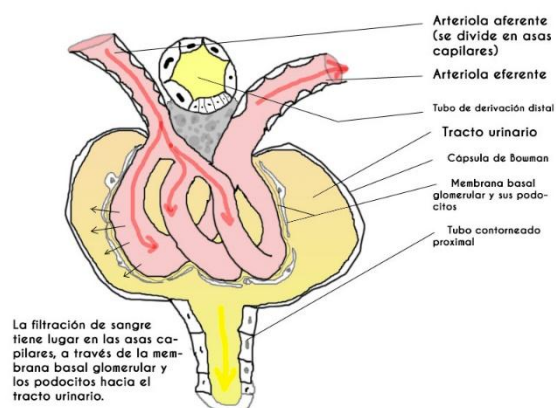
Partiendo de la cápsula de Bowman, encontramos los siguientes túbulos en la estructura de las nefronas:

El primero es el túbulo contorneado proximal, que surge del polo urinario de la cápsula de Bowman. Su trayectoria es particularmente intrincada y entra en el rayo medular.

Seguidamente encontramos al túbulo recto proximal, que también se le llama rama descendente gruesa del asa de Henle, el cual baja hacia la médula.

Luego nos encontramos con la rama descendente delgada del asa de Henle, que tiene continuidad con el túbulo recto proximal en el interior de la médula. La continuación de la rama descendente es la rama ascendente delgada del asa de Henle.

El túbulo recto distal (también denominado rama ascendente grueso del asa de Henle) es la estructura que continúa al asa ascendente delgada. Dicho túbulo sube a través de la médula y entra en la corteza del rayo medular, donde se encuentra con el corpúsculo renal que dio origen a las estructuras mencionadas.



Corpúsculo renal. Tieu de Wikipedia en francés / CC BY-SA (https://creativecommons.org/licenses/by-sa/1.0)

Posteriormente, el túbulo recto distal deja el rayo medular y se encuentra con el polo vascular del corpúsculo renal. En esta región, las células epiteliales forman la mácula densa.

Por último, tenemos al túbulo contorneado distal que desemboca en un conductor colector.

### Asa de Henle

En el apartado anterior se describió una estructura intrincada y tortuosa en forma de U. El túbulo proximal, la rama descendente delgada, la ascendente y el túbulo distal son los componentes del asa de Henle.

Como veremos en los tipos de nefronas, la longitud del asa de Henle es variable dentro de los componentes del riñón.

Asa de Henle..

Fuente: StormBringer [CC BY-SA 4.0 (<https://creativecommons.org/licenses/by-sa/4.0>)], from Wikimedia Commons

La horquilla del asa de Henle está constituida por dos ramas: una ascendente y otra descendente. La ascendente acaba en el túbulo distal que forma un conducto colector que sirve para múltiples nefronas.

En los mamíferos, la nefrona se ubica espacialmente de manera que el asa de Henle y el conducto colector discurren de manera paralela uno con otro. De esta forma, los glomérulos se localizan en la corteza renal y las asas de Henle lo hacen profundizando hasta la papila de la médula.

### Funciones

Los riñones son los órganos principales encargados de la excreción de desechos en los vertebrados y participan en el mantenimiento de un ambiente óptimo interno en el organismo.

Como estructura funcional del riñón, la nefrona es un elemento indispensable del mecanismo homeostático, mediante la regulación de la filtración, absorción y excreción



de agua y las distintas moléculas disueltas en esta, desde sales y glucosa hasta elementos más grandes como lípidos y proteínas.

#### Funciones de la zona glomerular y tubular

De manera general, la función de la zona glomerular consiste en la filtración de los líquidos y de sus componentes. El túbulo, por su parte, se relaciona con funciones de modificación del volumen y la composición del filtrado.

Esto se logra mediante la reabsorción de las sustancias hacia el plasma y la secreción de sustancias del plasma al líquido tubular. Así, la orina logra tener los elementos que deben ser excretados con el fin de mantener el volumen y la composición estable de los líquidos en el interior de los organismos.

#### Funciones del asa de Henle

El asa de Henle es propia de los linajes de aves y mamíferos, y juega un papel crucial en la concentración de la orina. En los vertebrados que carecen de asa de Henle, la capacidad para producir una orina hiperosmótica en relación a la sangre se ve altamente disminuida.

#### Capacidad de filtrado

La capacidad que tienen los riñones de filtrar es excepcionalmente elevada. Diariamente, se filtran unos 180 litros y las porciones tubulares logran reabsorber un 99% del agua y de los solutos esenciales filtrados.

### 4.3 Filtración Glomerular

La filtración glomerular es el proceso por el cual los riñones filtran la sangre, eliminando el exceso de desechos y líquidos. Cuando se calcula la filtración glomerular (GFR, por sus siglas en inglés) se determina lo bien que los riñones filtran la sangre, lo cual que es una manera de medir el funcionamiento renal restante. La GFR también se usa para determinar la etapa de una enfermedad renal crónica.

La filtración glomerular se calcula usando una fórmula matemática que compara la talla, la edad, el sexo y la raza de una persona con sus niveles de creatinina sérica. Una GFR inferior a 60 mL/min/1.73 m<sup>2</sup> puede significar enfermedad renal, es decir, mientras más baja sea la cifra de GFR, peor será el funcionamiento del riñón. Esta cifra es una estimación. Es posible que no sea una buena medición de la salud renal en algunas personas, como en aquellos que son muy jóvenes o ancianos, amputados u obesos.

El número de filtración glomerular señala la correcta función renal. Este número es una estimación. Puede que no sea una buena medida de la salud renal en algunas personas, como las personas muy jóvenes, ancianas o con obesidad.

El primer paso que realiza el cuerpo para producir orina es separar la parte líquida de la sangre (plasma), que contiene todos los solutos disueltos, de las células sanguíneas. Cada nefrona de los riñones tiene un filtro microscópico, llamado 'glomérulo', que filtra constantemente la sangre.

Al filtrarse la sangre, esta entrará en un glomérulo (un conjunto de capilares sanguíneos). El glomérulo se encuentra dentro de un saco ubicado al final de cada nefrona, llamado 'cápsula glomerular'. Los capilares glomerulares tienen poros pequeños en sus paredes, como una malla muy fina.

Por otro lado, el glomérulo está intercalado entre dos arteriolas: las arteriolas aferentes liberan sangre al glomérulo; mientras que las arteriolas eferentes la arrastran. La constricción de las arteriolas eferentes, a medida que la sangre sale del glomérulo, proporciona resistencia al flujo sanguíneo.

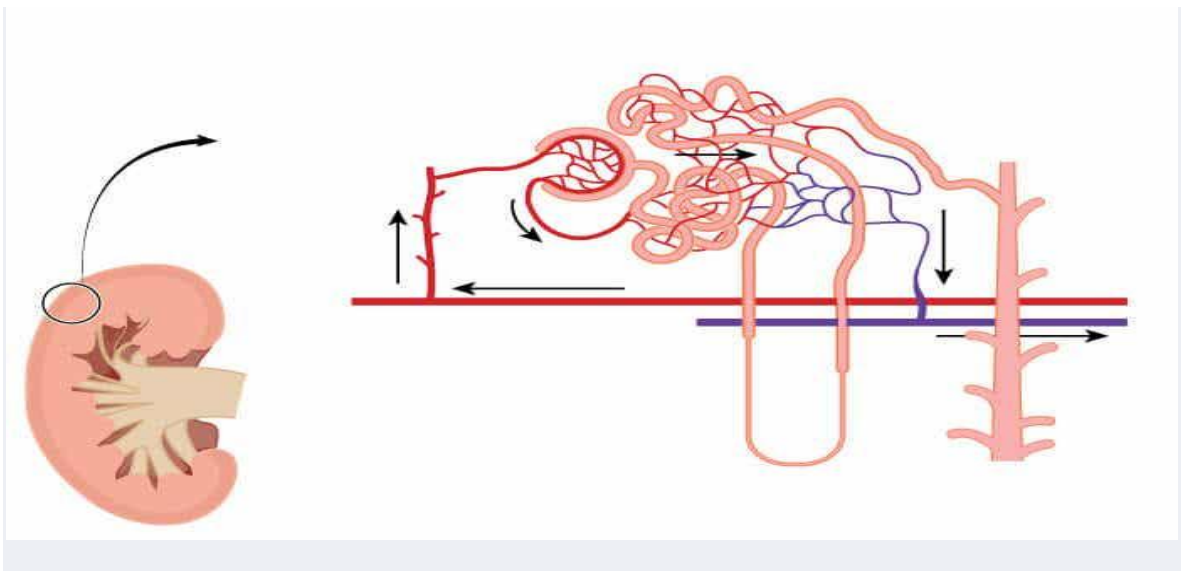
En conjunto, estas características únicas, sumadas al hecho de que el corazón suministre a los riñones más de un litro de sangre por minuto (alrededor del 20 % de su producción), mantienen una presión capilar glomerular alta.

#### Capas de las paredes capilares

Las características físicas de la pared capilar glomerular determinan qué se filtra y cuánto se filtra en la cápsula glomerular. Desde dentro hacia fuera, las paredes capilares se componen de tres capas:

- Endotelio. Tiene poros relativamente grandes por los que pueden pasar los solutos, las proteínas plasmáticas y el líquido, pero no las células sanguíneas.
- Membrana basal. Está formada por tres capas y está fusionada al endotelio. Su función es evitar que las proteínas plasmáticas se filtren fuera del torrente sanguíneo.
- Epitelio. Células especializadas llamadas 'podocitos'. Estas células están unidas a la membrana basal. Se envuelven alrededor de los capilares, pero dejan aberturas entre ellos, conocidas como 'ranuras de filtración'. Actúan como una barrera de filtración final antes de que el fluido entre en el espacio glomerular.

#### La tasa de filtración glomerular



La velocidad a la que los riñones filtran la sangre se llama 'tasa de filtración glomerular' (TFG). La principal fuerza motriz del proceso de filtración o presión hacia afuera es la presión sanguínea cuando ingresa al glomérulo.

Es normal que la presión arterial fluctúe durante el día; sin embargo, esto no tiene ningún efecto en la tasa de filtración glomerular. Se debe a que, en circunstancias normales, el cuerpo puede controlarlo con precisión:

- Autorregulación renal. El riñón en sí puede ajustar la dilatación o constricción de las arteriolas aferentes, lo que contrarresta los cambios en la presión arterial.

- Control neuronal (sistema nervioso) y control hormonal. Estos mecanismos extrínsecos pueden anular la autorregulación renal y disminuir la tasa de filtración glomerular cuando sea necesario.
  - Por ejemplo, si se tiene una gran caída en la presión arterial, lo que puede suceder si se pierde mucha sangre, el sistema nervioso estimulará la contracción de la arteriola aferente, reduciendo la producción de orina.
  - Si se necesitan medidas adicionales, el sistema nervioso también puede activar el sistema renina-angiotensina-aldosterona, un sistema hormonal que regula la presión arterial y el equilibrio de líquidos.
- Control hormonal. El péptido natriurético auricular es una hormona que puede aumentar la tasa de filtración glomerular. Esta hormona se produce en el corazón y su efecto aumenta la producción de orina.

#### 4.4 Reabsorción y secreción tubular

La reabsorción y la secreción tubulares ocurren a nivel de las nefronas y forman, en conjunto con la filtración glomerular, los procesos renales básicos.

Tras la filtración del plasma sanguíneo en el glomérulo de Malpighi, el filtrado glomerular, también llamado orina primitiva, fluye por los túbulos renales y tubos colectores y es excretado bajo la forma de orina definitiva.

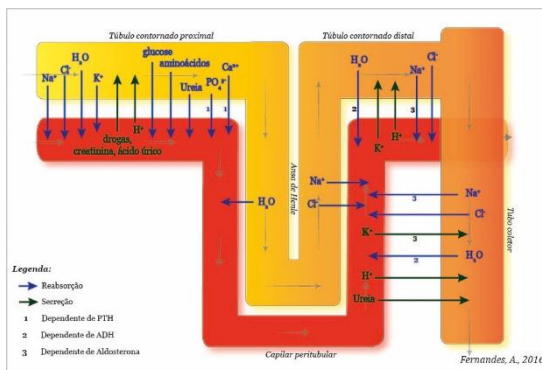
Los procesos de reabsorción y secreción tubulares corresponden a la transferencia de sustancias entre los túbulos renales y los capilares peritubulares (Fig.1.); transferencia que permite tanto la reabsorción de sustancias esenciales al equilibrio del organismo como la excreción de sustancias en exceso, inútiles o peligrosas, reabsorbidas o no filtradas.

##### Mecanismo

Los procesos de reabsorción y secreción tubulares son procesos altamente selectivos (al contrario de la filtración glomerular, proceso ése no selectivo). Las sustancias tienen que atravesar dos paredes, la del túbulo del renal y la de los capilares peritubulares. El movimiento puede ocurrir tanto de forma pasiva como por difusión

osmótica (reabsorción del agua) o por transporte pasivo de acuerdo con el gradiente químico o electroquímico (transporte de urea), como de forma activa (transporte de glucosa), contra el gradiente químico o electroquímico, necesitando una gran cantidad de energía.

### Principales sustancias reabsorbidas y secretadas a lo largo del túbulo renal



#### Reabsorción tubular

La reabsorción tubular es un proceso que puede ser tanto activo como pasivo y permite la transferencia de sustancias del lumen del túbulo renal para los capilares peritubulares.

- Iones sodio (Na<sup>+</sup>) – 65% del Na<sup>+</sup> filtrado es reabsorbido en el túbulo contorneado proximal a través de transportadores específicos, las bombas Na<sup>+</sup>-K<sup>+</sup> (Na<sup>+</sup>/K<sup>+</sup>ATPase), presentes en todas las células del organismo. La reabsorción del Na<sup>+</sup> es esencial en el mecanismo de reabsorción de otras sustancias, tales como el agua, el Cl<sup>-</sup>, la glucosa, los aminoácidos, etc. 25% del Na<sup>+</sup> es reabsorbido en el asa Henle, principalmente en la porción ascendente una vez que la sección descendente es impermeable al cloruro de sodio (NaCl). En el túbulo contorneado distal y en el tubo colector, la reabsorción de Na<sup>+</sup> es facultativa y dependiente de una hormona producida por las glándulas suprarrenales, la aldosterona. Esta reabsorción controlada es dependiente de las reservas en Na<sup>+</sup> del organismo, es decir, en caso de falta de Na<sup>+</sup>, la reabsorción en la porción distal del túbulo renal es estimulada de forma a no desperdiciar y conservar el Na<sup>+</sup> en el organismo;
- Agua (H<sub>2</sub>O) – El 80% del agua es reabsorbida por ósmosis en el túbulo contorneado proximal (65%) y en la rama descendente del asa de Henle (15%). Esta cantidad reabsorbida es fija e independiente de la cantidad de agua presente en el organismo. La rama ascendente del asa de Henle es impermeable al agua que es entonces retenida en esa porción. Finalmente, una cantidad variable es

reabsorbida en el túbulo contornado distal y en el tubo colector bajo control de la hormona antidiurética (ADH), según las necesidades del organismo;

- Iones cloruro ( $\text{Cl}^-$ ) – La reabsorción de  $\text{Cl}^-$  sucede de forma pasiva debido al gradiente electroquímico creado por la reabsorción del  $\text{Na}^+$ . La cantidad de  $\text{Cl}^-$  reabsorbida es de este modo dependiente de la cantidad de  $\text{Na}^+$  reabsorbida;
- Glucosa, aminoácidos, vitaminas, etc. – 100% de la glucosa, de los aminoácidos y de las vitaminas son reabsorbidos en el túbulo contornado proximal, por transporte activo, utilizando la fuerza creada por el gradiente de reabsorción del sodio, a través de un sistema de co-transporte con  $\text{Na}^+$ ;
- Iones calcio ( $\text{Ca}^{2+}$ ), fosfato ( $\text{PO}_4^{3-}$ ), etc. – La reabsorción de numerosos electrólitos ocurre bajo control de la hormona producida por las glándulas paratiroides, la parathormona (PTH), que los mantiene dentro de niveles normales y también altera esos niveles, adaptándolos a las necesidades momentáneas del organismo;
- Urea – La urea es un residuo azotado que es parcialmente reabsorbido. La reabsorción del agua por ósmosis hace con que sustancias como la urea estén cada vez más concentradas a lo largo del túbulo. Esa diferencia de concentración dentro y fuera del túbulo provoca la reabsorción pasiva de la urea. Sin embargo, la membrana del túbulo es poco permeable a ese residuo por lo que menos del 50% vuelve para la corriente sanguínea.

#### > Secreción tubular

El proceso de secreción tubular es un mecanismo de transporte activo de sustancias, que utiliza transportadores específicos, de los capilares peritubulares para el lumen del túbulo renal.

- Iones hidrógeno ( $\text{H}^+$ ) – La secreción de  $\text{H}^+$ , en los túbulos contornados proximal y distal y en el tubo colector, es esencial en la regulación del pH interno (homeostasis ácido-base). En caso de acidez excesiva, la secreción de  $\text{H}^+$  aumenta y disminuye en caso contrario;
- Iones potasio ( $\text{K}^+$ ) – La secreción de  $\text{K}^+$  es dependiente de la reabsorción del  $\text{Na}^+$ , a través del funcionamiento de las bombas  $\text{Na}^+/\text{K}^+$ . En el túbulo contornado distal y en el tubo colector es variable y dependiente de la aldosterona. El aumento de la

concentración de  $K^+$  en el plasma estimula la producción de aldosterona por las glándulas suprarrenales que va a estimular la secreción de  $K^+$  y la reabsorción de  $Na^+$ ;

- Urea, creatinina, ácido úrico, drogas, etc. – los residuos metabólicos y xenobióticos no filtrados o reabsorbidos pasivamente tampoco son secretados y excretados en la orina.

### Concentración de la orina

Debido a varios factores, los riñones consiguen hacer variar el nivel de concentración de la orina y la excreción del agua según las necesidades del organismo. La excreción de una orina más o menos concentrada es un proceso dependiente de la disposición anatómica de las asas de Henle. Cuanto mayores sean las asas de Henle, mayor el número de nefronas yuxtamedulares, es decir, cuanto más profundamente se sumerjan en la médula renal, mayor será la capacidad de concentrar la orina. Siendo la médula renal hiperosmótica, el agua fluye por ósmosis del túbulo para la médula.

La hiperosmolaridad de la médula es entonces un factor esencial en el proceso de concentración de la orina y es conseguida a través de la reabsorción del  $NaCl$  y de la urea. La hormona antidiurética (ADH) participa también en este proceso, puesto que aumenta la permeabilidad del túbulo al agua (aumenta la reabsorción) y aumenta la permeabilidad a la urea en la porción terminal (aumenta la hiperosmolaridad de la médula).

## 4.5 Producción de la orina diluida y concentrada

La producción de orina es obligatoria, lo que significa que se produce independientemente de lo que suceda en el cuerpo. Es decir, se produce orina incluso cuando se está deshidratado.

La orina es un proceso complicado. Para lograrlo, cada uno de los riñones contiene alrededor de un millón de estructuras especializadas, llamadas 'nefronas'. Así, la filtración glomerular es el paso de líquidos desde los capilares glomerulares a la nefrona, gracias a la energía aportada por el corazón.

Los riñones son como el filtro de sangre natural del cuerpo. Son capaces de controlar la cantidad de agua y sustancias disueltas en los fluidos corporales (solutos), de reabsorber lo que necesita y producir orina para eliminar el resto.

El cuerpo metaboliza los alimentos y bebidas para producir energía, así como los diversos componentes básicos que necesita para mantener los tejidos y órganos sanos. Al hacer esto, se produce una variedad de sustancias que no se pueden usar o almacenar.

## 4.6 Desarrollo del aparato urinario

El sistema urogenital se deriva del mesodermo intermedio. El mesodermo intermedio se diferencia en cordones nefrogénicos (que pasarán a formar el sistema urinario) y un área adyacente conocida como cresta gonadal (que pasará a formar las gónadas). Los cordones nefrogénicos se alargan en dirección caudal y desarrollan secuencialmente 3 estructuras diferentes: el pronefros (rudimentario y no funcional), el mesonefros (forma el sistema urinario primitivo) y el metanefros (forma el riñón permanente). Al mismo tiempo, el sistema genital se desarrolla en estrecha asociación con el sistema urinario. El desarrollo genital depende del sexo cromosómico, que determina si las gónadas primitivas se diferencian en testículos u ovarios. Las gónadas luego secretan ciertas hormonas, que dirigen un mayor desarrollo de las estructuras genitales internas y externas.

### Desarrollo Embrionario Temprano

#### Disco bilaminar

Se desarrolla alrededor de la semana 2 de vida embrionaria:

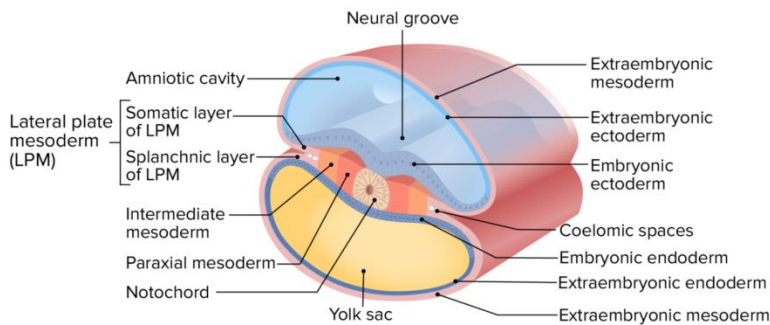
- Capas:
  - Epiblasto
  - Hipoblasto
- Se somete a un proceso llamado gastrulación para formar el disco trilaminar



Disco trilaminar

Capas:

- Ectodermo
- Mesodermo:
  - Mesodermo paraxial
  - Mesodermo intermedio
  - Mesodermo de la placa lateral:
    - Capa somática del mesodermo de la placa lateral
    - Capa esplácnica del mesodermo de la placa lateral
- Endodermo (se convierte en el tubo intestinal primitivo)



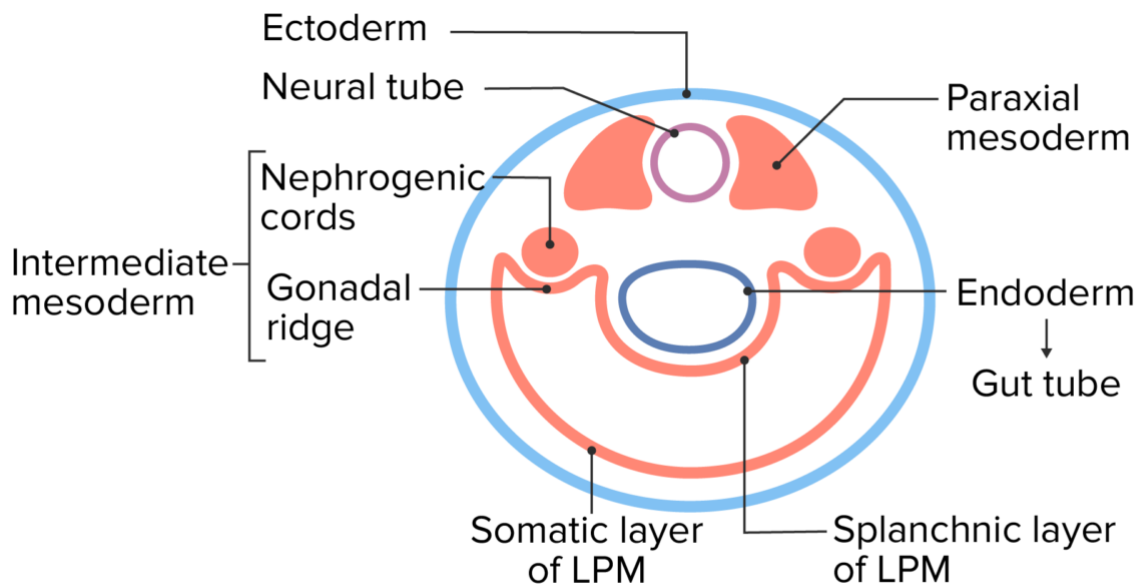
Capas del disco trilaminar

Imagen por Lecturio.

Plegado

- El disco trilaminar se pliega en 2 direcciones:
  - El plegado lateral crea una estructura “cilíndrica” rodeada de ectodermo.
  - Plegado cráneo-caudal
- Estructuras clave para el desarrollo urogenital en esta etapa:
  - Mesodermo intermedio → se convierte en:
    - Cordones nefrogénicos → formará el sistema urinario
    - Cresta gonadal (área adyacente a los cordones nefrogénicos) → formará el tejido estromal de las gónadas

- Células germinales primordiales:
  - Se originan a partir de células del epiblasto
  - Las células migran al saco vitelino
  - Eventualmente, migrarán a lo largo de la alantoides hasta la cresta gonadal
  - Pasan a convertirse en espermatozoides u ovocitos



LPM = lateral plate mesoderm

Vista transversal del embrión temprano

Imagen por Lecturio.

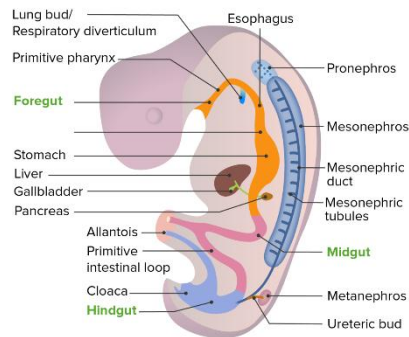
#### Desarrollo del Sistema Urinario

El riñón se desarrolla a partir del mesodermo embrionario en 3 formas sucesivas a partir de los cordones nefrogénicos a medida que los cordones se alargan en una dirección de craneal a caudal.

#### Pronefros

- Aparece en la semana 4 como un grupo de un túbulo y algunas células (nefrotomas)
- Se desarrolla en cordones nefrogénicos en la región cervical
- Rudimentario y no funcional

- Degenera al final de la semana 4 (persiste < 1 semana)
- El propósito no está claro, aunque puede ser un “andamio” a partir del cual se desarrolla la siguiente estructura (el mesonefros)



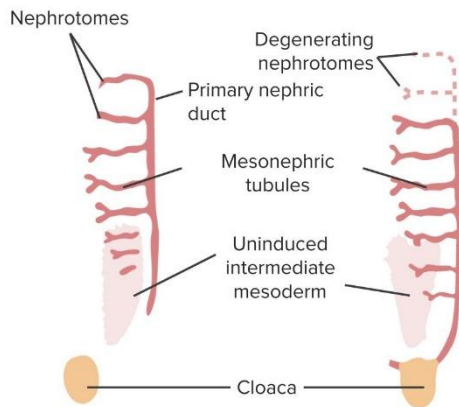
Localización del desarrollo del pronefros, mesonefros y metanefros en el embrión en desarrollo

Imagen por Lecturio.

### Mesonefros

- Comienza a desarrollarse a medida que el pronefros retrocede alrededor de la semana 5
- La mayoría del mesonefros retrocede en la semana 10.
- Se desarrolla más abajo, en la región toracolumbar
- Se conecta con la cloaca en el extremo caudal del tubo intestinal primitivo
- Consiste en:
  - Un conducto mesonéfrico longitudinal (también llamado conducto de Wolff)
  - Una serie de túbulos que salen de ese conducto principal y crecen anteriormente hacia la aorta
- Pequeños vasos glomerulares crecen posteriormente desde la aorta hacia los túbulos mesonéfricos, formando corpúsculos renales primitivos:
  - Los túbulos mesonéfricos crecen alrededor de los capilares glomerulares, formando cápsulas de Bowman (aunque estas finalmente retrocederán).
  - Forman el sistema urinario primitivo
- Comienza la filtración de sangre:
  - La sangre fluye por la aorta → capilares glomerulares
  - Filtrado a través de la cápsula Bowman

- El filtrado desciende por el túbulo mesonéfrico → conducto mesonéfrico → cloaca → alantoides
- El mesonefros está presente solo desde las semanas 5–10 (momento en el que el riñón permanente formado a partir del metanefros asume el control).
- Los conductos mesonéfricos persisten en los hombres y forman parte del sistema reproductor masculino.



Resumen gráfico de los mesonefros: Obsérvese que los cordones nefrogénicos (conductos néfricos primarios) se alargan y se unen con la cloaca. Los túbulos mesonéfricos crecen en un patrón similar a una escalera y funcionan como un sistema urinario primitivo, mientras que el riñón definitivo se desarrolla a partir de los

metanefros más abajo en la pelvis en crecimiento.

Imagen por Lecturio.

### Metanefros

El riñón permanente se forma a partir de los metanefros.

- Se desarrolla a partir de la 5ta semana
- Las células del mesodermo intermedio en la región pélvica comienzan a diferenciarse en una estructura llamada blastema metanéfrico, que:
  - En última instancia, se convierte en las células que forman las nefronas
  - Libera factores de crecimiento que estimulan el desarrollo de unas bolsas que salen de la porción caudal del conducto mesonéfrico llamados brotes ureterales
- Los brotes ureterales crecen e invaden el blastema metanéfrico:
  - El tallo alargado del brote ureteral se convierte en el uréter.

- Dentro del blastema metanéfrico, los brotes ureterales experimentan una serie de ramificaciones para formar:
  - Pelvis renal
  - Cálices mayores
  - Cálices menores
  - Túbulo colector
- Casquete mesodérmico metanéfrico:
  - Mesodermo del blastema metanéfrico sentado “encima de” los conductos colectores en desarrollo
  - Se alarga, formando el sistema tubular de las nefronas → se conoce como túbulo metanéfrico
  - El túbulo metanéfrico se fusiona con el túbulo colector, creando el sistema continuo.
- Cápsula de Bowman: se forma a partir del extremo en crecimiento del túbulo metanéfrico
- Capilares glomerulares:
  - Se desarrollan a partir de las arterias ilíacas comunes
  - Se asocian con la cápsula de Bowman al final de los túbulos metanéfricos → comienzan a crear “orina” (nota: los verdaderos productos de desecho del feto se eliminan a través de la placenta).
- Las nefronas se forman hasta el nacimiento.
- La maduración de la nefrona continúa después del n

#### Posición del riñón y cambios en la vascularización

- Los riñones se localizan inicialmente en la región pélvica.
- A medida que la porción caudal del cuerpo crece hacia abajo, la ubicación relativa de los riñones “asciende” hacia los cuadrantes superiores del abdomen (la falta de ascenso da como resultado un riñón pélvico).

- A medida que los riñones ascienden, la irrigación original se degenera.
- Nuevos vasos (más arriba) se desarrollan en la aorta e invaden los riñones, convirtiéndose en las arterias renales maduras.
- Si los vasos originales no retroceden, pueden persistir como arterias o venas renales adicionales.

Ascenso de los riñones y cambios correspondientes en la irrigación  
Imagen por Lecturio.

#### Desarrollo de la vejiga y la uretra

Entre la 4ta y la 7ma semana de desarrollo, la cloaca se divide en:

- Seno urogenital:
  - De la porción anterior de la cloaca
  - Se conecta a los uréteres y conductos mesonéfricos
  - El seno urogenital tiene 3 porciones:
    - Proximal (más grande) → vejiga urinaria
    - Media (estrecha) → origen de la próstata y uretra prostática y membranosa en hombres y toda la uretra en mujeres
    - Distal → uretra peneana en hombres
- Canal anal:
  - De la porción posterior de la cloaca
  - Se conecta al intestino posterior en desarrollo
- Tabique uorrectal:
  - Separa el seno urogenital del canal anal
  - Comienza en la porción superior/proximal de la cloaca → crece distalmente hasta llegar al exterior del cuerpo, donde se convierte en el cuerpo perineal

- Si el tabique no se forma correctamente, puede provocar fístulas entre el sistema urogenital y el ano recto.
- La alantoides (drena la cloaca a través del cordón umbilical) → finalmente se convierte en el ligamento umbilical medio

#### Estructuras del sistema reproductor masculino

Imagen: “Male Reproductive System” por OpenStax College. Licencia: CC BY 4.0, recortado por Lectorio.

#### Desarrollo de los testículos

- El desarrollo masculino comienza como resultado de la presencia de la región determinante del sexo del gen del cromosoma Y (gen SRY):
  - Produce proteína SRY (también conocida como factor determinante de testículos)
  - SRY/factor determinante de testículos estimulan la diferenciación de la gónada bipotente en testículos estimulando las células estromales para que se diferencien en:
    - Células de Leydig → secretan testosterona
    - Células de Sertoli → secretan factor inhibidor de Müller (también llamado hormona antimülleriana)
    - Túbulos seminíferos
- Testosterona:
  - Estimula la diferenciación de los conductos de Wolff/mesonéfricos en:
    - Epidídimo
    - Vaso deferente
    - Vesículas seminales
    - Conductos eyaculatorios
  - Se convierte en dihidrotestosterona por la 5 $\alpha$ -reductasa → estimula el desarrollo de:
    - La próstata a partir del seno urogenital

- Genitales masculinos externos
- Factor antimülleriano → provoca la regresión de los conductos de Müller/paramesonéfricos (que se convierten en estructuras femeninas internas)
- Las células germinales primordiales se diferencian en espermatozoides.
- El proceso de diferenciación se completa en gran medida a las 12 semanas de gestación.
- 
- 

#### Videos relevantes

4:46

Testes and Mesonephric Ducts

4:05

Male Genital System – Genital System Development

Desarrollo de los Genitales Femeninos Internos

- gonadal → se convierten en células foliculares:



## Bibliografía

- <https://www.bing.com/videos/search?q=VIDEO+DE+ANATOMIA+Y+FISIOLOGIA&&view=detail&mid=5F9212E477C1E98CEE4B5F9212E477C1E98CEE4B&&FORM=VRDGAR>
- <https://www.bing.com/videos/search?q=VIDEO+DE+ANATOMIA+Y+FISIOLOGIA&ru=%2fvideos%2fsearch%3fq%3dVIDEO%2520DE%2520ANATOMIA%2520Y%2520FISIOLOGIA%26%26FORM%3dVDVXX&view=detail&mid=FD697F614CD4E7E5CDC4FD697F614CD4E7E5CDC4&&FORM=VDRVSR>
- <https://www.bing.com/videos/search?q=SISTEMA+OSEO&&view=detail&mid=CFDB219B008773CF8154CFDB219B008773CF8154&&FORM=VRDGAR&ru=%2Fvideos%2Fsearch%3Fq%3DSISTEMA%2520OSEO%26qs%3Dn%26form%3DQBVDMH%26%3D%2525eAdministra%2520tu%2520historial%2520de%2520b%25C3%25BA%26%3D%2525E%26sp%3D-1%26ghc%3D1%26pq%3Dsistema%2520oseo%26sc%3D10-12%26sk%3D%26cvid%3D91E742B607E44D5F9397ECC14F6A42F5%26ghsh%3D0%26ghacc%3D0%26ghpl%3D>
- Principios de anatomía y fisiología para enfermeras, Muralitharan Nair Ed. Elsevier
- Thibodeau G. y col. Anatomía del sistema muscular. Cap 10. En Anatomía y Fisiología Estructura y función del cuerpo humano. 2ª Ed. Ed Harcourt brace, Madrid España 1995. p.p 275
- Martín JS, Caussade DS. Evaluación funcional de la vía aérea. 2012;7(2):61–6.
- Rouviere A. delmas, 11º edición, editorial Masson, pp551---593
- Tortora G. y col. Sistema muscular. Cap 11. En Principios de Anatomía y fisiología. 13ª Ed. Ed Harcourt brace, Madrid España 1999
- : Tortora G. Grabowski S. Principios de Anatomía y Fisiología. 12ª Ed. Mexico: Editorial Oxford University Press Harlam. 2015
- Stevens. Histología Humana. 9ª edición Harcourt. Editorial Mosby. Mexico 2018.
- Moore KL, Dalley AF. Anatomía con orientación Clínica 7ª edición. México: Editoril Pnamericana 2015
- Guyton AC, Hall JE. El sistema nervioso autónomo; la médula suprarrenal. En: Tratado de Fisiología Médica. Madrid: McGraw-Hill Interamericana de España; 2016. p. 835-847.
- Martín JS, Caussade DS. Evaluación funcional de la vía aérea. 2012;7(2):61–6.
- Manuera. Introducción a la traumatología y ortopedia. Madrid, MaCGraw Hill interamericana. España 2012
- Benninghoff & Drenckhahn. Compendio de Anatomía ©2010. Editorial Médica Panamericana