



Mi Universidad

LIBRO

Anatomía y Fisiología II

Licenciatura en Enfermería

Segundo Cuatrimestre

Enero - Abril

Marco Estratégico de Referencia

Antecedentes históricos

Nuestra Universidad tiene sus antecedentes de formación en el año de 1979 con el inicio de actividades de la normal de educadoras “Edgar Robledo Santiago”, que en su momento marcó un nuevo rumbo para la educación de Comitán y del estado de Chiapas. Nuestra escuela fue fundada por el Profesor Manuel Albores Salazar con la idea de traer educación a Comitán, ya que esto representaba una forma de apoyar a muchas familias de la región para que siguieran estudiando.

En el año 1984 inicia actividades el CBTiS Moctezuma Ilhuicamina, que fue el primer bachillerato tecnológico particular del estado de Chiapas, manteniendo con esto la visión en grande de traer educación a nuestro municipio, esta institución fue creada para que la gente que trabajaba por la mañana tuviera la opción de estudiar por las tardes.

La Maestra Martha Ruth Alcázar Mellanes es la madre de los tres integrantes de la familia Albores Alcázar que se fueron integrando poco a poco a la escuela formada por su padre, el Profesor Manuel Albores Salazar; Víctor Manuel Albores Alcázar en julio de 1996 como chofer de transporte escolar, Karla Fabiola Albores Alcázar se integró en la docencia en 1998, Martha Patricia Albores Alcázar en el departamento de cobranza en 1999.

En el año 2002, Víctor Manuel Albores Alcázar formó el Grupo Educativo Albores Alcázar S.C. para darle un nuevo rumbo y sentido empresarial al negocio familiar y en el año 2004 funda la Universidad Del Sureste.

La formación de nuestra Universidad se da principalmente porque en Comitán y en toda la región no existía una verdadera oferta Educativa, por lo que se veía urgente la creación de una institución de Educación superior, pero que estuviera a la altura de las exigencias de los jóvenes

que tenían intención de seguir estudiando o de los profesionistas para seguir preparándose a través de estudios de posgrado.

Nuestra Universidad inició sus actividades el 18 de agosto del 2004 en las instalaciones de la 4ª avenida oriente sur no. 24, con la licenciatura en Puericultura, contando con dos grupos de cuarenta alumnos cada uno. En el año 2005 nos trasladamos a nuestras propias instalaciones en la carretera Comitán – Tzitol km. 57 donde actualmente se encuentra el campus Comitán y el corporativo UDS, este último, es el encargado de estandarizar y controlar todos los procesos operativos y educativos de los diferentes campus, así como de crear los diferentes planes estratégicos de expansión de la marca.

Misión

Satisfacer la necesidad de Educación que promueva el espíritu emprendedor, aplicando altos estándares de calidad académica, que propicien el desarrollo de nuestros alumnos, Profesores, colaboradores y la sociedad, a través de la incorporación de tecnologías en el proceso de enseñanza-aprendizaje.

Visión

Ser la mejor oferta académica en cada región de influencia, y a través de nuestra plataforma virtual tener una cobertura global, con un crecimiento sostenible y las ofertas académicas innovadoras con pertinencia para la sociedad.

Valores

- Disciplina
- Honestidad
- Equidad
- Libertad

Escudo



El escudo del Grupo Educativo Albores Alcázar S.C. está constituido por tres líneas curvas que nacen de izquierda a derecha formando los escalones al éxito. En la parte superior está situado un cuadro motivo de la abstracción de la forma de un libro abierto.

Eslogan

“Mi Universidad”

ALBORES



Es nuestra mascota, un Jaguar. Su piel es negra y se distingue por ser líder, trabaja en equipo y obtiene lo que desea. El ímpetu, extremo valor y fortaleza son los rasgos que distinguen.

Anatomía y fisiología II

Objetivo de la materia:

Explicar la importancia de los órganos, sistemas y aparatos del cuerpo humano, identificando su estructura y funcionalidad en el organismo, con el fin de contribuir a la educación y fomento de la salud individual, familiar y comunitaria.

Criterios de evaluación:

No	Concepto	Porcentaje
1	Trabajos Escritos	10%
2	Actividades Áulicas	20%
3	Trabajos en plataforma Educativa	20%
4	Examen	50%
Total de Criterios de evaluación		100%

INDICE

Unidad I

Los sentidos y el sistema endocrino

I.1. Los sentidos

- I.1.1 vista
- I.1.2 oído
- I.1.3 gusto
- I.1.4 olfato
- I.1.5 tacto

I.2. Generalidades

I.3. Estructura y función

I.4. Trastornos frecuentes

I.5. Sistema endocrino

- I.5.1 estructura y función de glándulas y hormonas
- I.5.2 hipotálamo e hipófisis
- I.5.3 tiroides
- I.5.4 paratiroides
- I.5.5 suprarrenales
- I.5.6. Páncreas
- I.5.7 timo
- I.5.8 glándula pineal

I.6. Alteración del sistema endocrino

Unidad 2

Aparato reproductor femenino y masculino y aparato urinario

2.1 Aparatos reproductores femenino y masculino

2.1.1 estructura y función

2.1.2 alteraciones más frecuentes

2.2 Aparato urinario

2.2.1 Estructura y función

2.2.2 Riñón

2.2.3 Uréteres

2.2.4 Vejiga urinaria

2.2.5 Uretra

2.3 Alteraciones más frecuentes

Unidad 3

Aparato circulatorio

3.1 aparato circulatorio

3.2 generalidades

3.3 estructura y función de:

3.3.1 sangre

3.3.3 vasos sanguíneos

3.3.3 corazón

3.3.4 circulación mayor y menor

3.4 alteraciones más frecuentes

3.5 sistema linfático

3.6 estructura y función

3.7 alteraciones más comunes

Unidad 4

Aparato respiratorio y aparato digestivo

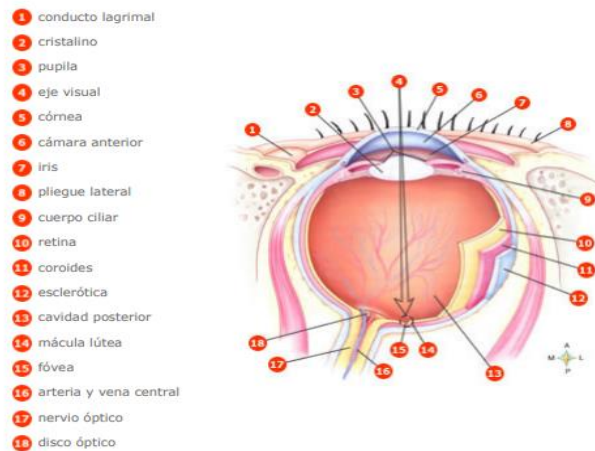
- 4.1 aparato respiratorio
- 4.3 generalidades
- 4.4 estructura y función de:
 - 4.4.1 nariz
 - 4.4.2 laringe
 - 4.4.3 tráquea
 - 4.4.4 bronquios y bronquiolos
 - 4.4.5 pulmones
 - 4.4.6 respiración
- 4.4 mecánica y regulación de la respiración
- 4.5 alteraciones más frecuentes
- 4.6 aparato digestivo
- 4.8 generalidades
- 4.8 estructura y función
 - 4.8.1 Boca
 - 4.8.2 faringe
 - 4.8.3 esófago
 - 4.8.4 estomago
 - 4.8.5 intestino delgado
 - 4.8.6 intestino grueso
 - 4.8.7 hígado y vesícula biliar
 - 4.8.8 páncreas
- 4.9 alteraciones más frecuentes

Unidad I

Los sentidos y el sistema endocrino

Los sentidos y el sistema endocrino

La visión



Fuente: Thibodeau GA, Patton KT. Anatomía y Fisiología 6a Ed. Madrid. Editorial Elsevier España, S.A 2007.. p. 572

La visión es la capacidad de distinguir los objetos y su entorno. El órgano de la visión es el ojo, que capta las vibraciones de la luz, que se desplaza en forma de onda y que vibra en contacto con los distintos cuerpos, transmitiéndolas al cerebro.

Los ojos, cada uno de ellos está compuesto por el globo ocular (el ojo en sí), y los órganos anexos.

Los dos globos oculares, protegidos dentro de unas cavidades óseas llamadas orbitas y por fuera de los párpados, cejas y una película de lágrimas, están directamente conectados con el cerebro a través de los nervios ópticos. Cada ojo es movido por 6 músculos, que se insertan alrededor del globo ocular.

Los rayos de luz que entran al ojo a través de la pupila son concentrados por la córnea y el cristalino para formar una imagen en la retina. La retina contiene millones de células sensibles

a la luz, llamadas bastones (miden 2 micrones de ancho por 50 micrones de largo) y conos (dispuestos a modo de empalizada), que transforman la imagen en un conjunto de impulsos nerviosos. Estos impulsos se transmiten a lo largo del nervio óptico hasta el cerebro. La información procedente de los nervios ópticos es procesada en el cerebro para producir una única imagen coordinada.

El globo ocular está fijado a la órbita por una diminuta porción de tejido adiposo, y al hueso por seis músculos motores. Es una esfera de 2 o 3 cm de diámetro y de 7 a 8 gr de peso. Consta de tres membranas o capas esféricas sucesivas. De afuera hacia adentro, esas capas son: la esclerótica, la coroides y la retina.

En el interior de la esfera se encuentra ocupado por una materia de consistencia gelatinosa denominada humor vítreo. La más interna de las membranas del globo ocular es la retina, que se une con el nervio óptico proveniente del cerebro. Constituye un tejido compuesto por millones de terminaciones nerviosas, o células fotosensibles que se clasifican en dos tipos: las que perciben el color se llaman conos, y las que pueden distinguir entre la luz y la oscuridad, bastoncillos.

La membrana más externa, la esclerótica, es la porción blanca de ojo y tiene consistencia cartilaginosa. En su parte delantera es transparente, y forma la córnea.

La membrana intermedia o coroides de coloración oscura, es irrigada por numerosos vasos sanguíneos. La parte delantera de ésta, está ubicada inmediatamente detrás de la córnea, es el iris. Al hablar del color del ojo, se hace referencia a la coloración del iris. Éste posee en el centro una abertura redonda, la pupila, que ensancha o disminuye su diámetro según la cantidad de luz que recibe.

Inmediatamente detrás del iris y la pupila se encuentra una estructura transparente, el cristalino, que es una verdadera lente. El cristalino refracta la luz, es decir, cambia su dirección; Además, tiene la propiedad de variar su forma, para permitir el ajuste de la visión según la inclinación de los rayos que lo atraviesan.

Con esta estructura de tres membranas superpuestas, el ojo humano forma una lente perfecta entre la córnea y el cristalino se encuentra el líquido lubricante o humor acuoso y entre el cristalino y la retina, una masa gelatinosa, el humor vítreo, que llena también el interior del globo ocular.

Las vibraciones producidas por la luz atraviesan la córnea, penetran en la pupila, son ajustadas por el cristalino y se reflejan en la retina. De allí, en nervio óptico transmite la información al en céfalo, en un área de la corteza cerebral llamada tálamo. Además de la forma y el color del objeto, el cerebro capta también la distancia, el tamaño, la movilidad y el grado de definición de la imagen.

Los órganos anexos las cejas, los párpados, las pestañas, el aparato lacrimal y la conjuntiva, protegen al ojo sin intervenir en el mecanismo de la visión. Los párpados tienen por dentro una membrana, la conjuntiva, que está en contacto directo con la córnea y la lubrica con una sustancia mucosa. Las pestañas nacen de los párpados, y resguardan al globo ocular del polvo y los cuerpos extraños.

Por su parte, las glándulas lacrimales segregan un líquido antiséptico que humedece la córnea, las lágrimas. Las cejas son abultamientos de piel recubiertos de pelos, que impiden que las gotas de sudor caigan en los ojos.

Principales partes del ojo:

Humor vítreo: tiene el aspecto de una masa gelatinosa y transparente formada por agua, cloruro de sodio y albúmina en pequeña cantidad.

Humor acuoso: el 98 % de este líquido es agua. Es un líquido incoloro, transparente y de reacción alcalina. Ocupa las cámaras anterior y posterior del compartimiento anterior del ojo. En su interior está sumergido el iris, cuyo orificio pupilar comunica las dos cámaras.

Cristalino: es un lente biconvexo, transparente y elástico, que está fijado por medio de los músculos ciliares. Estos controlan el cristalino, permitiéndole cambiar de forma, para focalizar un objeto.

La córnea: es la superficie transparente que mide aproximadamente 1,5 cm de diámetro. Presenta forma convexa. Se ubica en la parte anterior del globo ocular. Al igual que la lente de una cámara fotográfica, inicia el proceso visual refractando los rayos de luz para que se ordenen de determinada manera.

La pupila: se encuentra en el centro del iris. Es una abertura que posibilita el paso de la luz hacia adentro. El iris permite agrandar o contraer la pupila, regulando así la cantidad de luz que entra en el ojo. **EL IRIS:** es la parte situada alrededor de la pupila. Contiene un pigmento marrón, verde o azul, que le da el color a los ojos. Está rodeado por un músculo (esfínter), que regula el diámetro de la pupila y, por lo tanto, la cantidad de luz que penetra en el ojo. Este ajuste sirve para lograr definición de los objetos que observamos (enfocar).

La fovea: es el área ubicada en el centro de la retina. Está irrigada por gran cantidad de vasos sanguíneos. En el centro su estructura presenta células especializadas, los conos. Es el encargado de la visión en detalle.

La esclerótica: es una capa de fibras de tejido conectivo que le da dureza y protección al ojo.

La retina: es la capa más interna del ojo, donde se ubican las células fotorreceptoras. Algunas trabajan con luz brillante y hacen posible la visión de color: conos. Otras se adaptan a la luz tenue y no detectan el color: bastones y bastoncillos. Los dos tipos de células forman sinapsis con las neuronas sensoriales, cuyos axones conforman el nervio óptico.

Enfermedades o defectos:

Conjuntivitis: Es una fina membrana que tapiza los párpados por su cara posterior y se dobla en forma de fondo de saco para recubrir el globo ocular en su parte anterior. Su afección más frecuente es la inflamación, la conjuntivitis, que se caracteriza por una dilatación de los vasos sanguíneos de la conjuntiva, que da lugar a un intenso enrojecimiento de la misma. Los pacientes no suelen quejarse de dolor, pero si de una molestia que describen “como si algo les hubiese caído en el ojo” y escozor. La curación de este proceso se consigue de variadas maneras. Una de ellas es lavada con agua salada (una cucharadita de café llena de sal y disuelta en un litro de agua) y hervida. Éste se puede practicar con un porroncito que se mantiene

cerca del ojo para que el chorro no tenga demasiada fuerza. Pueden aplicarse además diversos colirios que contienen sustancias destinadas a combatir la infección (antibióticos, etc.)

Glaucoma: Es una enfermedad caracterizada por una elevación de la presión intraocular hasta un nivel que produce un daño irreversible en las fibras del nervio óptico. Las fibras de nervio óptico, se dañan cuando la presión intraocular se eleva por encima de un nivel que es variable de unos individuos a otros. Si la situación de presión elevada se mantiene durante mucho tiempo, o alcanza cifras exageradamente altas, estas fibras se pueden dañar de forma irreparable, es decir la pérdida de visión se hace irreversible. Cuando la totalidad de las fibras del nervio óptico se han dañado, se pierde por completo la capacidad de transmitir imágenes al cerebro, encontrándonos ante una ceguera total. **Miopía:** se produce cuando las imágenes se producen por delante de la retina. Se corrige con lentes biconcavas.

Astigmatismo: se da cuando la córnea presenta una curvatura desigual en los diferentes planos. Por ejemplo, en lugar de ver el número 52 se ve el 2. se corrige con lentes cilíndricas, pulidas en forma dispereja, para compensar los desniveles de la córnea. **Presbicia:** es la pérdida de elasticidad del cristalino. Se presenta comúnmente entre los ancianos.

Estrabismo: es un defecto en las contracciones de los músculos del ojo, por lo cual la visión no es perfecta.

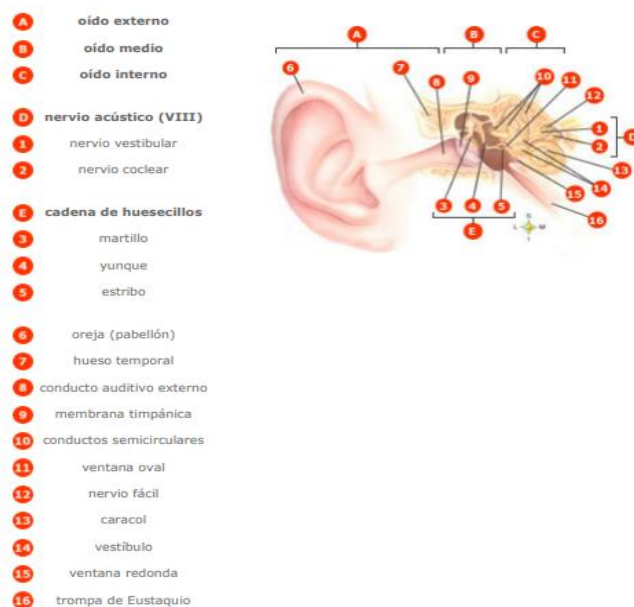
Daltonismo: consiste en la confusión de los colores rojo y verde. Es hereditario y no tiene cura.

Cataratas: opacidad del cristalino ocular o de su cápsula. Al estar situada detrás de la pupila se distingue fácilmente de la opacidad de la córnea. La catarata puede afectar sólo al cristalino (catarata lenticular), a su cápsula anterior o posterior (catarata capsular), o a ambos componentes (catarata capsulo lenticular. La catarata es indolora y no se acompaña de inflamación. Produce ceguera porque impide el paso de la luz, pero el paciente es capaz de distinguir la luz de la oscuridad.

Oído

También el sonido es un fenómeno vibratorio. En el hombre, el órgano de la audición es el oído, que se encuentra ubicado a cada lado de la cabeza. En los oídos radica también el control del equilibrio corporal. Cada uno de estos órganos puede ser dividido en tres partes: oído externo o pabellón de la oreja, oído medio y oído interno.

El oído externo comprende el pabellón auditivo u oreja. Es un repliegue de la piel, con un cartílago envolvente. El conducto auditivo externo está formado por un canal que, en su parte más profunda, se cierra por medio de una membrana llamada tímpano y la piel que lo recubre contiene unas glándulas que segregan la sustancia llamada cerumen o cera, cuya función es retener el polvo y las partículas que flotan en el aire, evitando que las mismas penetren en el oído.



Fuente: Thibodeau GA, Patton KT. Anatomía y Fisiología 6a Ed. Madrid. Editorial Elsevier España, S.A 2007.. p.565

A continuación del oído externo está el oído medio, que es la cavidad donde se encuentra el tímpano, membrana que vibra cuando las ondas sonoras chocan con él. El oído medio se separa del interno mediante una membrana constituida por una capa ósea muy delgada, que tiene dos orificios. Estos orificios son la ventana oval y la ventana redonda. En la parte interior del oído

medio existe otra abertura, la trompa de Eustaquio, un conducto que comunica al oído medio con la garganta. Su función consiste en nivelar la presión atmosférica entre el oído y el aire exterior. Desde el punto de vista de la física es importante lograr iguales presiones a ambos lados del tímpano.

Dentro del oído medio existen tres huesos pequeños y móviles, el martillo, el yunque y el estribo. Se hallan articulados entre sí, formando una cadena de conexión entre el tímpano y el laberinto del oído interno, la cual posibilita la transmisión de las vibraciones que produce el aire en el tímpano y que este traslada al oído interno.

El oído interno constituye la parte más importante de la audición. Está formado por el laberinto y el caracol, un tubo en forma de espiral, dividido en dos partes: la superior, o rampa vestibular, y la inferior, o rampa timpánica. Parte del caracol se halla recubierta por una membrana denominada órgano de Corti, de la que se desprenden filamentos que se doblan ante las vibraciones del líquido linfático, movido por la presión de los huesos del oído medio sobre la ventana oval. Cada filamento responde a diferentes vibraciones, y el movimiento estimula las fibras de nervio auditivo, que conecta el órgano de Corti con el cerebro. Al llegar al cerebro, los impulsos son interpretados y decodificados de acuerdo con vibraciones sonoras.

Principales partes del oído:

Pabellón: lóbulo externo del oído.

Conducto auditivo: mide aproximadamente tres centímetros de longitud y presenta dos zonas: una externa que es fibrocartilaginosa y otra interna que es ósea. Hueso temporal: contiene los órganos auditivos y del equilibrio, que están inervados por los filamentos del nervio auditivo.

Martillo: hueso que pertenece a la cadena de huesecillos del oído medio, localizado en la caja del tímpano. Es el más largo de los tres huesos que componen dicha cadena y consta de una cabeza, un mango y un cuello, por lo que su forma se asemeja bastante a la herramienta que lleva ese nombre.

Yunque: hueso que pertenece a la cadena de huesecillos del oído medio, localizado en la caja del tímpano. Como su nombre indica, su forma recuerda al yunque de un herrero, con un cuerpo y dos ramas.

Estribo: hueso perteneciente a la cadena de huesecillos del oído medio, localizado en la caja del tímpano. Es un hueso que recuerda por su forma anatómica al estribo de un jinete; de ahí su nombre. Consta de una base, un asa en forma de herradura y una cabeza. Se articula por un lado con el yunque (otro huesecillo del oído medio) y por otro con la ventana oval, a la que se adhiere. Perteneció a lo que se ha venido en llamar el aparato de acomodación del oído.

Tímpano: membrana muy delgada y semitransparente del oído medio, de forma circular, que cierra por dentro el conducto auditivo externo. Su función es la de vibrar ante estímulos sonoros; estas vibraciones se transmiten a la cadena de huesecillos del oído medio.

Trompa de Eustaquio: El oído medio está en comunicación directa con la nariz y la garganta a través de la trompa de Eustaquio, que permite la entrada y la salida de aire del oído medio para equilibrar las diferencias de presión entre éste y el exterior. Canales semicirculares: están relacionados con el sentido del equilibrio. En estos canales hay pelos similares a los del órgano de Corti, y detectan los cambios de posición de la cabeza.

Cóclea: cavidad del laberinto óseo del oído interno, relacionada con otras estructuras del oído que son el vestíbulo y los canales o conductos semicirculares. La función de estas tres formaciones es la de transmitir las vibraciones sonoras desde el oído medio hasta el nervio acústico. Se sitúa, junto a las otras dos partes del laberinto, dentro del hueso peñasco.

Nervio auditivo: son filamentos que inervan los órganos auditivos y del equilibrio que se encuentran en el interior del huso temporal.

Enfermedades o defectos:

Otitis externa: se produce cuando el conducto auditivo externo se inflama en forma difusa. Sus manifestaciones consisten en un dolor intenso que se experimenta al hablar, masticar o estirar el pabellón de la oreja. La capacidad auditiva no sufre alteración alguna. El tratamiento

se practica con pincelaciones, colirios de diversos tipos, administración de antibióticos, etc., según sean las causas del proceso.

Otitis media: es la enfermedad quizás más frecuente del oído. Es la inflamación de su compartimiento medio. La causan microbios que llegan al oído ascendiendo por la trompa de Eustaquio, a partir de la faringe, ayudado por los estornudos, el acto de sonarse violentamente, por el torrente circulatorio, o desde el oído interno, cuando se perfora la membrana del tímpano. La enfermedad se inicia con fiebre elevada, escalofríos, intenso dolor del oído, ruidos o zumbidos mientras la capacidad auditiva disminuyendo.

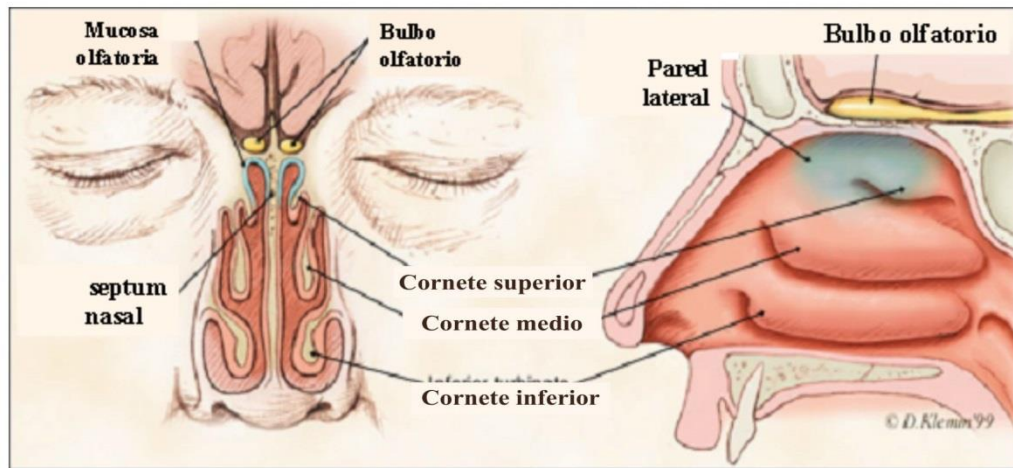
Ambas se curan mediante la aplicación de gotas contra las infecciones.

Obstrucción: acumulación excesiva de cera en el oído externo. Se corrige a través de la extracción del tapón de cera. Su forma de prevención es la limpieza regular solo del pabellón de la oreja.

El vértigo: es consecuencia de lesiones producidas en los canales semicirculares y produce náuseas y pérdida de la capacidad auditiva.

Dstrucción traumática del órgano de Corti: es responsable de la producción de una sordera total. Se conocen aparatos que ayudan a convertir las ondas sonoras en señales eléctricas, produciendo la estimulación directa del nervio auditivo. Sin embargo los sonidos son poco definidos.

El olfato



Fuente: Thibodeau GA, Patton KT. Anatomía y Fisiología 6ª Ed. Madrid. Editorial Elsevier España, S.A. 2007.. p.570

El olfato es el sentido por el cual se perciben los olores. Una mucosa amarilla, ubicada en la parte superior de la nariz y rica en terminaciones nerviosas provenientes del nervio olfativo, es la encargada de recoger las impresiones y transmitir las al cerebro. A la vez, una mucosa rojiza extremadamente vascularizada calienta el aire que respiramos. Ambas mucosas conforman la membrana pituitaria que tapiza las paredes de las fosas nasales. En la nariz se dan las condiciones adecuadas para la percepción de olores; su interior contiene tres pliegues, que aumentan la superficie sensorial, y los nervios olfatorios que transmiten la información al cerebro.

En los seres humanos este sentido no está tan desarrollado. Sin embargo, poseen entre 10 y 20 millones de células que recogen los olores que exhalan las cosas y que les permite distinguir entre 2 mil y 4 mil clases de olores diferentes. Los olores considerados primarios son: floral, mentolado, pútrido, alcanforado, etéreo (de éter), acre (picante) y almizclado (de almizcle, una sustancia usada en perfumería). Las numerosas combinaciones de esos olores básicos generan todas las variedades que se pueden dar.

La intercomunicación entre la nariz y la boca favorece la existencia de una relación entre olfato y gusto. En el caso del gusto se trata de sustancias que se disuelven en la boca; en cambio, las

partículas olorosas son sustancias dispersas en el aire, cuyas moléculas se adhieren a la mucosa nasal.

Las células receptoras del olfato son estimuladas por sustancias químicas que el aire arrastra. Esa información recorre los axones de las células receptoras que, a su vez, pasan por el bulbo olfatorio, y es en la corteza cerebral donde se hace consciente la percepción del olor.

Principales partes del olfato:

En los seres humanos, las sustancias olorosas estimulan las células de los nervios olfatorios, ubicadas en la membrana mucosa situada en la parte superior de cada fosa nasal. Estos nervios envían señales que representan olores al bulbo olfatorio, donde esas señales son clarificadas antes de ser transmitidas a los centros olfatorios del cerebro.

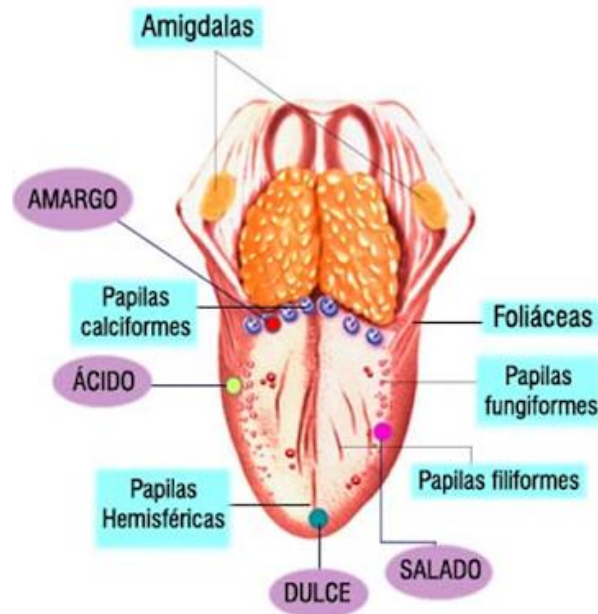
Enfermedades o defectos:

Resfriado: es una enfermedad infecciosa aguda del tracto respiratorio, causada por cierto tipo de virus. Provoca congestión, y evita el normal funcionamiento del olfato, excesiva secreción nasal, dolor de garganta y tos.

Rinitis: trastorno inflamatorio de la membrana mucosa de la nariz. Se caracteriza por secreción nasal acuosa, con congestión y dificultad para respirar por la nariz.

Fiebre del heno: es una forma de rinitis estacional causada por alergia al polen. Provoca ataques intensos de estornudos, inflamación de la mucosa nasal y los ojos, y respiración defectuosa.

El gusto



Fuente: Thibodeau GA, Patton KT. Anatomía y Fisiología 6ª Ed. Madrid. Editorial Elsevier España, S.A. 2007.. p.578

El principal órgano del gusto es la lengua. Está constituida por músculos que le permiten realizar variados movimientos, y recubierta por una mucosa. La cara superior de la lengua aloja unos receptores, que se presentan como pequeñas estructuras abultadas llamadas papilas gustativas.

Las papilas son formaciones epiteliales compuestas por células receptoras o botones gustativos, sensibles a las sustancias químicas disueltas en la saliva secretada por las glándulas salivales. Por su forma, las papilas se clasifican en calciformes, fungiformes, coroliformes y foliadas. Las coroliformes, en forma de corola de numerosos picos, son táctiles y térmicas, mientras que las calciformes y fungiformes, poseen forma de cáliz y de hongo, respectivamente, y albergan los botones gustativos que tienen forma de botella y emergen de la membrana vítrea, ubicada debajo de la mucosa. El cuello del botón aparece en la superficie libre de mucosa por un orificio, del que surgen las papilas gustativas. En torno a los botones gustativos existen ramificaciones de los nervios glossofaríngeo y lingual; transmite los estímulos, que así llegan a la medula. En un adulto pueden llegar a haber 9.000 botones gustativos, distribuidos principalmente, en la punta,

los lados y la base de la lengua. Las papilas se especializan en cuatro sensaciones o gustos básicos: dulce, ácido, salado y amargo. La punta es muy sensible a las sustancias dulces y saladas; los lados, a las ácidas, y el sector posterior a las amargas. La sensación del sabor es producida por distintos grados de combinaciones de esas impresiones o efectos básicos.

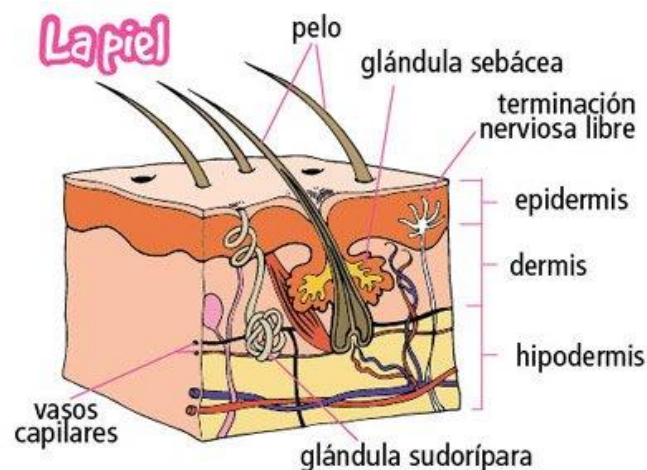
Enfermedades o defectos:

Pérdida del sentido: para conservar este sentido se debe de mantener una higiene bucal adecuada, que se consigue con cepillos y dentífricos.

Embotación de sensibilidad gustativa: cuando se saborean sustancias muy ácidas o muy fuertes (picantes, etc.)

Irritación de la mucosa lingual: ocurre por exceso del humo del tabaco, provocando que disminuya la percepción de los sabores.

El tacto



Fuente: Thibodeau GA, Patton KT. Anatomía y Fisiología 6ª Ed. Madrid. Editorial Elsevier España, S.A. 2007.. p.584

Toda la información que recibimos a través de los sentidos de la vista y el oído llega al cerebro a través de las terminaciones nerviosas. Lo mismo ocurre con la piel. La superficie de la piel,

llamada epidermis, contiene muchas terminaciones nerviosas por todo el cuerpo que transmiten sensaciones al cerebro y nos indican el tipo de cosas que estamos tocando.

La piel tiene receptores que son los encargados de recibir los estímulos. No se encuentran repartidos por igual en toda la superficie de la piel. En la espalda los nervios están muy separados, por eso es difícil saber exactamente donde nos pica, por ejemplo. Para comprobarlo, toca la espalda de alguien primero con un lápiz y después con dos. Si la distancia que separa uno de otro es menor de dos centímetros, tal vez sigas pensando que solo es un lápiz.

El tacto es el sentido que nos mantiene en constante relación con el entorno, puesto que mientras la vista depende de los ojos, el oído de los órganos auditivos, el olfato de la nariz y el gusto de la lengua, el tacto, en cambio, se extiende por la piel cubriendo todo nuestro cuerpo.

Mediante el sentido del tacto podemos percibir algunas características físicas de los objetos o ambiente que nos rodea como: la consistencia, la textura, la forma y contorno, el tamaño, el peso, la humedad y la presión que ejerce un objeto sobre tu piel.

Una herida pequeña en lugares como los pies o la lengua pueden parecer muy grande. Da esta sensación porque estas partes están muy llenas de sensores del tacto. El cerebro recibe gran cantidad de mensajes de dolor, pero todos provienen de una herida muy pequeña.

Los corpúsculos sensitivos que permiten detectar el calor, dolor o frío son cuatro:

- Los corpúsculos de Vater-Paccini: son los corpúsculos de la presión.
- Los corpúsculos de Krause: son los del frío.
- Los corpúsculos de Meissner: son los de la precisión.
- Los corpúsculos de Ruffini: captan el calor.

La pérdida de sentido del tacto puede ocurrir como resultado de una lesión en la médula espinal o el sistema nervioso central, debido a una degeneración de los nervios periféricos o en el plexo braquial (red nerviosa que se origina en la médula espinal y se distribuye por el brazo).

Entre los padecimientos cuyos efectos pueden producir la pérdida del sentido del tacto se encuentran los estados graves de Diabetes o la Lepra. En estos casos, aunque la función motora se mantenga, la falta de sensaciones interfiere con el control fino de algunos movimientos de la mano, como agarrar, pellizcar o apretar.

Enfermedades o defectos:

Lepra: enfermedad infecciosa crónica de los seres humanos que afecta sobre todo a la piel, membranas mucosas y nervios.

Cortes y Raspaduras: los cortes provocan hemorragias y pueden infectarse si no se limpian. Puede corregirse con desinfección y limpieza de las heridas. Y puede prevenirse protegiéndose de otras heridas y del sol.

Quemaduras: producen la deshidratación de la piel. Se puede corregir con una desinfección y limpieza de las heridas. Y puede prevenirse protegiéndose de otras heridas y del sol.

Dermatitis seborreica: es una enfermedad cutánea extraordinariamente frecuente. Esta dolencia se acompaña a veces de acné en la cara. El cuero cabelludo, además de ser muy grasiento, experimenta una intensa descamación y picor, por lo cual el paciente se rasca a menudo y puede infectárselo. Su consecuencia más frecuente es la calvicie, aparecida en las edades relativamente tempranas. Para tratarlas se aplican lociones astringentes, frecuentes lavados de cabello con champús medicamentosos, vida higiénica, dieta pobre en grasas, abundantes vitaminas.

Tumores de la piel: Entre los tumores benignos de tipo sólido, son muy conocidas las verrugas. Tratase de pequeñas prominencias que aparecen en cualquier región de la piel, especialmente de en los dedos. Su causa es un virus, por lo que son contagiosas. Se presentan con preferencia en los niños. No suelen curar espontáneamente, sino que es necesario tratarlas.

Urticaria: alteración alérgica de la piel caracterizada por la aparición repentina o reiterada de manchas, ronchas u otras manifestaciones. Por lo general son como inflamaciones.

Psoriasis: Es una enfermedad crónica, se caracteriza por la aparición de placas escamosas. Se diferencia de la piel normal, ya que obtiene un color rojizo o castaño, cubiertas por pequeñas escamas blancas. Generalmente afecta las rodillas, el cuero cabelludo y el pecho.

Dermatitis: es la inflamación de la piel o la dermis. Los síntomas son enrojecimiento, dolor, exudación de la zona afectada. Cuando se presenta por un largo período, suele presentar ronchas, costras y mucha sequedad de la piel. Su causa es por parásitos o irritantes físicos o químicos.

Micosis: es una enfermedad producida por hongos, causa mucha molestia porque genera mucha picazón e irritación de la piel.

Onicomycosis: son las afecciones en las uñas, sobre todo en las de los pies. Produce deformaciones por engrosamiento y resquebrajamiento.

Dermatomicosis: se presenta entre los dedos, produciendo grandes ampollas y grietas, se controla rápidamente, pero suele salir nuevamente en épocas calurosas y muy sudorosas. Para combatirlas se emplean líquidos, pomadas, polvos y en algunos casos medicamentos que se ingieren o inyectan. También es recomendable usar zapatos ventilados y cambiarse a diario los calcetines o medias. **Candidiasis:** es una infección producida por un hongo, que normalmente se aloja en la vagina (órgano sexual femenino). Se multiplica rápidamente y produce mucha picazón. El tratamiento se basa en el uso de supositorios vaginales. Esta es una enfermedad que se adquiere por contacto sexual.

La tiña: es una infección en forma de anillo. Los hongos atacan los folículos pilosos, del cuero cabelludo o de la barba. Se presentan erupciones molestas y desagradables, comenzando con erupciones rojas, que cada vez se hacen más grandes y más rojas acompañadas de mucha picazón.

La Pediculosis: es la parasitosis (Ciencias) más frecuente causada por parásitos externos (ectoparásitos) llamados piojos.

Escabiosis o sarna: es una enfermedad de la piel producida por un animalito microscópico llamado ácaro. Este animal, cava galerías debajo de la piel, allí pone sus huevos y se desarrollan

sus crías, las cuales producen gran picazón. Esta enfermedad es muy contagiosa, porque el ácaro puede pasar de una persona a otra. La mejor forma de controlar esta enfermedad, es practicar correctamente la higiene personal.

El sistema endocrino.

El sistema endocrino es, junto con el sistema nervioso, el controlador principal de las funciones corporales. Ambos sistemas interactúan y se controlan entre sí: el sistema nervioso controla la secreción de hormonas y las hormonas controlan ciertas acciones del sistema nervioso.

Sin embargo, tienen varias diferencias. El sistema nervioso actúa de forma rápida, sus acciones se llevan a cabo en el orden de segundos y en general controla acciones puntuales o de corta duración. En cambio, el sistema endocrino actúa de forma lenta, en el orden de minutos y sus acciones suelen prolongarse durante mucho tiempo: desde varios minutos, como ocurre en la digestión hasta varios años, como ocurre en el crecimiento.

El sistema endocrino es el regulador de la homeostasis corporal y del metabolismo, tanto del anabolismo como del catabolismo. Se basa en la secreción de sustancias químicas denominadas hormonas. Son segregadas por las glándulas endocrinas o por células que, en un momento dado, actúan como glándulas.

Las hormonas.

Las hormonas son las moléculas encargadas de transmitir señales de una parte a otra del cuerpo. Es decir, son el tipo principal de mensajeros químicos, junto con los neurotransmisores (que comunican neuronas entre sí en las sinapsis).

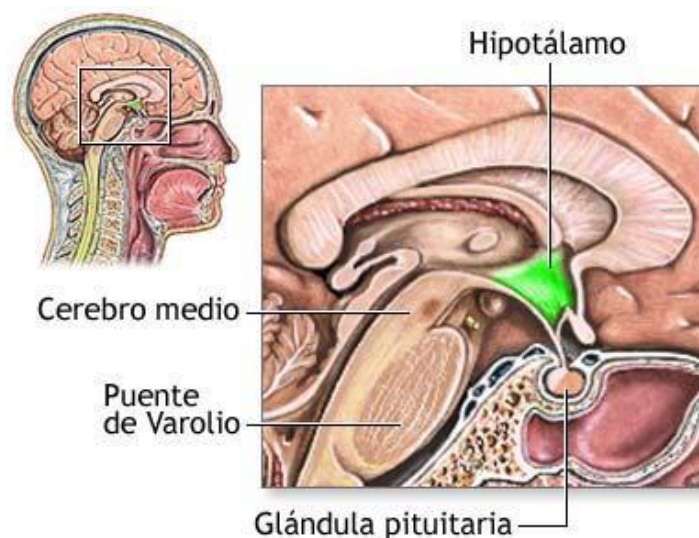
Las hormonas suelen distribuirse por el cuerpo a través de la sangre. Actúan a concentraciones muy bajas y aunque se distribuyen por todo el cuerpo, solo actúan sobre algunos órganos o sobre algunas células que responden a su llegada. Estos órganos o células que actúan de alguna forma a la llegada de la hormona se les denomina órganos y células diana. Responderán, concretamente, las células que tengan receptores específicos para esa hormona en concreto.

Existen cuatro tipos fundamentales de hormonas, en función de su composición química:

- **Esteroides:** derivadas del colesterol. Por ejemplo, las hormonas sexuales.
- **Derivadas de aminoácidos:** aminoácidos modificados que actúan como mensajeros químicos. Por ejemplo, la adrenalina.
- **Peptídicas (o proteínicas):** cadenas de aminoácidos, es decir, polipéptidos (no suele considerárselas proteínas). Por ejemplo, la insulina.
- **Eicosanoides:** derivados de ácidos grasos de 20 carbonos. Fundamentalmente, prostaglandinas y leucotrienos.

Principales glándulas endocrinas y sus hormonas.

Hipotálamo – Hipófisis.



Fuente: Tortora G, Derrickson B. Principios de Anatomía y Fisiología. 11ª ed. Madrid: Editorial Medica Panamericana; 2006, p. 407

El eje hipotálamo – hipófisis (la hipófisis también es llamada pituitaria) es el principal eje de control de buena parte del sistema de hormonas de nuestro cuerpo. Muchas hormonas que analizaremos más tarde y que son segregadas por otras glándulas, son controladas primariamente por hormonas segregadas por este eje.

El hipotálamo es una zona del cerebro, situada en áreas centrales. Conecta directamente con la hipófisis, por medio de una conexión neuronal. Esta conexión o puente es la principal relación entre el sistema nervioso y el endocrino, ya que el hipotálamo actúa tanto directamente, por impulsos nerviosos, como indirectamente, por medio de hormonas, sobre la hipófisis.

La hipófisis es una pequeña glándula situada debajo del cerebro, encajada en un hueco de hueso esfenoides denominado silla turca. La hipófisis segrega varias hormonas y muchas de ellas no tienen acciones directas sobre varios órganos diana, sino que actúan sobre otras glándulas provocando la liberación de otras hormonas, que serán las que actúen sobre muchos otros órganos.

La hipófisis tiene dos grandes zonas, la neurohipófisis o hipófisis posterior y la adenohipófisis o hipófisis anterior (también hay una hipófisis intermedia, pero no entraremos en tanto detalle para no complicar más las cosas).

La neurohipófisis no fabrica hormonas directamente, sino que almacena hormonas que son fabricadas por el hipotálamo y enviadas a la hipófisis por la conexión o puente que comentamos antes. De entre estas hormonas, destacan dos:

- Oxitocina (Ox): está relacionada con las contracciones durante el parto. El comienzo de las contracciones y por lo tanto el proceso de parto tiene lugar tras un pico de oxitocina. También estimula la secreción de leche. Y en algunos mamíferos se ha relacionado con conductas maternas e incluso con conductas monógamas.
- Hormona antidiurética (ADH): también conocida como vasopresina, regula la excreción de orina. Cuando los osmorreceptores de hipotálamo registran una elevación de la presión osmótica, debida a la bajada de líquidos corporales, se desencadena la fabricación y secreción de ADH. Esta induce a los riñones a reabsorber más agua y reduce la secreción de orina. Además, evita pérdidas por perspiración. También aumenta la presión arterial provocando vasoconstricción.

La adenohipófisis o hipófisis anterior es una glándula que segrega varias hormonas. La secreción es promovida o inhibida por una serie de hormonas que segrega el hipotálamo. Es decir, el

hipotálamo segrega hormonas que estimulan o inhiben la secreción de ciertas hormonas por la hipófisis y se denominarán hormonas liberadoras e inhibidoras respectivamente. Vamos a analizar las hormonas adenohipofisarias más importantes, junto con sus respectivas hormonas hipotalámicas reguladoras:

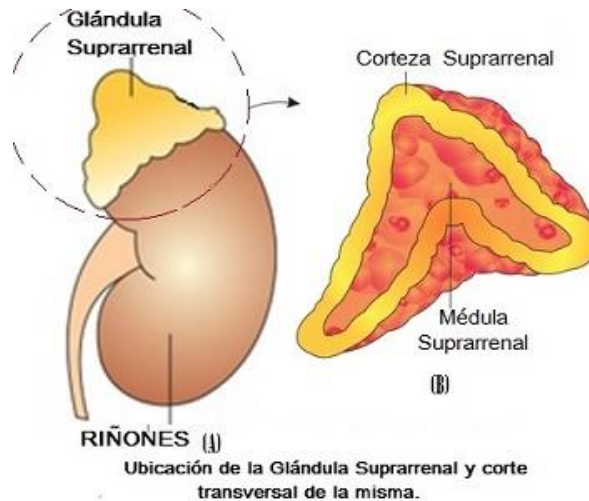
- **Hormona del crecimiento (GH):** también llamada somatotropina. Su secreción es regulada por dos hormonas hipotalámicas, la hormona inhibidora de la GH (GHIH), también llamada somatostatina, que inhibe su secreción, y la hormona liberadora de la GH (GHRH) que la estimula. La GH estimula la síntesis de proteínas, el consumo de grasas, así como la síntesis y secreción, por parte del hígado, de otras hormonas que actúan más directamente sobre el crecimiento, las somatomedinas o Insulin Growth Factor (IGF).
- **Hormona estimuladora del tiroides (TSH):** también llamada tirotropina, estimula la síntesis y secreción de las hormonas tiroideas, llamadas T3 y T4 por parte del tiroides. La hipófisis segrega TSH como respuesta a la llegada de la hormona liberadora de la tirotropina (TRH) que es fabricada y segregada por el hipotálamo. Dado que las hormonas tiroideas regulan multitud de acciones en el cuerpo, su secreción depende del estado general del mismo.
- **Hormona folículo estimulante (FSH):** la primera de las gonadotropinas que vamos a estudiar, es una de las hormonas reguladoras de los ciclos sexuales, bien directamente, bien regulando la secreción de otras hormonas. La FSH, en mujeres, estimula el desarrollo de los folículos ováricos y la secreción de estrógenos. En el hombre estimula la fabricación de espermatozoides. Se libera cuando, desde la hipófisis, se libera la hormona liberadora de las gonadotropinas (GnRH o GHRH).
- **Hormona Luteinizante (LH):** se encarga, junto la FSH, de regular los ciclos sexuales y la secreción de hormonas sexuales. Es, por lo tanto, otra la otra gonadotropina. En mujeres promueve la liberación del oocito y la secreción de progesterona por parte del cuerpo lúteo. En hombres estimula el desarrollo de las células que fabrican la testosterona y la activa, promoviendo de este modo la fabricación de esta hormona. Al

igual que la FSH, es fabricada y liberada por la hipófisis por la acción de la GnRH hipotalámica.

- Prolactina (Prl): inicia y mantiene la secreción de leche por las glándulas mamarias. El hipotálamo segrega habitualmente la hormona inhibidora de la prolactina (PIH), por lo que normalmente no se sintetiza. Durante el embarazo el hipotálamo deja de segregar PIH y comienza a segregar la hormona liberadora de la prolactina (PRH), que estimulará la síntesis y secreción de Prl. En hombres se segrega, pero no se conoce su función concreta, aunque puede estar relacionada con la impotencia. En mujeres, además de provocar la síntesis de leche por la glándula mamaria, actúa como inhibidora de las hormonas sexuales. Es una de las causantes de que, tras el parto, durante varios meses desaparece el ciclo menstrual. Funciona como un anticonceptivo natural.
- Hormona melanocito estimulante (MSH): actúa sobre los melanocitos provocando un aumento de la pigmentación de la piel. En humanos no tiene un papel importante y no se conocen sus funciones exactas, siendo mucho más importante en otros animales (sobre todo los que poseen mimetismo). Su secreción es controlada por el hipotálamo mediante dos hormonas, una hormona liberadora de la MSH (MRH) y una hormona inhibidora de la MSH (MIH).
- Hormona adrenocorticotropa (ACTH): más conocida como adrenocorticotropina, controla la fabricación y secreción de hormonas de la corteza suprarrenal, denominadas glucocorticoides. Su secreción es controlada por el hipotálamo por medio de la hormona liberadora de la corticotropina (CRH). También se libera ante algunos estímulos físicos, como traumatismos, infecciones y situaciones de glucemia.

Glándulas suprarrenales

Cada glándula suprarrenal está formada por una zona interna denominada médula y una zona externa que recibe el nombre de corteza. Las dos glándulas se localizan sobre los riñones. La médula suprarrenal produce adrenalina, llamada también epinefrina, y noradrenalina, que afecta a un gran número de funciones del organismo. Estas sustancias estimulan la actividad del corazón, aumentan la tensión arterial, y actúan sobre la contracción y dilatación de los vasos sanguíneos y la musculatura.



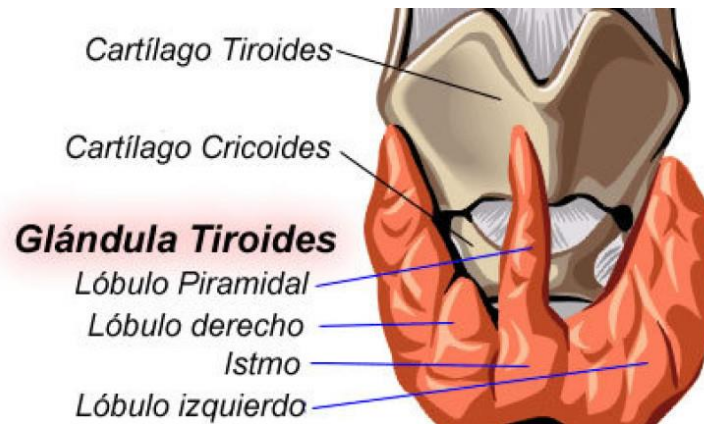
Fuente: Tortora G, Derrickson B. Principios de Anatomía y Fisiología. 11 a. ed. Madrid: Editorial Medica Panamericana; 2006, p. 414

La adrenalina eleva los niveles de glucosa en sangre (glucemia). Todas estas acciones ayudan al organismo a enfrentarse a situaciones de urgencia de forma más eficaz. La corteza suprarrenal elabora un grupo de hormonas denominadas glucocorticoides, que incluyen la corticosterona y el cortisol, y los mineralocorticoides, que incluyen la aldosterona y otras sustancias hormonales esenciales para el mantenimiento de la vida y la adaptación al estrés. Las secreciones suprarrenales regulan el equilibrio de agua y sal del organismo, influyen sobre la tensión arterial, actúan sobre el sistema linfático y sobre los mecanismos del sistema inmunológico, asimismo, regulan el metabolismo de los glúcidos y de las proteínas. Además, las glándulas suprarrenales también producen pequeñas cantidades de hormonas masculinas y femeninas

La tiroides

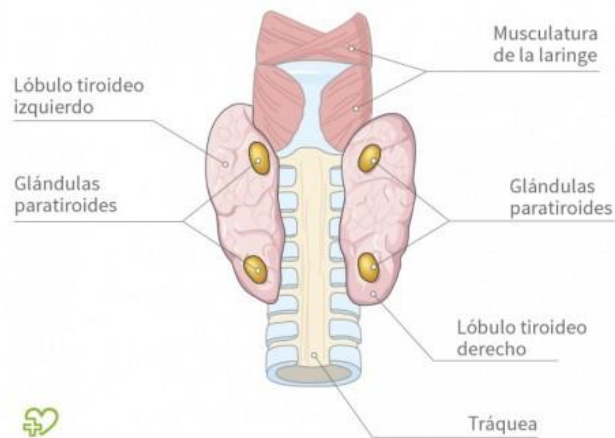
Es una glándula bilobulada situada en el cuello. Las hormonas tiroideas, la tiroxina y la triyodotironina aumentan el consumo de oxígeno y estimulan la tasa de actividad metabólica, regulan el crecimiento y la maduración de los tejidos del organismo y actúan sobre el estado

de alerta físico y mental. El tiroides también secreta una hormona denominada calcitonina, que disminuye los niveles de calcio en la sangre e inhibe su reabsorción ósea.



Fuente: Tortora G, Derrickson B. Principios de Anatomía y Fisiología. 11 a. ed. Madrid: Editorial Medica Panamericana; 2006, p. 419

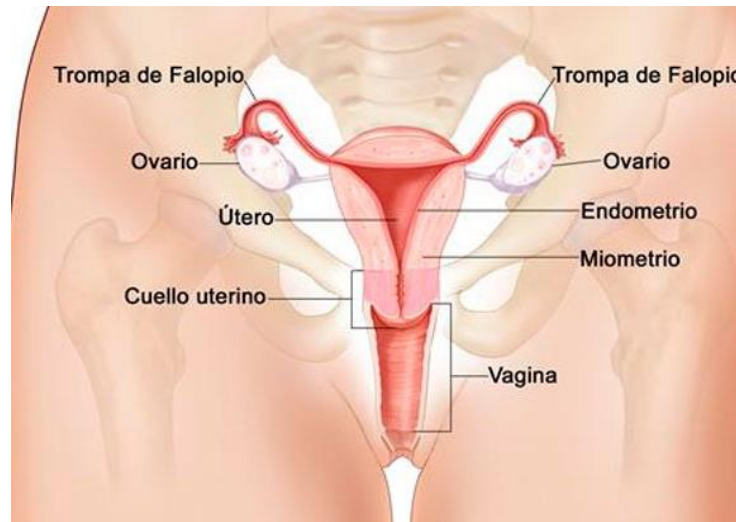
Glándulas paratiroides.



Fuente: Tortora G, Derrickson B. Principios de Anatomía y Fisiología. 11 a. ed. Madrid: Editorial Medica Panamericana; 2006, p. 427

Las glándulas paratiroides se localizan en un área cercana o están inmersas en la glándula tiroides. La hormona paratiroidea o parathormona regula los niveles sanguíneos de calcio y fósforo y estimula la reabsorción de hueso.

Ovarios.



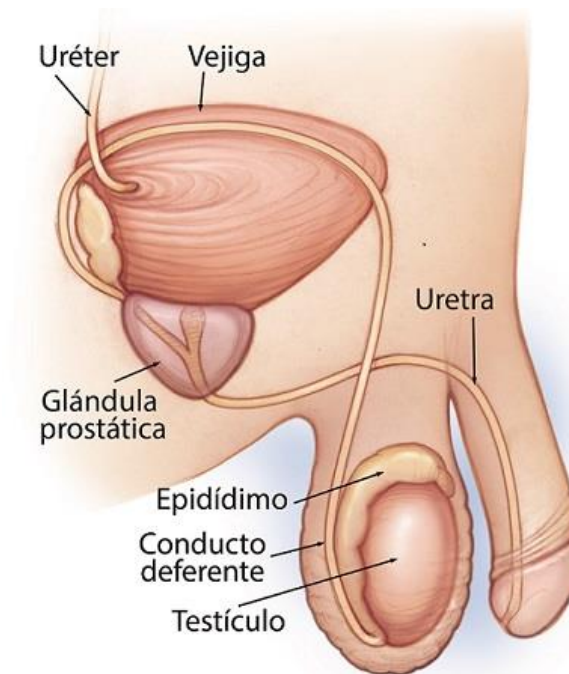
Fuente: Tortora G, Derrickson B. Principios de Anatomía y Fisiología. 11ª ed. Madrid: Editorial Medica Panamericana; 2006, p. 436

Los ovarios son los órganos femeninos de la reproducción, o gónadas femeninas. Son estructuras pares con forma de almendra situadas a ambos lados del útero. Los folículos ováricos producen óvulos, o huevos, y también segregan un grupo de hormonas denominadas estrógenos, necesarias para el desarrollo de los órganos reproductores y de las características sexuales secundarias, como distribución de la grasa, amplitud de la pelvis, crecimiento de las mamas y vello púbico y axilar.

La progesterona ejerce su acción principal sobre la mucosa uterina en el mantenimiento del embarazo. También actúa junto a los estrógenos favoreciendo el crecimiento y la elasticidad de la vagina. Los ovarios también elaboran una hormona llamada relaxina, que actúa sobre los ligamentos de la pelvis y el cuello del útero y provoca su relajación durante el parto, facilitando de esta forma el alumbramiento.

Testículos.

Las gónadas masculinas o testículos son cuerpos ovoideos pares que se encuentran suspendidos en el escroto. Las células de Leydig de los testículos producen una o más hormonas masculinas, denominadas andrógenos. La más importante es la testosterona, que estimula el desarrollo de los caracteres sexuales secundarios, influye sobre el crecimiento de la próstata y vesículas seminales, y estimula la actividad secretora de estas estructuras. Los testículos también contienen células que producen gametos masculinos o espermatozoides.

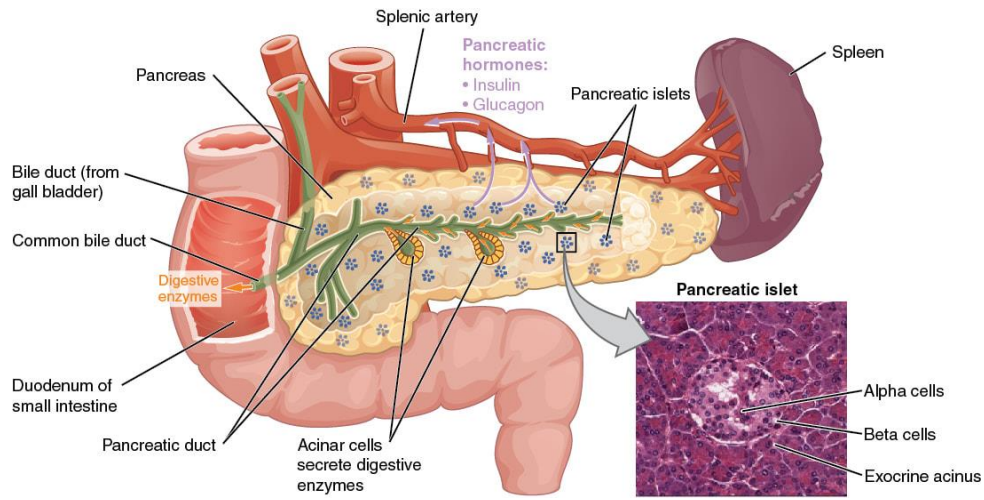


Fuente: Tortora G, Derrickson B. Principios de Anatomía y Fisiología. 11 a. ed. Madrid: Editorial Medica Panamericana; 2006, p. 440

Páncreas.

La mayor parte del páncreas está formado por tejido exocrino que libera enzimas en el duodeno. Hay grupos de células endocrinas, denominados islotes de Langerhans, distribuidos por todo el tejido que secretan insulina y glucagón. La insulina actúa sobre el metabolismo de los hidratos de carbono, proteínas y grasas, aumentando la tasa de utilización de la glucosa y favoreciendo la formación de proteínas y el almacenamiento de grasas. El glucagón aumenta de

forma transitoria los niveles de azúcar en la sangre mediante la liberación de glucosa procedente del hígado.



Fuente: Tortora G, Derrickson B. Principios de Anatomía y Fisiología. 11 a. ed. Madrid: Editorial Medica Panamericana; 2006, p. 449

UNIDAD II

Aparatos reproductores femenino y masculino

SISTEMA REPRODUCTOR MASCULINO. ESQUEMA

Los órganos genitales masculinos comprenden:

. Órganos genitales externos	↑ ↓	- testículos - escroto - pene
. Órganos genitales internos	↑ ↓	- conductos deferentes - vesículas seminales - conductos eyaculadores
. Glándulas genitales auxiliares	↑ ↓	- próstata - glándulas bulbouretrales

Agur MR, Dalley F. Grant. Atlas de Anatomía. 11ª ed. Madrid: Editorial Médica Panamericana; 2007.

Testículos

Los testículos son dos glándulas ovoides, una a cada lado del pene, de unos 5 cm de largo y 2,5 cm de diámetro y con un peso de 10-15 gramos, que están suspendidas dentro del escroto por el cordón espermático. Producen las células germinales masculinas o espermatozoides y las hormonas sexuales masculinas o andrógenos. Constituyen las gónadas masculinas y tienen el mismo origen embriológico que los ovarios o gónadas femeninas.

En el interior de cada testículo, los espermatozoides se forman en varios cientos de túbulos seminíferos que se unen para formar una red de canales que recibe el nombre de rete testis. Pequeños conductos conectan la rete testis con el epidídimo. Los túbulos seminíferos contienen dos tipos de células, las células espermatogénicas, que darán lugar a los espermatozoides y las células de Sertoli encargadas del mantenimiento del proceso de formación de espermatozoides o espermatogénesis. En el tejido conjuntivo situado en los

espacios que separan a los túbulos seminíferos adyacentes hay grupos de células llamadas células de Leydig que secretan testosterona, el andrógeno más importante.

Epidídimos

Los epidídimos son dos estructuras en forma de coma de unos 4 cm de longitud, cada una de las cuales se encuentra adosada a las superficies superior y posterior-lateral de cada testículo. Cada epidídimo tiene un cuerpo que consiste en el conducto del epidídimo que está muy contorneado y en donde los espermatozoides son almacenados para pasar las etapas finales de su maduración, y una cola o cola del epidídimo que se continúa con el conducto deferente que transporta el esperma hacia el conducto eyaculador para su expulsión hacia la uretra. El epidídimo ayuda a expulsar los espermatozoides hacia el conducto deferente durante la excitación sexual por medio de contracciones peristálticas del músculo liso de su pared. Los espermatozoides pueden permanecer almacenados y viables en el epidídimo durante meses.

Escroto

El escroto es un saco cutáneo exterior que contiene los testículos y está situado postero inferiormente en relación al pene e inferiormente en relación a la sínfisis del pubis. Consta de:

- Piel: rugosa, de color oscuro
- Fascia superficial o lámina de tejido conjuntivo que contiene una hoja de músculo liso con el nombre de músculo dartos cuyas fibras musculares están unidas a la piel y cuya contracción produce arrugas en la piel del escroto. La fascia superficial forma un tabique incompleto que divide al escroto en una mitad derecha y otra izquierda y cada una de ellas contiene un testículo.

Asociado a cada testículo dentro del escroto, se encuentra el músculo cremáster que es una pequeña banda de músculo estriado esquelético que continúa al músculo oblicuo menor o interno del abdomen. La localización exterior del escroto y la contracción de sus fibras musculares regulan la temperatura de los testículos porque la producción normal de espermatozoides requiere una temperatura inferior en unos 2-3 grados a la temperatura corporal. En respuesta a las bajas temperaturas el músculo dartos se contrae con lo que se

arruga la piel del escroto y se reduce la pérdida de calor y el músculo cremáster en cada lado también se contrae con lo que los testículos son acercados al cuerpo para estar cerca del calor corporal.

Pene. Erección. Eyaculación. Semen

El pene es el órgano de la copulación en el hombre. Sirve de salida común para la orina y el semen o líquido seminal. Consiste en un cuerpo y una raíz.

- **Cuerpo del pene:** es la parte pendular libre, cubierta por piel muy fina, de color oscuro y poco adherida. Está compuesto por tres cuerpos cilíndricos de tejido cavernoso eréctil, encerrados en una cápsula fibrosa. Dos de los cuerpos eréctiles que son los cuerpos cavernosos, están situados a ambos lados del pene, en la parte posterior del órgano. El otro cuerpo eréctil que es el cuerpo esponjoso, se encuentra anteriormente en el pene, en el plano medio, contiene la uretra esponjosa y la mantiene abierta durante la eyaculación. El dorso del pene se encuentra en posición anterior cuando el pene está flácido y su superficie anterior mira hacia atrás. Los cuerpos cavernosos están fusionados uno con otro en el plano medio y en la parte posterior se separan y forman los dos pilares que sostienen el cuerpo esponjoso que se encuentra entre ellos.
- **Raíz del pene:** es la parte superior, de sujeción del pene y contiene los dos pilares que se insertan a cada lado del arco púbico. Cada pilar del pene está rodeado por el músculo isquiocavernoso. El bulbo del pene es la porción ensanchada de la base del cuerpo esponjoso por donde penetra la uretra esponjosa en el cuerpo esponjoso, y está unido a los músculos profundos del periné. La contracción de todos estos músculos esqueléticos permite la eyaculación. El peso del cuerpo del pene está sostenido por dos ligamentos que lo sujetan a la superficie anterior de la sínfisis del pubis.

En la punta del pene, el cuerpo esponjoso forma el glande que cubre los extremos libres de los cuerpos cavernosos. Cerca del extremo final del glande se encuentra el orificio de la uretra esponjosa u orificio externo de la uretra. La piel y las fascias del pene se prolongan como una doble capa de piel dando lugar al prepucio, que cubre el glande en una extensión variable.

El tejido eréctil de los cuerpos cavernosos y del cuerpo esponjoso consiste en unos espacios venosos entrelazados e intercomunicados entre sí. Cuando se produce excitación sexual las fibras nerviosas parasimpáticas, que provienen de la médula espinal sacra, estimulan la producción y liberación de óxido nítrico (NO) que provoca la relajación del músculo liso de las arteriolas que proporcionan sangre a estos espacios venosos y como consecuencia la sangre fluye y los llena, de modo que los cuerpos cavernosos se agrandan y se vuelven rígidos, y el pene se pone en erección. El cuerpo esponjoso no se vuelve tan rígido como los cuerpos cavernosos y por tanto, la uretra esponjosa permanece abierta permitiendo el paso del semen durante la eyaculación.

Una vez que la excitación sexual termina, el pene retorna a su estado de flacidez, debido a la estimulación de las fibras nerviosas simpáticas que dan lugar a la contracción del músculo liso de esas arteriolas que entonces se cierran y ya no llega tanta sangre al tejido eréctil y el exceso de sangre ya existente es vaciado lentamente a la circulación venosa.

La eyaculación es la liberación brusca de semen desde la uretra al exterior debido a un reflejo simpático coordinado por la región lumbar de la médula espinal. Como parte de ese reflejo, el esfínter de músculo liso situado en la base de la vejiga urinaria se cierra, evitando que la orina sea expulsada durante la eyaculación y que el semen ingrese en la vejiga urinaria. Antes de que se produzca la eyaculación, las contracciones peristálticas del epidídimo, del conducto deferente, de las vesículas seminales, de los conductos eyaculadores y de la próstata impulsan el semen a la uretra esponjosa lo que produce la emisión de un pequeño volumen de semen antes de la eyaculación. Esta emisión también puede ocurrir durante el sueño (polución nocturna). La musculatura del pene también se contrae durante la eyaculación.

El semen es una mezcla de espermatozoides y líquido seminal, el cual está formado por las secreciones de los túbulos seminíferos, las vesículas seminales, la próstata y las glándulas bulbouretrales. Es decir, es una suspensión de espermatozoides en los líquidos segregados por dichas estructuras. El volumen de semen de una eyaculación normal es de unos 2,5-5 ml y contiene unos 50-150 millones de espermatozoides por cada ml.

Tiene un pH ligeramente alcalino. Las secreciones de la próstata le dan una apariencia lechosa y los líquidos de las vesículas seminales y las glándulas bulbouretrales le dan una consistencia pegajosa. El líquido seminal proporciona a los espermatozoides un medio de transporte, nutrientes y protección frente al medio ácido hostil que representan la uretra masculina y la vagina femenina.

Conductos deferentes

Los conductos deferentes son 2 tubos musculares de pared gruesa que comienzan en la cola del epidídimo de cada lado y terminan en el conducto eyaculador. Transportan espermatozoides desde el epidídimo al conducto eyaculador de su lado. El conducto deferente de cada lado asciende dentro del cordón espermático o estructura de sostén del aparato reproductor masculino que asciende desde el escroto, pasa al interior de la pelvis a través del conducto inguinal y contiene el conducto deferente, arterias, venas, linfáticos, nervios y el músculo cremáster. Una vez en el interior de la pelvis, el conducto deferente cruza el uréter y viaja entre el uréter y el peritoneo, después se une con el conducto de la vesícula seminal de su lado para formar el conducto eyaculador.

El conducto deferente transporta los espermatozoides durante la excitación sexual, desde el epidídimo hasta el conducto eyaculador, en su camino hacia la uretra, por medio de contracciones peristálticas de su pared de músculo liso. Igual que sucede con el epidídimo, el conducto deferente puede almacenar espermatozoides durante meses.

Vesículas seminales

Las vesículas seminales son 2 largos tubos de unos 15 cm. de longitud que están enrollados y forman unas estructuras ovaladas en la base de la vejiga, por delante del recto. Sería más apropiado llamarlas glándulas seminales ya que producen una secreción espesa y alcalina que contiene fructosa, prostaglandinas y diversas proteínas, que se mezcla con el espermatozoide a medida que éste pasa a lo largo de los conductos eyaculadores. El conducto de cada vesícula seminal se une con el conducto deferente de su lado para formar el conducto eyaculador.

Conductos eyaculadores

Cada uno de los dos conductos eyaculadores es un tubo delgado, mide de 2 a 2,5 cm. de longitud y se forma cerca del cuello de la vejiga por la unión del conducto de la vesícula seminal y el conducto deferente de su lado. Ambos conductos eyaculadores viajan juntos a medida que pasan a través de la próstata y van a desembocar en la uretra prostática en donde expulsan el semen inmediatamente antes de que sea expulsado al exterior desde la uretra.

Próstata

La próstata es la mayor glándula accesoria del sistema reproductor masculino con un tamaño similar al de una pelota de golf. Se sitúa en la pelvis por debajo de la vejiga urinaria y detrás de la sínfisis del pubis y rodea la primera porción de la uretra que, por ello, se llama uretra prostática. Crece lentamente desde el nacimiento hasta la pubertad, luego se expande hasta los 30 años y permanece estable hasta los 45 años. A partir de esa edad, puede agrandarse y ocasionar molestias. La uretra prostática y los conductos eyaculadores pasan a través de la próstata dividiéndola en lóbulos. Existen de 20 - 30 conductillos prostáticos que desembocan en la pared posterior de la uretra prostática, ya que la mayor parte del tejido glandular se localiza posterior y lateral a la uretra prostática y por esos conductos se descarga la secreción prostática hacia la uretra y se añade al líquido seminal. El líquido prostático es lechoso y levemente ácido y contiene ácido cítrico, enzimas proteolíticas y sustancias antibióticas que contribuyen a disminuir el crecimiento de bacterias en el semen y el aparato reproductor femenino.

Glándulas bulbouretrales

Las glándulas bulbouretrales son 2 y tienen el tamaño de un guisante, también reciben el nombre de glándulas de Cowper. Se encuentran debajo de la próstata, póstero - laterales en relación a la uretra membranosa. Sus conductos (2 - 3 cm.) se abren en la porción superior de la uretra esponjosa. Durante la excitación sexual secretan un líquido alcalino al interior de la uretra que protege a los espermatozoides, neutralizando la acidez de la uretra y moco que lubrica el extremo del pene y las paredes de la uretra, disminuyendo el número de espermatozoides que resultan dañados por la eyaculación.

Uretra masculina

La uretra masculina es un tubo muscular que transporta la orina y el semen hasta el orificio externo de la uretra o meato uretral, localizado en el extremo del glande. Con propósitos descriptivos, la uretra masculina se divide en 3 partes:

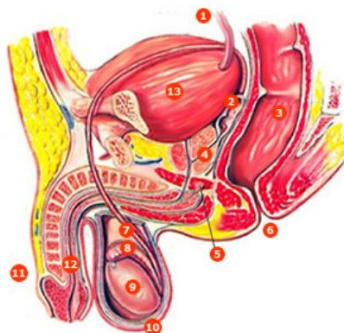
- Uretra prostática
- Uretra membranosa
- Uretra esponjosa

La uretra prostática tiene unos 3 cm de longitud y comienza en el orificio interno de la uretra, en el trigono de la vejiga. Desciende a través de la glándula prostática y en su pared posterior desembocan los conductos de la glándula prostática y los conductos eyaculadores.

La uretra membranosa es la porción más corta de la uretra con 1 cm de longitud aproximadamente. Está rodeada por el esfínter uretral y a cada lado se encuentra una glándula bulbouretral.

La uretra esponjosa es la porción más larga de la uretra con unos 15 cm de longitud y atraviesa toda la longitud del pene. Termina en el orificio externo de la uretra que comunica con el exterior y es la porción más estrecha y menos distensible de la uretra con un diámetro aproximado de unos 5 mm (!cuidado al sondar!). En la parte superior de esta uretra desembocan los conductos de las glándulas bulbouretrales.

- 1 uréter
- 2 vesícula seminal
- 3 recto
- 4 glándula prostática
- 5 glándula bulbouretral (de Cowper)
- 6 ano
- 7 conducto deferente
- 8 epidídimo
- 9 testículo
- 10 escroto
- 11 pene
- 12 uretra
- 13 vejiga urinaria



Fuente: Thibodeau GA, Patton KT. Estructura y función del cuerpo humano. 10ª ed. Madrid: Harcourt Brace; 1998. p. 384.

Espermatogénesis

En la pubertad, las células germinales masculinas situadas en los testículos o gónadas masculinas, se activan y dan lugar al comienzo de la espermatogénesis o formación de los espermatozoides, que son los gametos masculinos. Los gametos son células sexuales especializadas (espermatozoides y ovocitos) producidas por las gónadas (masculinas y femeninas, respectivamente) que transmiten la información genética entre generaciones.

La espermatogénesis o formación de los espermatozoides, tiene lugar en los túbulos seminíferos de los testículos en donde se encuentran las células germinales en diversas fases de desarrollo. Las células germinales son células indiferenciadas llamadas espermatogonias que se multiplican por mitosis y contienen 46 cromosomas. Cada espermatogonia aumenta de tamaño y se convierte en un espermatocito primario que sigue teniendo 46 cromosomas. Al dividirse el espermatocito primario da lugar a dos espermatocitos secundarios cada uno de los cuales tiene ya 23 cromosomas, es decir, la mitad de la dotación genética de una célula normal. De cada espermatocito secundario se originan dos células hijas llamadas espermátides que también contienen 23 cromosomas. Por último, se produce la transformación de cada una de las espermátides en un espermatozoide. Se necesitan unos dos meses para formar un espermatozoide a partir de un espermatocito primario y este proceso solo ocurre a temperaturas inferiores a la del cuerpo humano. Por esta razón los testículos están alojados en el escroto, fuera de la cavidad abdominal. Cada día, alrededor de 300 millones de espermatozoides completan el proceso de espermatogénesis.

En la pared de los tubos seminíferos se encuentran, además, las células de Sertoli que proporcionan un soporte mecánico y metabólico a los espermatozoides y en el tejido conjuntivo situado entre los túbulos seminíferos se encuentran las células de Leydig que son las encargadas de secretar la hormona testosterona. La diferencia fundamental entre la espermatogénesis y la ovogénesis consiste en que las células germinales (las espermatogonias) del hombre continúan multiplicándose a lo largo de su vida adulta mientras que las de la mujer (ovogonias) terminan su multiplicación antes del nacimiento, quedando en la fase de ovocito primario.

Los espermatozoides y los ovocitos contienen solo 23 cromosomas, de modo que en el momento de la fecundación (penetración de un espermatozoide en un ovocito secundario), se formará una nueva célula, el cigoto o huevo, con 46 cromosomas, 23 de origen materno y 23 de origen paterno.

Espermatozoide. Estructura

El espermatozoide humano maduro es una célula alargada (de unas 60 micras de largo) y delgada y consiste en una cabeza y una cola. En la cabeza se encuentra el núcleo, que contiene 23 cromosomas, es decir la mitad de la dotación cromosómica completa de una célula normal, con un citoplasma y una membrana citoplasmática muy delgada a su alrededor. Sobre el exterior de los 2/3 anteriores de la cabeza se encuentra un capuchón grueso, el acrosoma, que contiene numerosos enzimas que ayudan al espermatozoide a penetrar en el ovocito secundario y así conseguir la fecundación. La cola es móvil con una gran cantidad de mitocondrias en la parte proximal, y la parte restante es, en realidad, un largo flagelo que contiene microtúbulos con una estructura similar a la de los cilios, que sirven para que el espermatozoide pueda avanzar, lo que realiza por medio de un movimiento flagelar de la cola a una velocidad de 1-4 mm/min. Una vez producida la eyaculación, la mayoría de espermatozoides no sobreviven más de 48 horas dentro del sistema reproductor femenino.

Función endocrina de los testículos

La función principal de los testículos es la espermatogénesis pero también es un órgano endocrino cuyas células de Leydig producen y secretan la hormona testosterona que es un andrógeno y la principal hormona masculina aunque también se secretan otros andrógenos como la dihidroepiandrosterona (DHA) y la androstenediona. También se fabrican pequeñas cantidades de estrógenos.

Las funciones de la testosterona son:

(1) La testosterona interviene en el desarrollo embrionario del aparato genital externo masculino. La información genética presente en las células fetales controla el desarrollo gonadal. Las gónadas se desarrollan, bajo control genético, a partir de la gónada primordial.

Inicialmente esta gónada primordial, se divide en una parte externa y una parte interna, iguales para ambos sexos. En el hombre, la parte interna dará lugar al testículo. En la mujer es la parte externa la que se desarrolla y da lugar al ovario. Una vez formados, los testículos comienzan a producir testosterona, la cual influye sobre el desarrollo ulterior del aparato reproductor fetal. Para que se desarrolle el aparato genital externo del hombre solo se requiere testosterona. En ausencia de testosterona, se desarrolla el aparato genital externo de la mujer. Es decir que en la mujer, es la ausencia de testosterona lo que determina los cambios femeninos.

(2) La testosterona mantiene la espermatogénesis, actuando sobre receptores situados en las células de Sertoli.

La testosterona es incapaz de iniciar la espermatogénesis por sí sola. Controla la velocidad y el mantenimiento de la espermatogénesis actuando sobre las células de Sertoli, pero solamente cuando sobre éstas ya ha tenido lugar la acción de la hormona folículoestimulante (FSH) de la adenohipófisis. Por ello las células de Sertoli han de ser previamente preparadas por la acción de la FSH de la adenohipófisis.

(3) La testosterona es responsable de diversas características del sexo masculino, como algunos aspectos del comportamiento, mayor masa muscular, modificaciones de la laringe. También del desarrollo de las glándulas accesorias del tracto reproductor masculino. Asimismo contribuyen a la libido o impulso sexual. Los andrógenos son inactivados en el hígado y los productos resultantes de su degradación son eliminados por la orina.

Hormonas en el sistema reproductor masculino

Igual que sucede en la mujer, en el sistema reproductor masculino intervienen hormonas secretadas por el hipotálamo y por la hipófisis.

La hipófisis anterior o adenohipófisis secreta unas hormonas proteicas, las gonadotropinas, que son de importancia fundamental para la función reproductora y, como indica su nombre, actúan sobre las gónadas o glándulas sexuales: testículos en el hombre y ovarios en la mujer. Son la hormona folículo-estimulante (FSH) y la hormona luteinizante (LH).

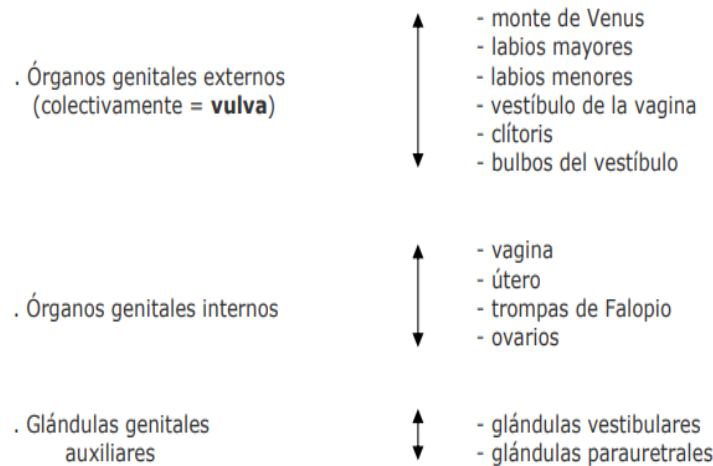
La secreción de las gonadotropinas depende a su vez, del hipotálamo que es una estructura que se encuentra en el sistema nervioso central y es el responsable de la secreción de la hormona liberadora de gonadotropinas (GnRH) que es transportada por la sangre hasta la adenohipófisis o hipófisis anterior, en donde, como indica su nombre, estimula la liberación de las gonadotropinas. La LH actúa sobre las células de Leydig provocando la liberación de testosterona. A su vez, la testosterona, cuando alcanza un determinado nivel, inhibe la secreción de LH al ejercer un efecto de control negativo, tanto sobre la adenohipófisis como sobre el hipotálamo.

Por su parte la FSH actúa de modo sinérgico con la testosterona sobre las células de Sertoli estimulando la secreción de la proteína ligadora de andrógenos (ABP) hacia la luz de los tubos seminíferos, alrededor de las células germinales, y como la ABP se une a la testosterona, se consiguen niveles elevados de este andrógeno localmente, para que pueda estimular la parte final del desarrollo de los espermatozoides. Una vez alcanzado el nivel adecuado de espermatogénesis, las células de Sertoli secretan una hormona llamada inhibina que entonces reduce la secreción de FSH, mediante un mecanismo de control negativo sobre la adenohipófisis y el hipotálamo.

Aparato reproductor femenino

SISTEMA REPRODUCTOR FEMENINO. ESQUEMA

Los órganos genitales femeninos comprenden:



Berne RM y Levy MN. Fisiología. 3ª ed. Madrid: Harcourt. Mosby; 2001.

Monte del pubis = monte de venus

El monte del pubis es una eminencia redondeada que se encuentra por delante de la sínfisis del pubis. Está formada por tejido adiposo recubierto de piel con vello pubiano.

Labios mayores

Los labios mayores son dos grandes pliegues de piel que contienen en su interior tejido adiposo subcutáneo y que se dirigen hacia abajo y hacia atrás desde el monte del pubis. Después de la pubertad, sus superficies externas quedan revestidas de piel pigmentada que contiene glándulas sebáceas y sudoríparas y recubiertas por vello. El orificio entre los labios mayores se llama hendidura vulvar.

Labios menores

Los labios menores son dos delicados pliegues de piel que no contienen tejido adiposo subcutáneo ni están cubiertos por vello pero que poseen glándulas sebáceas y sudoríparas. Los labios menores se encuentran entre los labios mayores y rodean el vestíbulo de la vagina. En mujeres jóvenes sin hijos, habitualmente los labios menores están cubiertos por los labios mayores. En mujeres que han tenido hijos, los labios menores pueden protruir a través de los labios mayores.

Vestíbulo de la vagina

El vestíbulo de la vagina es el espacio situado entre los labios menores y en él se localizan los orificios de la uretra, de la vagina y de los conductos de salida de las glándulas vestibulares mayores (de Bartolino) que secretan moco durante la excitación sexual, el cual se añade al moco cervical y proporciona lubricación.

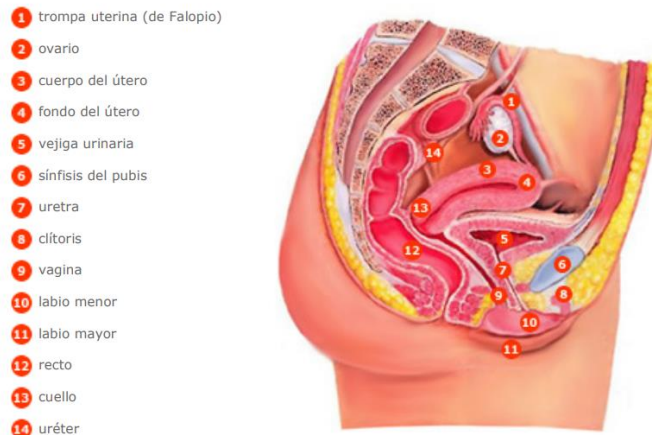El orificio uretral externo se localiza 2 - 3 cm. por detrás del clítoris, e inmediatamente por delante del orificio vaginal. A cada lado del orificio uretral se encuentran los orificios de desembocadura de las glándulas parauretrales (de Skene) que están situadas en las paredes de la uretra, y también secretan moco. El orificio vaginal es mucho más grande que el orificio uretral. El aspecto del orificio vaginal depende del himen, que es un delgado pliegue incompleto de membrana mucosa que rodea dicho orificio.

Clítoris

El clítoris es un pequeño órgano cilíndrico compuesto por tejido eréctil que se agranda al rellenarse con sangre durante la excitación sexual. Tiene 2 - 3 cm. de longitud y está localizado entre los extremos anteriores de los labios menores. Consiste en: dos pilares, dos cuerpos cavernosos y un glande y se mantiene en su lugar por la acción de varios ligamentos. El glande del clítoris es la parte expuesta del mismo y es muy sensitivo igual que sucede con el glande del pene. La porción de los labios menores que rodea al clítoris recibe el nombre de prepucio del clítoris

Bulbos del vestíbulo

Los bulbos del vestíbulo son dos masas alargadas de tejido eréctil de unos 3 cm. de longitud que se encuentran a ambos lados del orificio vaginal. Estos bulbos están conectados con el glande del clítoris por unas venas. Durante la excitación sexual se agrandan, al rellenarse con sangre, y estrechan el orificio vaginal produciendo presión sobre el pene durante el acto sexual.



Fuente: Thibodeau GA, Patton KT. Estructura y función del cuerpo humano. 10ª ed. Madrid: Harcourt Brace 1998. p. 392.

Vagina

La vagina es el órgano femenino de la copulación, el lugar por el que sale el líquido menstrual al exterior y el extremo inferior del canal del parto. Se trata de un tubo musculomembranoso que se encuentra por detrás de la vejiga urinaria y por delante del recto.

En posición anatómica, la vagina desciende y describe una curva de concavidad anterior. Su pared anterior tiene una longitud de 6 - 8 cm., su pared posterior de 7 - 10 cm. y están en contacto entre sí en condiciones normales. Desemboca en el vestíbulo de la vagina, entre los labios menores, por el orificio de la vagina que puede estar cerrado parcialmente por el himen que es un pliegue incompleto de membrana mucosa.

La vagina comunica por su parte superior con la cavidad uterina ya que el cuello del útero se proyecta en su interior, quedando rodeado por un fondo de saco vaginal. En esta zona es

donde debe quedar colocado el diafragma anticonceptivo. El útero se encuentra casi en ángulo recto con el eje de la vagina.

La pared vaginal tiene 3 capas: una externa o serosa, una intermedia o muscular (de músculo liso) y una interna o mucosa que consta de un epitelio plano estratificado no queratinizado y tejido conectivo laxo que forma pliegues transversales. La mucosa de la vagina tiene grandes reservas de glucógeno que da lugar a ácidos orgánicos originando un ambiente ácido que dificulta el crecimiento de las bacterias y resulta agresivo para los espermatozoides. Los componentes alcalinos del semen secretados, sobre todo, por las vesículas seminales, elevan el pH del fluido de la vagina que así resulta menos agresivo para los espermatozoides.

Útero o matriz

El útero es un órgano muscular hueco con forma de pera que constituye parte del camino que siguen los espermatozoides depositados en la vagina hasta alcanzar las trompas de Falopio. Tiene unos 7-8 cm. de longitud, 5 - 7 cm. de ancho y 2 - 3 cm. de espesor ya que sus paredes son gruesas. Su tamaño es mayor después de embarazos recientes y más pequeño cuando los niveles hormonales son bajos como sucede en la menopausia. Está situado entre la vejiga de la orina por delante y el recto por detrás y consiste en dos porciones: los 2/3 superiores constituyen el cuerpo y el 1/3 inferior, el cuello o cérvix que protruye al interior de la parte superior de la vagina y en donde se encuentra el orificio uterino por el que se comunica el interior del útero con la vagina. La porción superior redondeada del cuerpo se llama fondo del útero y a los extremos del mismo o cuernos del útero se unen las trompas de Falopio, cuyas cavidades quedan así comunicadas con el interior del útero. Varios ligamentos mantienen al útero en posición.

La pared del cuerpo del útero tiene tres capas:

- una capa externa serosa o perimetrio
- una capa media muscular (constituida por músculo liso) o miometrio
- una capa interna mucosa (con un epitelio simple columnar ciliado) o endometrio, en donde se implanta el huevo fecundado y es la capa uterina que se expulsa, casi en su totalidad, durante la menstruación.

Las células secretoras de la mucosa del cuello uterino producen una secreción llamada moco cervical, mezcla de agua, glucoproteínas, lípidos, enzimas y sales inorgánicas. A lo largo de sus años reproductores, las mujeres secretan de 20-60 ml de este líquido cada día que es menos viscoso y más alcalino durante el tiempo de la ovulación, favoreciendo así el paso de los espermatozoides a los que aporta nutrientes y protege de los fagocitos y del ambiente hostil de la vagina y del útero. Parece, además, que podría tener un papel en el proceso de capacitación de los espermatozoides. Durante el resto del tiempo, es más viscoso y forma un tapón cervical que impide físicamente el paso de los espermatozoides.

Trompas de Falopio

Las trompas de Falopio son 2 conductos de 10 - 12 cm. de longitud y 1 cm. de diámetro que se unen a los cuernos del útero por cada lado. Están diseñadas para recibir los ovocitos que salen de los ovarios y en su interior se produce el encuentro de los espermatozoides con el óvulo y la fecundación.

Con propósitos descriptivos, se divide cada trompa en cuatro partes:

- El infundíbulo que es el extremo más externo y en donde se encuentra el orificio abdominal de la trompa, que comunica con la cavidad peritoneal. El infundíbulo presenta numerosos pliegues o fimbrias que atrapan al ovocito cuando se produce la ovulación para llevarlo al orificio abdominal de la trompa e introducirlo en el interior de la misma. Una de las fimbrias está sujeta al ovario correspondiente.
- La ampolla que es la parte más ancha y larga de la trompa y la que recibe al ovocito desde el infundíbulo. Es el lugar en donde tiene lugar la fertilización del ovocito por el espermatozoide
- El istmo que es una porción corta, estrecha y de paredes gruesas. Se une con el cuerno del útero en cada lado
- La porción uterina que es el segmento de la trompa que atraviesa la pared del útero y por donde el ovocito es introducido en el útero. La pared de las trompas tiene una capa interna o mucosa con un epitelio simple columnar ciliado que ayuda a transportar el ovocito hasta el útero junto a células secretoras que producen nutrientes para el

mismo, una capa intermedia de músculo liso cuyas contracciones peristálticas ayudan también, junto con los cilios de la mucosa, a transportar el ovocito, y una capa externa o serosa.

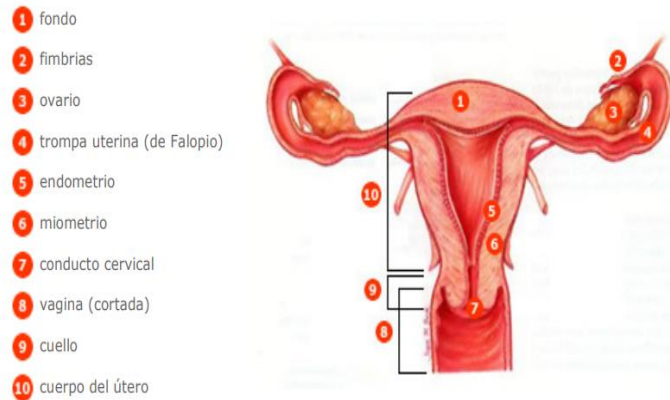
Ovarios

Los ovarios son 2 cuerpos ovalados en forma de almendra, de aproximadamente 3 cm. de longitud, 1 cm. de ancho y 1 cm. de espesor. Se localiza uno a cada lado del útero y se mantienen en posición por varios ligamentos como, por ejemplo, el ligamento ancho del útero que forma parte del peritoneo parietal y que se une a los ovarios por un pliegue llamado mesoovario, formado por una capa doble de peritoneo. Los ovarios constituyen las gónadas femeninas y tienen el mismo origen embriológico que los testículos o gónadas masculinas.

En los ovarios se forman los gametos femeninos u óvulos, que pueden ser fecundados por los espermatozoides a nivel de las trompas de Falopio, y se producen y secretan a la sangre una serie de hormonas como la progesterona, los estrógenos, la inhibina y la relaxina.

En los ovarios se encuentran los folículos ováricos que contienen los ovocitos en sus distintas fases de desarrollo y las células que nutren a los mismos y que, además, secretan estrógenos a la sangre, a medida que los ovocitos van aumentando de tamaño. El folículo maduro o folículo De Graaf es grande, está lleno de líquido y preparado para romperse y liberar el ovocito que será recogido por el infundíbulo de las trompas de Falopio. A este proceso se le llama ovulación.

Los cuerpos lúteos o cuerpos amarillos son estructuras endocrinas que se desarrollan a partir de los folículos ováricos que han expulsado sus ovocitos u óvulos en la ovulación y producen y secretan a la sangre diversas hormonas como progesterona, estrógenos, relaxina e inhibina hasta que, si el ovocito no es fecundado, degeneran y son reemplazados por una cicatriz fibrosa. Antes de la pubertad, la superficie del ovario es lisa mientras que después de la pubertad se cubre de cicatrices progresivamente a medida que degeneran los sucesivos cuerpos lúteos.



Fuente: Thibodeau GA, Patton KT. Estructura y función del cuerpo humano. 10ª ed. Madrid: Harcourt Brace 1998. p. 395.

Glándulas genitales auxiliares: glándulas vestibulares y glándulas parauretrales

Las glándulas vestibulares mayores (de Bartolino) son dos y tienen un tamaño de 0.5 cm. Se sitúan a cada lado del vestíbulo de la vagina y tienen unos conductos por donde sale su secreción de moco para lubricar el vestíbulo de la vagina durante la excitación sexual.

Las glándulas vestibulares menores son pequeñas y están situadas a cada lado del vestíbulo de la vagina y también secretan moco que lubrica los labios y el vestíbulo.

Las glándulas parauretrales (de Skene) desembocan a cada lado del orificio externo de la uretra. También tienen una secreción mucosa lubricante.

Ovogénesis

La ovogénesis es la formación de los gametos femeninos u ovocitos en los ovarios o gónadas femeninas. Los ovocitos son células sexuales especializadas producidas por los ovarios, que transmiten la información genética entre generaciones. A diferencia de la espermatogénesis que se inicia en la pubertad en los varones, la ovogénesis se inicia mucho antes del nacimiento en las mujeres. El ovario fetal contiene muchas células germinales que se dividen por mitosis y se convierten en otro tipo de células mayores, las ovogonias, que también se dividen por mitosis y finalmente, dan lugar a los ovocitos primarios. Tanto las ovogonias como los ovocitos

primarios tienen 46 cromosomas. La división de las ovogonias termina antes del nacimiento, de modo que si son destruidas en esta fase no pueden ser renovadas.

Los ovocitos primarios permanecen en un estado de desarrollo estacionario desde su formación antes del nacimiento, hasta inmediatamente antes de la pubertad y están rodeados por una sencilla capa de células. En conjunto, el ovocito primario y la capa de células que lo acompañan constituyen el folículo primordial. En la especie humana cada ovario contiene en el momento del nacimiento entre 200.000 y 2 millones de ovocitos primarios, contenidos en folículos primordiales. Al llegar a la pubertad hay alrededor de 40.000 y solamente unos 400 podrán madurar a lo largo de la vida fértil de la mujer, mientras que el resto de ovocitos primarios degenerará. En cada ciclo sexual, las hormonas gonadotropinas, secretadas por el lóbulo anterior de la hipófisis, estimulan a varios folículos primordiales a continuar su desarrollo, aunque solo uno suele alcanzar el grado de maduración necesario para ser ovulado. Los folículos primordiales maduran a folículos primarios que, a su vez, dan lugar a los folículos secundarios. Por último, el desarrollo del folículo secundario da lugar al folículo maduro o De Graaf en el interior del cual el ovocito primario se convierte en ovocito secundario que es el que será expulsado durante la ovulación a lo largo de la vida reproductora de la mujer, de un modo cíclico e intermitente. Aunque la célula germinal femenina es conocida popularmente como óvulo después de la ovulación, estrictamente hablando es un ovocito secundario y contiene 23 cromosomas, es decir, la mitad de la dotación genética de una célula humana. El ovocito secundario solo se convertirá en óvulo maduro en el momento de la fecundación, cuando se produzca la penetración del espermatozoide dentro del ovocito. A continuación y como consecuencia, se formará una nueva célula, el cigoto o huevo que tendrá 46 cromosomas, 23 procedentes del óvulo maduro y 23 procedentes del espermatozoide.

Ciclo sexual femenino

En la especie humana la liberación de ovocitos por los ovarios, es cíclica e intermitente, lo que queda reflejado en los cambios cíclicos que se producen, como consecuencia, en la estructura y la función de todo el sistema reproductor de la mujer. Tales cambios dependen de 2 ciclos interrelacionados, el ciclo ovárico y el ciclo uterino o menstrual los cuales, en conjunto, duran aproximadamente 28 días en la mujer, aunque se producen variaciones. El ciclo menstrual está

controlado por el ciclo ovárico a través de las hormonas ováricas: los estrógenos y la progesterona.

Ciclo ovárico

Los ovarios tienen la doble función de producir gametos (ovocitos) y de secretar hormonas sexuales femeninas. El ovario produce 2 tipos principales de hormonas esteroides, los estrógenos y la progesterona. En el plasma del ser humano se han aislado seis estrógenos diferentes, pero solamente tres se encuentran en cantidades importantes: el 17-beta estradiol, la estrona y el estriol. En la mujer que no está embarazada, el estrógeno más abundante es el 17-beta estradiol.

Al comienzo de cada ciclo ovárico, que se considera coincidente con el primer día de la menstruación, empiezan a aumentar de tamaño varios folículos primordiales por la influencia de una hormona secretada por la adenohipófisis, la hormona folículoestimulante (FSH). Los folículos primordiales maduran a folículos primarios y después a folículos secundarios. Normalmente uno de éstos continúa desarrollándose mientras los demás sufren regresión. El número de folículos que se desarrollan está determinado por los niveles de FSH de la sangre circulante. Se distinguen 3 fases en el ciclo ovárico:

1ª fase) fase folicular: del día 1 al día 14 del ciclo. Durante el desarrollo folicular, el folículo secundario aumenta de tamaño y llega a ser el folículo De Graaf o folículo maduro listo para descargar el óvulo (el ovocito secundario). Durante esta primera fase del ciclo ovárico, el folículo en desarrollo sintetiza y secreta el estrógeno 17-beta estradiol, y los niveles plasmáticos de esta hormona aumentan progresivamente hasta alcanzar un valor máximo 2 días antes de la ovulación, aproximadamente. El 17-beta estradiol es el responsable del desarrollo del endometrio en la fase proliferativa del ciclo uterino.

2ª fase) ovulación: el folículo descarga el óvulo (ovocito secundario), es lo que se llama ovulación. Todo el proceso hasta aquí, dura unos 14-16 días contados a partir del 1º día de la menstruación. El ovocito se libera y es atraído por las prolongaciones o fimbrias de la trompa de Falopio para ser introducido en el interior de la trompa y ser transportado hacia el útero. Los niveles altos de estrógenos hacen que las células de la adenohipófisis se vuelvan más

sensibles a la acción de la hormona liberadora de gonadotropinas (GnRH) secretada por el hipotálamo en forma de pulsos (cada 90 minutos, aproximadamente). Cerca del día 14 del ciclo, las células de la adenohipófisis responden a los pulsos de la GnRH y liberan las hormonas folículoestimulante (FSH) y luteinizante (LH). La LH causa la ruptura del folículo maduro y la expulsión del ovocito secundario y del líquido folicular, es decir, la ovulación. Como la ovulación se produce unas 9 horas después del pico plasmático de LH, si se detecta la elevación de LH en plasma, por un análisis de laboratorio, se puede predecir la ovulación con un día de antelación. Después de la ovulación la temperatura corporal aumenta de medio grado a un grado centígrado y se mantiene así hasta el final del ciclo, lo que se debe a la progesterona que es secretada por el cuerpo lúteo (ver la fase luteínica).

3ª fase) fase luteínica: del día 15 al día 28 del ciclo. Después de la ovulación, las células restantes del folículo forman una estructura que se llama cuerpo lúteo o cuerpo amarillo bajo la influencia de la LH. El cuerpo lúteo entonces sintetiza y secreta dos hormonas: el estrógeno 17-beta estradiol y la progesterona que inducen la fase secretora del ciclo uterino, es decir, preparan el endometrio para la implantación del óvulo fecundado.

En caso de embarazo, el endometrio requiere el soporte hormonal del 17-beta estradiol y de la progesterona para permanecer en la fase secretora, de modo que el cuerpo lúteo se transforma en cuerpo lúteo gestacional y persiste hasta el tercer mes de embarazo conservando su función secretora de hormonas.

Si no hay fecundación, el cuerpo lúteo degenera hacia el final del ciclo uterino y se atrofia, quedando una cicatriz, y deja de secretar estrógenos y progesterona, con lo que bajan mucho los niveles de estas hormonas en sangre y, como consecuencia, las capas superficiales del endometrio del útero se desprenden y son expulsadas al exterior por la vagina, es la menstruación.

Ciclo uterino o menstrual

Durante el ciclo uterino las capas superficiales del endometrio experimentan cambios estructurales periódicos que pueden dividirse también en 3 fases:

1ª fase) fase menstrual: del día 1 al día 4 del ciclo. Durante esta fase se expulsan al exterior por la vagina, las capas superficiales del endometrio del útero, es lo que se llama menstruación, provocada por la disminución de los niveles plasmáticos de estrógenos y progesterona debido a la atrofia del cuerpo lúteo en el ovario, que entonces deja de secretar estas hormonas. El flujo menstrual está compuesto por unos 50-150 ml de sangre, líquido intersticial, moco y células epiteliales desprendidas del endometrio, y pasa de la cavidad uterina al exterior a través de la vagina.

2ª fase) fase proliferativa: del día 5 al día 14 del ciclo. Coincide con la fase folicular del ciclo ovárico. Se caracteriza porque las células endometriales se multiplican y reparan la destrucción que tuvo lugar en la menstruación anterior. La hormona responsable de esta fase es el estrógeno 17-beta estradiol, secretado por las células del folículo ovárico en desarrollo.

3ª fase) fase secretora: del día 15 al día 28 del ciclo. Coincide con la fase luteínica del ciclo ovárico. Las glándulas del endometrio se hacen más complejas en su estructura y comienzan a secretar un líquido espeso rico en azúcares, aminoácidos y glicoproteínas. En esta fase el endometrio se prepara para la implantación del óvulo fecundado. Las hormonas responsables de esta fase son la progesterona y el estrógeno 17-beta estradiol secretadas por el cuerpo lúteo en el ovario.

Hormonas en el ciclo sexual femenino. Acciones

En el ciclo sexual femenino intervienen hormonas secretadas por el hipotálamo, por la hipófisis y por los ovarios.

La hipófisis anterior o adenohipófisis secreta unas hormonas proteicas, las gonadotropinas, que son de importancia fundamental para la función reproductora y, como indica su nombre, actúan sobre las gónadas o glándulas sexuales: testículos en el hombre y ovarios en la mujer. Son la hormona folículo-estimulante (FSH) y la hormona luteinizante (LH). La FSH llega por la sangre hasta los ovarios y provoca el crecimiento de los folículos ováricos antes de la ovulación mensual y la secreción de estrógenos por el folículo que se está desarrollando. La LH provoca la ruptura del folículo De Graaf o folículo maduro y la ovulación, así como la secreción de

estrógenos y progesterona por el cuerpo lúteo o estructura en que se ha transformado el folículo una vez ha expulsado el ovocito en la ovulación.

La secreción de las gonadotropinas depende a su vez, del hipotálamo que es una estructura que se encuentra en el sistema nervioso central, lo que explica el que los ciclos y la fertilidad de la mujer pueden ser profundamente afectados por las emociones. El hipotálamo sintetiza y secreta la hormona liberadora de gonadotropinas (GnRH) que es liberada en forma de pulsos cada 90 minutos aproximadamente y es la responsable de la secreción de FSH y LH por la adenohipófisis.

Por su parte, los ovarios producen dos tipos de hormonas, los estrógenos y la progesterona.

Los efectos de los estrógenos son:

- Modulan la descarga de GnRH por el hipotálamo y varían la sensibilidad de la células de la adenohipófisis a dicha hormona hipotalámica
- Desarrollan los órganos genitales femeninos
- Son los responsables de la morfología femenina
- Desarrollan las glándulas mamarias
- reducen los niveles de colesterol en plasma, lo que explica los menores riesgos de infarto de miocardio en la mujer premenopáusica con respecto al hombre de la misma edad y a la mujer menopáusica
- Reducen la fragilidad capilar
- Tienen efectos estimulantes sobre el estado de ánimo
- Tienen efectos protectores sobre el tejido óseo
- Producen retención de agua y sodio por el organismo

Los efectos de la progesterona son:

- estimula el crecimiento de las glándulas mamarias
- estimula las secreciones del endometrio
- tiene efecto calmante sobre el estado de ánimo
- sube la temperatura corporal

- facilita el metabolismo de los estrógenos Los estrógenos y la progesterona se metabolizan en el hígado y los productos resultantes de su degradación son expulsados por la orina.

Sistema urinario

Definición

El sistema urinario es el conjunto de órganos que participan en la formación y evacuación de la orina. Está constituido por dos riñones, órganos densos productores de la orina, de los que surgen sendas pelvis renales como un ancho conducto excretor que al estrecharse se denomina uréter, a través de ambos uréteres la orina alcanza la vejiga urinaria donde se acumula, finalmente a través de un único conducto, la uretra, la orina se dirige hacia el meato urinario y el exterior del cuerpo.

Los riñones filtran la sangre y producen la orina, que varía en cantidad y composición, para mantener el medio interno constante en composición y volumen, es decir para mantener la homeostasis sanguínea. Concretamente, los riñones regulan el volumen de agua, la concentración iónica y la acidez (equilibrio ácido base y pH) de la sangre y fluidos corporales, además regulan la presión arterial, eliminan residuos hidrosolubles del cuerpo, producen hormonas y participan en el mantenimiento de la glucemia, en los estados de ayuno.

Los riñones

Situación y principales relaciones anatómicas

Los riñones están situados en el abdomen a ambos lados de la región dorsolumbar de la columna vertebral, aproximadamente entre la 12^a vértebra dorsal y la 3^a vértebra lumbar, situándose el derecho en un plano inferior al izquierdo, debido a la presencia del hígado. La cara posterior de cada riñón se apoya en la pared abdominal posterior formada por los músculos posas mayor, cuadrado de los lomos y transversos del abdomen de cada lado, su cara anterior está recubierta por el peritoneo de ahí que se consideren órganos retroperitoneales. A través de la membrana peritoneal, los riñones se relacionan con los órganos intraabdominales vecinos.

El riñón derecho se relaciona con la vena cava inferior, la segunda porción del duodeno, el hígado y el ángulo hepático del colon, con los dos últimos a través del peritoneo.

El riñón izquierdo se relaciona con la arteria aorta abdominal, el estómago, el páncreas, el ángulo esplénico del colon y el bazo.

El polo superior de cada riñón está cubierto por la glándula suprarrenal correspondiente, que queda inmersa en la cápsula adiposa.

Morfología externa

Los riñones son de color rojizo, tienen forma de habichuela, en el adulto pesan entre 130 g y 150 g cada uno y miden unos 11 cm. (de largo) x 7 cm. (de ancho) x 3 cm. (de espesor). En cada riñón se distingue un polo superior y uno inferior; dos caras, la anterior y la posterior; dos bordes, el externo o lateral convexo y el medial o interno cóncavo que presenta en su porción central el hilio renal, éste es una ranura por donde entran y salen nervios, vasos linfáticos, vasos arteriovenosos y la pelvis renal, estos últimos constituyen el pedículo renal que se dispone de la siguiente forma, de delante a atrás: vena renal, arteria renal y pelvis renal.

Envolviendo íntimamente al parénquima renal se encuentra primero la cápsula fibrosa, por fuera de ésta se encuentra la cápsula adiposa y aún más externamente se sitúa la aponeurosis renal.

Morfología interna: seno, parénquima renal (corteza y médula) y vascularización

En un corte frontal del riñón observamos dos elementos bien diferenciados: una cavidad llamada seno renal, cuyo orificio es el hilio renal y el tejido llamado parénquima renal, que a su vez presenta dos zonas de distinto aspecto y coloración: la corteza renal lisa y rojiza, en la periferia y la médula renal de color marrón, situada entre la corteza y el seno renal.

El seno renal es la cavidad del riñón que se forma a continuación del hilio renal, contiene las arterias y venas renales segmentarias e interlobulares, los ramos nerviosos principales del plexo renal y las vías urinarias intrarrenales (ver vías urinarias): los cálices renales menores y mayores

y la pelvis renal, todos ellos rodeados de tejido graso que contribuye a inmovilizar dichas estructuras.

El parénquima renal es la parte del riñón que asegura sus funciones, está constituido por las nefronas, cada una con una porción en la corteza y otra en la medula renal.

La corteza renal es la zona del parénquima situada inmediatamente por debajo de la cápsula fibrosa, tiene un aspecto liso, rojizo y un espesor aproximado de 1 cm., se prolonga entre las pirámides formando las columnas de Bertin. En la corteza y las columnas se disponen los corpúsculos renales y los conductos contorneados de las nefronas (ver las nefronas), además de los vasos sanguíneos más finos.

La médula renal es de color marrón y textura estriada, consta de 8 a 18 estructuras cónicas, las llamadas pirámides renales o de Malpighi, cuyos vértices, dirigidos hacia el seno renal, se denominan papilas.

En las pirámides se sitúan las asas de Henle, los conductos colectores y los conductos papilares, todos ellos conductos microscópicos que forman parte de las nefronas.

Dentro de cada riñón, la arteria renal sufre sucesivas divisiones, dando ramas de calibre cada vez menor. La denominación de cada subdivisión arterial es como sigue: de la arteria renal nacen, a nivel del seno renal, las arterias segmentarias; éstas, a nivel de las columnas renales, se ramifican en arterias interlobulares; de éstas se forman las arterias arciformes que rodean las pirámides renales entre la corteza y la médula, a su vez, a nivel de la corteza renal, las arciformes se ramifican en arterias interlobulillares, que emiten las arteriolas aferentes y éstas, los capilares glomerulares o glomérulo en íntimo contacto con la cápsula de Bowman de las nefronas.

A diferencia de otros órganos, aquí los capilares glomerulares no confluyen en una vénula, sino que dan lugar a la arteriola eferente de la cual se origina la segunda red capilar renal, los llamados capilares peritubulares, además de algunos capilares largos en forma de asa que acompañan las asas de Henle de las nefronas y que reciben el nombre de vasos rectos; a partir

de aquí y siguiendo un recorrido paralelo pero inverso los capilares venosos, vénulas i venas de calibre creciente drenan la sangre a la vena renal que sale por el hilio renal.

Las nefronas: corpúsculos, túbulos y aparato yuxtaglomerular

Al observar microscópicamente el parénquima renal, se constata que cada riñón está constituido por más de 1 millón de elementos tubulares plegados y ordenados, sustentados por tejido conjuntivo muy vascularizado, que denominamos nefronas.

En función de la posición en el parénquima se distinguen las nefronas corticales (80% aprox.) con el corpúsculo situado en la zona más externa de la corteza y el segmento tubular denominado asa de Henle que penetra a penas en la zona superficial de la pirámide medular y las nefronas yuxtamedulares (20%) que tienen el corpúsculo situado en la zona de la corteza próxima a la médula y el asa de Henle larga que penetra profundamente en la pirámide medular.

Cada nefrona consta del corpúsculo renal y del túbulo renal.

El corpúsculo renal está constituido por los capilares glomerulares alojados en una cápsula esférica llamada la cápsula de Bowman.

Podemos imaginar la cápsula como un globo parcialmente desinflado en el que se hunde el glomérulo como un puño, de manera que los capilares glomerulares quedan rodeados por una doble pared de la cápsula de Bowman, la pared visceral, en íntimo contacto con la pared de los capilares, que forman la membrana de filtración y por fuera la pared parietal, entre las dos capas está el espacio capsular que se continua sin interrupción con la luz del túbulo renal.

La arteriola Aferente que precede al glomérulo y la Eferente que le sigue, se sitúan ambas al mismo nivel y constituyen el polo vascular del corpúsculo, opuesto a éste se encuentra el polo urinario con el inicio del túbulo renal. En el corpúsculo sucede la filtración del plasma sanguíneo y la formación del filtrado glomerular

El túbulo renal nace a continuación de la cápsula de Bowman, presenta cuatro segmentos con características histológicas, funcionales y topográficas distintas, rodeados por la red capilar peritubular (ver riñón: Morfología interna: seno, parénquima renal (corteza y médula) y

vascularización), su función es la de concentrar el filtrado hasta conseguir una orina definitiva ajustada a las necesidades homeostáticas de la sangre.

(1) El túbulo contorneado proximal es un tubo sinuoso de 13 mm de longitud aprox., se dispone a continuación del corpúsculo renal, consta de un epitelio cuboide simple, cuyas células poseen un borde en cepillo de microvellosidades que aumenta su capacidad de absorción. Su función principal es la de reabsorber el 80% aprox. del filtrado glomerular.

(2) El asa de Henle está constituida por dos ramas en forma de horquilla: la rama descendente que parte a continuación del tubo contorneado proximal y se introduce en la pirámide medular a más o menos profundidad, dependiendo de si se trata de una nefrona cortical o yuxtamedular y la rama ascendente, a continuación, que retorna hacia la corteza renal.

En la porción ascendente del asa de Henle de las nefronas yuxtamedulares, se distingue el segmento delgado seguido del segmento grueso, este último presenta un epitelio cuboide simple, a diferencia del resto del asa que se caracteriza por un epitelio escamoso simple. Estas asas largas crean un gradiente de concentración de sodio en el intersticio de la médula renal (mayor concentración salina cuanto más cerca de la papila) que hace posible la formación de escasa orina concentrada cuando el cuerpo necesita ahorrar agua.

(3) El túbulo contorneado distal es de epitelio cuboide simple con algunas células principales poseedoras de receptores para las hormonas antidiurética y aldosterona. Este segmento sigue la rama ascendente del asa de Henle y en su porción inicial se sitúa entre las arteriolas aferente i eferente, la confluencia de estas tres estructuras forma el denominado aparato yuxtglomerular que presenta células muy especializadas reguladoras de la tasa de filtración glomerular.

(4) El túbulo o conducto colector, Es un tubo rectilíneo que se forma por confluencia de los túbulos contorneados distales de varias nefronas, a su vez, varios túbulos colectores confluyen en un conducto papilar que junto con otros similares drena en un cáliz menor. Estos conductos, se prolongan desde la corteza hasta la papila renal, atravesando en altura toda la pirámide.

El colector se asemeja al distal en cuanto al tipo de epitelio que lo constituye, además de las células principales posee muchas células intercaladas que intervienen en la homeostasis del pH sanguíneo.

Vías urinarias intrarrenales:

Cálices y pelvis renal

Son el conjunto de canales excretores que conducen la orina definitiva desde su salida del parénquima renal hasta el exterior del riñón: los cálices menores y mayores, la pelvis renal.

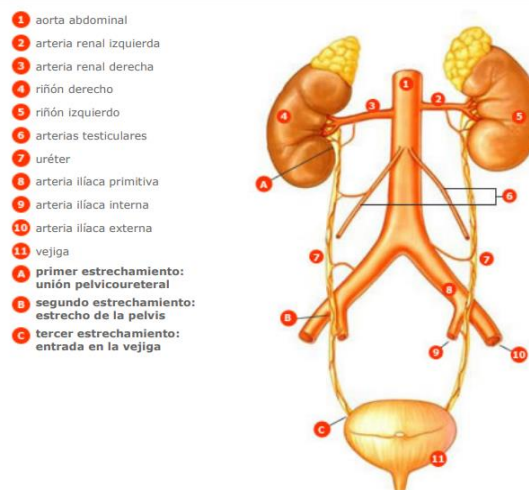
Los cálices menores son unas estructuras visibles macroscópicamente, en forma de copa, situados en el seno renal. Recogen la orina procedente de los conductos papilares que desembocan en la papila renal (vértice agujereado de cada pirámide medular). En cada riñón hay tantos cálices menores como pirámides, es decir entre 8 y 18 aprox.

Los cálices mayores, en número de 2 a 3 por riñón, conducen la orina de los cálices menores a la pelvis renal.

La pelvis renal se forma por la reunión de los cálices mayores, es un reservorio con capacidad para 4-8 cm³ de orina, tiene actividad contráctil que contribuye al avance de la orina hacia el exterior. La pelvis renal tiene una porción intrarrenal, situada en el seno renal y una porción extrarrenal, a partir del hilio, que se hace progresivamente más estrecha hasta continuarse con el uréter.

Extrarrenales: uréteres, vejiga y uretra

Son los uréteres, la vejiga urinaria, la uretra: La pelvis renal de cada riñón se continua con el uréter correspondiente éstos son dos finos conductos músculomembranosos (entre 4 y 7 mm de diámetro), retroperitoneales, que terminan en la base de la vejiga urinaria, dibujando un trayecto de entre 25 a 30 cm., con una porción abdominal y una pelviana.



Fuente: Richard L. Drake, Wayne Vogl, Adam W. M. Mitchell. Gray anatomía para estudiantes. Elsevier 2005; pag 325, figura 4.126

En su trayecto abdominal, los uréteres descienden verticalmente, apoyados sobre la pared muscular abdominal posterior (a lo largo del músculo Psoas), recubiertos por el peritoneo. Al penetrar en la cavidad pélvica, cruzan los vasos ilíacos comunes iniciándose su trayecto pélvico. A continuación, en el hombre, los uréteres pasan por debajo de los conductos deferentes, mientras que en la mujer lo hacen por debajo de las arterias uterinas. Finalmente los dos uréteres llegan al fondo vesical donde se abocan, atraviesan la pared vesical siguiendo un trayecto oblicuo de arriba abajo y de fuera adentro. Este trayecto explica la ausencia de reflujo vesicoureteral cuando la vejiga está llena, y se puede considerar una verdadera válvula fisiológica.

La pared de los uréteres consta de tres capas: la mucosa, que recubre la luz del tubo, la muscular intermedia, compuesta por células musculares lisas con actividad contráctil y la serosa externa constituida a base de fibras conjuntivas

La vejiga urinaria es un órgano muscular hueco situado en la cavidad pélvica, es un reservorio de orina con capacidad máxima fisiológica de hasta 800 ml, aunque en determinadas patologías puede exceder bastante este volumen.

Cuando está vacía, la vejiga adopta una forma triangular de base ancha situada hacia atrás y hacia abajo, el fundus, el cuerpo vesical se estrecha hacia delante coincidiendo en su borde anterior con el borde superior de la sínfisis púbica. La cara superior (sobre la cual se apoya el

útero en la mujer) es ligeramente cóncava, a no ser que contenga un gran volumen de orina (700cl aprox.), en cuyo caso, la cara superior forma una cúpula que sobrepasa la sínfisis púbica.

En el fundus vesical hay tres orificios, los dos ureterales, separados por unos 4-5 cm. y el orificio uretral, punto de partida de la uretra, los tres delimitan un espacio triangular denominado triángulo vesical.

La capa muscular de la pared vesical está constituida por una potente red de fibras musculares lisas, músculo detrusor, que permiten una contracción uniforme de este órgano. La capa muscular está revestida interiormente por la mucosa y submucosa.

El orificio uretral y el inicio de la uretra están rodeados por dos esfínteres: uno de control involuntario formado por haces del músculo pubovesical y otro de control voluntario formado por fibras del músculo transverso profundo del periné que forma parte del diafragma urogenital.

La uretra femenina es un conducto de unos 3-4 cm. de longitud destinado exclusivamente a conducir la orina. Nace en la cara inferior de la vejiga, desciende describiendo un trayecto ligeramente cóncavo hacia delante, entre la sínfisis púbica por delante y la pared vaginal por detrás, desemboca en el meato uretral externo de la vulva, entre el clítoris por delante y el orificio vaginal por detrás. Poco antes del meato, la uretra atraviesa el músculo transverso profundo del periné que constituye su esfínter externo, de control voluntario.

La uretra masculina tiene una longitud de entre 20-25 cm repartidos en varios segmentos:

- (1) uretra prostática, segmento de unos 3-4cm de longitud y 1cm de diámetro que atraviesa la próstata.
- (2) uretra membranosa de 1cm aprox. de longitud, que atraviesa el músculo transverso profundo del periné, el esfínter voluntario del conducto.
- (3) uretra esponjosa, que se dispone a todo lo largo del cuerpo esponjoso del pene, hasta el meato uretral.

UNIDAD III

Aparato circulatorio

Generalidades

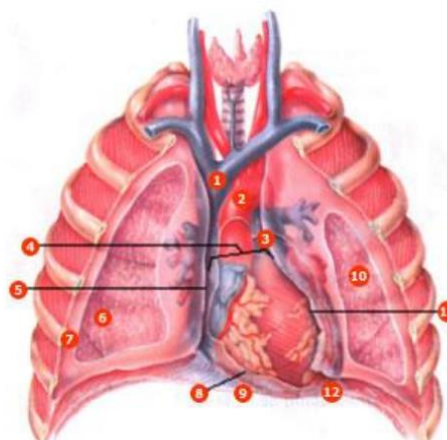
El sistema cardiovascular está formado por el corazón y los vasos sanguíneos: arterias, venas y capilares. Se trata de un sistema de transporte en el que una bomba muscular (el corazón) proporciona la energía necesaria para mover el contenido (la sangre), en un circuito cerrado de tubos elásticos (los vasos).

Corazón anatomía macroscópica

Localización

El corazón es un órgano musculoso formado por 4 cavidades. Su tamaño es parecido al de un puño cerrado y tiene un peso aproximado de 250 y 300 g, en mujeres y varones adultos, respectivamente. Está situado en el interior del tórax, por encima del diafragma, en la región denominada mediastino, que es la parte media de la cavidad torácica localizada entre las dos cavidades pleurales. Casi dos terceras partes del corazón se sitúan en el hemitorax izquierdo. El corazón tiene forma de cono apoyado sobre su lado, con un extremo puntiagudo, el vértice, de dirección anteroinferior izquierda y la porción más ancha, la base, dirigida en sentido posterosuperior.

- 1 vena cava superior
- 2 arco aórtico
- 3 tronco pulmonar
- 4 base del corazón
- 5 borde derecho
- 6 pulmón derecho
- 7 pleura (cortada para revelar el pulmón en su interior)
- 8 cara inferior
- 9 diafragma
- 10 pulmón izquierdo
- 11 borde izquierdo
- 12 vértice cardiaco (apex)



Fuente: Tortora G, Derrickson B. Principios de Anatomía y Fisiología. 11ª ed. Madrid: Editorial Médica Panamericana; 2006, p. 701

Pericardio

La membrana que rodea al corazón y lo protege es el pericardio, el cual impide que el corazón se desplace de su posición en el mediastino, al mismo tiempo que permite libertad para que el corazón se pueda contraer. El pericardio consta de dos partes principales, el pericardio fibroso y el seroso.

1. El pericardio fibroso, más externo, es un saco de tejido conjuntivo fibroso duro no elástico. Descansa sobre el diafragma y se continúa con el centro tendinoso del mismo. Las superficies laterales se continúan con las pleuras parietales. La función del pericardio fibroso es evitar el excesivo estiramiento del corazón durante la diástole, proporcionarle protección y fijarlo al mediastino.

2. El pericardio seroso, más interno, es una fina membrana formada por dos capas: a. la capa más interna visceral o epicardio, que está adherida al miocardio. b. la capa más externa parietal, que se fusiona con el pericardio fibroso.

Entre las hojas parietal y visceral hay un espacio virtual, la cavidad pericárdica, que contiene una fina capa de líquido seroso, el líquido pericárdico, que reduce la fricción entre las capas visceral y parietal durante los movimientos del corazón.

Pared

La pared del corazón está formada por tres capas:

- Una capa externa, denominada epicardio, que corresponde a la capa visceral del pericardio seroso.
- Una capa intermedia, llamada miocardio, formada por tejido muscular cardíaco.
- Una capa interna, denominada endocardio, la cual recubre el interior del corazón y las válvulas cardíacas y se continúa con el endotelio de los granos vasos torácicos que llegan al corazón o nacen de él.

Cavidades

El corazón está formado por 4 cavidades: dos superiores, las aurículas y dos inferiores, los ventrículos. En la superficie anterior de cada aurícula se observa una estructura arrugada a manera de bolsa, la orejuela, la cual incrementa levemente la capacidad de la aurícula.

1. Aurícula derecha: Es una cavidad estrecha, de paredes delgadas, que forma el borde derecho del corazón y está separada de la aurícula izquierda por el tabique interauricular. Recibe sangre de tres vasos, la vena cava superior e inferior, y el seno coronario. La sangre fluye de la aurícula derecha al ventrículo derecho por el orificio aurículoventricular derecho, donde se sitúa la válvula tricúspide, que recibe este nombre porque tiene tres cúspides.

2. Ventrículo derecho: Es una cavidad alargada de paredes gruesas, que forma la cara anterior del corazón. El tabique interventricular lo separa del ventrículo izquierdo. El interior del ventrículo derecha presenta unas elevaciones musculares denominadas trabéculas carnosas. Las cúspides de la válvula tricúspide están conectadas entre sí por las cuerdas tendinosas que se unen a los músculos papilares. Las cuerdas tendinosas impiden que las valvas sean arrastradas al interior de la aurícula cuando aumenta la presión ventricular. La sangre fluye del ventrículo derecho a través de la válvula semilunar pulmonar hacia el tronco de la arteria pulmonar. El tronco pulmonar se divide en arteria pulmonar derecha y arteria pulmonar izquierda.

3. Aurícula izquierda: Es una cavidad rectangular de paredes delgadas, que se sitúa por detrás de la aurícula derecha y forma la mayor parte de la base del corazón. Recibe sangre de

los pulmones a través de las cuatro venas pulmonares, que se sitúan a la cara posterior, dos a cada lado. La cara anterior y posterior de la pared de la aurícula izquierda es lisa debido a que los músculos pectíneos se sitúan exclusivamente en la orejuela. La sangre pasa de esta cavidad al ventrículo izquierdo a través del orificio aurículo-ventricular izquierdo, recubierto por una válvula que tiene dos cúspides válvula mitral (o bicúspide).

4. Ventrículo izquierdo: Esta cavidad constituye el vértice del corazón, casi toda su cara y borde izquierdo y la cara diafragmática. Su pared es gruesa y presenta trabéculas carnosas y cuerdas tendinosas, que fijan las cúspides de la válvula a los músculos papilares. La sangre fluye del ventrículo izquierdo a través de la válvula semilunar aórtica hacia la arteria aorta.

El grosor de las paredes de las 4 cavidades varía en función de su acción. Las aurículas tienen unas paredes delgadas debido a que solo transfieren la sangre a los ventrículos adyacentes. El ventrículo derecho tiene una pared más delgada que el ventrículo izquierdo debido a que bombea la sangre a los pulmones, mientras que el ventrículo izquierdo la bombea a todo el organismo. La pared muscular del ventrículo izquierdo es entre 2-4 veces más gruesa que la del ventrículo derecho.

Entre el miocardio auricular y ventricular existe una capa de tejido conjuntivo denso que constituye el esqueleto fibroso del corazón. Cuatro anillos fibrosos, donde se unen las válvulas cardiacas, están fusionados entre si y constituyen una barrera eléctrica entre el miocardio auricular y ventricular.

Inervación

El corazón está inervado por fibras nerviosas autónomas, tanto del sistema parasimpático como del sistema simpático, que forman el plexo cardíaco. Las ramas del plexo cardíaco inervan el tejido de conducción, los vasos sanguíneos coronarios y el miocardio auricular y ventricular. Las fibras simpáticas proceden de los segmentos medulares cervical y torácico. La inervación parasimpática deriva de los nervios vagos o X par craneal.

Irrigación

En la parte inicial de la aorta ascendente nacen las dos arterias coronarias principales, la arteria coronaria derecha y la arteria coronaria izquierda. Estas arterias se ramifican para poder distribuir la sangre oxigenada a través de todo el miocardio. La sangre no oxigenada es drenada por venas que desembocan el seno coronario, la cual desemboca en la aurícula derecha. El seno coronario se sitúa en la parte posterior del surco auriculoventricular.

Anatomía microscópica

Músculo cardíaco

El miocardio o músculo cardíaco está formado por fibras musculares estriadas más cortas y menos circulares que las fibras del músculo esquelético. Presentan ramificaciones, que se conectan con las fibras vecinas a través de engrosamientos transversales de la membrana celular o sarcolema, denominados discos intercalares. Estos discos contienen uniones intercelulares que permiten la conducción de potenciales de acción de una fibra muscular a las otras vecinas.

Sistema de conducción cardíaco

Cada latido cardíaco se produce gracias a la actividad eléctrica inherente y rítmica de un 1% de las fibras musculares miocárdicas, las fibras autorríticas o de conducción. Estas fibras son capaces de generar impulsos de una forma repetida y rítmica, y actúan como marcapasos estableciendo el ritmo de todo el corazón, y forman el sistema de conducción cardíaco. El sistema de conducción garantiza la contracción coordinada de las cavidades cardíacas y de esta forma el corazón actúa como una bomba eficaz. Los componentes del sistema de conducción son:

I. El nódulo sinusal o nódulo sinoauricular, localizado en la pared de la aurícula derecha, por debajo de desembocadura de la vena cava superior. Cada potencial de acción generado en este nódulo se propaga a las fibras miocárdicas de las aurículas.

2. El nódulo auriculoventricular (AV) se localiza en el tabique interauricular. Los impulsos de las fibras musculares cardíacas de ambas aurículas convergen en el nódulo AV, el cual los distribuye a los ventrículos a través del

3. haz de His o fascículo auriculoventricular, que es la única conexión eléctrica entre las aurículas y los ventrículos. En el resto del corazón el esqueleto fibroso aísla eléctricamente las aurículas de los ventrículos.

4. El fascículo auriculoventricular se dirige hacia la porción muscular del tabique interventricular y se divide en sus ramas derecha e izquierda del haz de His, las cuales a través del tabique interventricular siguen en dirección hacia el vértice cardíaco y se distribuyen a lo largo de toda la musculatura ventricular.

5. Por último, **el plexo subendocárdico terminal o fibras de Purkinje** conducen rápidamente el potencial de acción a través de todo el miocardio ventricular.

Vasos sanguíneos

Generalidades

Los vasos sanguíneos forman una red de conductos que transportan la sangre desde el corazón a los tejidos y desde los tejidos al corazón. Las arterias son vasos que distribuyen la sangre del corazón a los tejidos. Las arterias se ramifican y progresivamente en cada ramificación disminuye su calibre y se forman las arteriolas. En el interior de los tejidos las arteriolas se ramifican en múltiples vasos microscópicos, los capilares que se distribuyen entre las células. Los capilares se unen en grupos formando venas pequeñas, llamadas vénulas, que se fusionan para dar lugar a venas de mayor calibre. Las venas retornan la sangre al corazón.

Las paredes de los grandes vasos, arterias y venas, están constituidos por tres capas:

I. La capa interna está constituida por un endotelio (epitelio escamoso simple), su membrana basal y una capa de fibras elásticas.

2. La capa media está compuesta por tejido muscular liso y fibras elásticas. Esta capa es la que difiere más, en cuanto a la proporción de fibras musculares y elásticas y su grosor entre venas y arterias.

3. La capa externa o adventicia se compone principalmente tejido conjuntivo.

Arterias

Las arterias son vasos cuyas paredes están formadas por tres capas (capa interna o endotelio, capa media y capa externa o adventicia), con un predominio de fibras musculares y fibras elásticas en la capa media. Ello explica las principales características de las arterias: la elasticidad y la contractilidad. Según la proporción de fibras elásticas y musculares de esta capa se pueden diferenciar dos tipos de arterias: arterias elásticas y arterias musculares.

- Las arterias elásticas son las de mayor calibre, la aorta y sus ramas, tienen una mayor proporción de fibras elásticas en su capa media y sus paredes son relativamente delgadas en relación con su diámetro. La principal función de estas arterias es la conducción de la sangre del corazón a las arterias de mediano calibre.
- Las arterias musculares son las de calibre intermedio y su capa media contiene más músculo liso y menos fibras elásticas. Gracias a la contracción (vasoconstricción) o dilatación (vasodilatación) de las fibras musculares se regula el flujo sanguíneo en las distintas partes del cuerpo.

Arteriolas

Las arteriolas son arterias de pequeño calibre cuya función es regular el flujo a los capilares. La pared de las arteriolas tiene una gran cantidad de fibras musculares que permiten variar su calibre y, por tanto, el aporte sanguíneo al lecho capilar.

Capilares

Los capilares son vasos microscópicos que comunican las arteriolas con las vénulas. Se sitúan entre las células del organismo en el espacio intersticial para poder facilitar el intercambio de sustancias entre la sangre y las células. Las paredes de los capilares son muy finas para permitir

este intercambio. Están formadas por un endotelio y una membrana basal. Los capilares forman redes extensas y ramificadas, que incrementan el área de superficie para el intercambio rápido de materiales. Los capilares nacen de las arteriolas terminales y en el sitio de origen presentan un anillo de fibras de músculo liso llamado esfínter precapilar, cuya función es regular el flujo sanguíneo hacia los capilares.

Venas y vénulas

La unión de varios capilares forma pequeñas venas denominadas vénulas. Cuando la vénula aumenta de calibre, se denomina vena. Las venas son estructuralmente muy similares a las arterias aunque sus capas interna y media son más delgadas. La capa muscular y elástica es mucho más fina que en las arterias porque presentan una menor cantidad de fibras tanto elásticas como musculares. La capa externa (adventicia) es más gruesa y contiene más tejido conjuntivo. Las venas de las extremidades inferiores presentan válvulas en su pared, que es una proyección interna del endotelio. La función de estas válvulas es impedir el reflujo de sangre y ayudar a dirigir la sangre hacia el corazón.

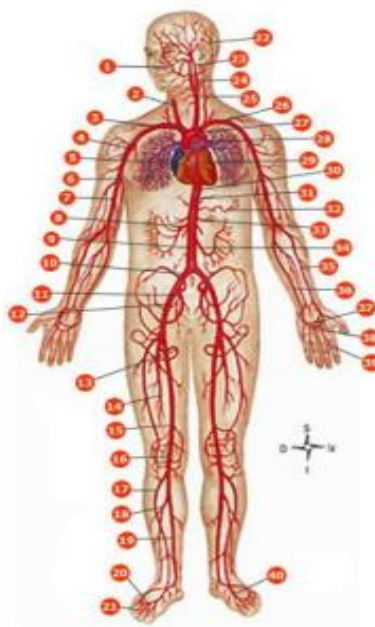
Anastomosis

Se llama anastomosis a la unión de dos o más vasos. Existen distintos tipos de anastomosis:

- **Anastomosis arteriales:** es la unión de dos ramas arteriales que irrigan una misma región. Las anastomosis arteriales constituyen rutas alternas para que llegue sangre a un tejido u órgano.
- **Anastomosis arteriovenosa:** es la comunicación directa entre una arteriola y una vénula de manera que la sangre no pasa a través de la red capilar.

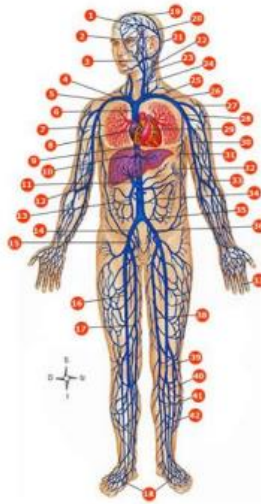
PRINCIPALES ARTERIAS Y VENAS DEL CUERPO HUMANO

- 1 facial
- 2 cardíaca primitiva derecha
- 3 tronco braquiocefálico
- 4 torácica inferior (mamaria externa)
- 5 coronaria derecha
- 6 axilar
- 7 humeral
- 8 mesentérica superior
- 9 aorta abdominal
- 10 íliaca primitiva
- 11 íliaca interna (hipogástrica)
- 12 íliaca externa
- 13 circunfleja interna
- 14 femoral profunda
- 15 femoral
- 16 poplítea
- 17 tibial anterior
- 18 peronea
- 19 tibial posterior
- 20 dorsal de metatarso
- 21 interóseas dorsales
- 22 occipital
- 23 cardíaca interna
- 24 cardíaca externa
- 25 cardíaca primitiva izquierda
- 26 subclavia izquierda
- 27 cayado de la aorta
- 28 pulmonar
- 29 coronaria izquierda
- 30 aorta
- 31 tronco celíaco
- 32 esplénica
- 33 renal
- 34 mesentérica inferior
- 35 radial
- 36 cubital
- 37 arco palmar: profundo
- 38 arco palmar: superficial
- 39 digital
- 40 dorsal del pie (pedia)



Fuente: Thibodeau GA, Patton KT. Anatomía y Fisiología. 4a ed. Madrid: Ediciones Harcourt; 2000, p. 567

- 1 seno longitudinal inferior
- 2 angular
- 3 facial anterior
- 4 tronco venoso braquiocefálico derecho
- 5 subclavía derecha
- 6 vena cava superior
- 7 pulmonar
- 8 coronaria derecha
- 9 vena cava inferior
- 10 hepática
- 11 porta hepática
- 12 mediana del codo
- 13 mesentérica superior
- 14 ilaca primitiva
- 15 ilaca externa
- 16 femoral
- 17 safena interna
- 18 arco venoso dorsal
- 19 seno longitudinal superior
- 20 seno recto
- 21 seno transverso de la duramadre
- 22 yugular externa
- 23 plaxo cervical
- 24 yugular interna
- 25 tronco venoso braquiocefálico izquierdo
- 26 subclavía izquierda
- 27 cefálica
- 28 axilar
- 29 coronaria izquierda
- 30 basilica
- 31 mamaria externa
- 32 esplénica
- 33 mediana basilica
- 34 mesentérica inferior
- 35 ilaca primitiva
- 36 ilaca interna (hipogástrica)
- 37 digital palmar
- 38 femoral
- 39 poplílea
- 40 tibialea
- 41 tibial posterior
- 42 tibial anterior



Fuente: Thibodeau GA, Patton KT. Anatomía y Fisiología. 4a ed. Madrid: Ediciones Harcourt; 2000. p. 574

Generalidades. Circulación general y pulmonar

En cada latido, el corazón bombea sangre a dos circuitos cerrados, la circulación general o mayor y la pulmonar o menor. La sangre no oxigenada llega a la aurícula derecha a través de las venas cavas superior e inferior, y el seno coronario. Esta sangre no oxigenada es transferida al ventrículo derecho pasando a través de la válvula tricúspide y posteriormente fluye hacia el tronco pulmonar, el cual se divide en arteria pulmonar derecha e izquierda. La sangre no oxigenada se oxigena en los pulmones y regresa a la aurícula izquierda a través de las venas pulmonares (circulación pulmonar). La sangre oxigenada pasa al ventrículo izquierdo donde se bombea a la aorta ascendente. A este nivel, la sangre fluye hacia las arterias coronarias, el cayado aórtico, y la aorta descendente (porción torácica y abdominal). Estos vasos y sus ramas transportan la sangre oxigenada hacia todas las regiones del organismo (circulación general).

Fisiología del corazón

Potencial de acción

Funcionalmente el corazón consta de dos tipos de fibras musculares: las contráctiles y las de conducción. Las fibras contráctiles comprenden la mayor parte de los tejidos auricular y ventricular y son las células de trabajo del corazón. Las fibras de conducción representan el 1% del total de fibras del miocardio y constituyen el sistema de conducción. Su función no es la contracción muscular sino la generación y propagación rápida de los potenciales de acción sobre todo el miocardio.

Las contracciones del músculo cardiaco están generadas por estímulos eléctricos regulares que se generan de forma automática en el nódulo sinusal. La llegada de un impulso a una fibra miocárdica normal genera un potencial de acción (cambios en la permeabilidad de la membrana celular a determinados iones), el cual ocasiona la contracción de la fibra muscular del miocardio. El potencial de acción de las fibras miocárdicas contráctiles auriculares y ventriculares comprende tres fases:

1. **Despolarización:** cuando la excitación de las fibras del nódulo sinusal llega a las fibras auriculares ocasiona la abertura rápida de canales de sodio, con lo que se inicia la despolarización rápida.
2. **Meseta:** en una segunda fase, se abren canales lentos de calcio que facilitan la entrada de iones calcio al interior de la fibra miocárdica.
3. **Repolarización:** la recuperación del potencial de membrana en reposo es debida a la abertura de canales de potasio y al cierre de los canales de calcio.

El potencial de acción de las fibras del nódulo sinusal tiene algunas diferencias con respecto al resto de fibras miocárdicas auriculares y ventriculares:

1. El potencial de membrana de reposo es menos negativo que en el resto de fibras cardíacas (-55 mV) y por lo tanto son más excitables.

2. Durante el estado de reposo, debido a una mayor permeabilidad al ión sodio, el potencial de reposo se va haciendo cada vez menos negativo (potencial de reposo inestable. Cuando llega a un valor de - 40 mV (valor umbral) se activan los canales de calcio y se desencadena un potencial de acción.

Propagación del potencial de acción

El potencial de acción cardíaco se propaga desde el nódulo sinusal por el miocardio auricular hasta el nódulo auriculoventricular en aproximadamente 0,03 segundos. En el nódulo AV, disminuye la velocidad de conducción del estímulo, lo que permite que las aurículas dispongan de tiempo suficiente para contraerse por completo, y los ventrículos pueden llenarse con el volumen de sangre necesario antes de la contracción de los mismos. Desde el nódulo auriculoventricular, el potencial de acción se propaga posteriormente de forma rápida por el haz de His y sus ramas para poder transmitir de forma sincrónica el potencial de acción a todas las fibras del miocardio ventricular. El tiempo entre el inicio del potencial en el nódulo sinusal y su propagación a todas las fibras del miocardio auricular y ventricular es de 0,22 segundos.

Electrocardiograma

Cuando el impulso cardíaco atraviesa el corazón, la corriente eléctrica también se propaga desde el corazón hacia los tejidos adyacentes que lo rodean. Una pequeña parte de la corriente se propaga a la superficie corporal y puede registrarse. Este registro se denomina electrocardiograma (ECG). El ECG es un registro gráfico de la actividad eléctrica del corazón y de la conducción de sus impulsos. Las corrientes eléctricas se detectan en la superficie del cuerpo como pequeños potenciales eléctricos que tras su ampliación se observan en el electrocardiógrafo. En la práctica clínica, el ECG se registra colocando electrodos en los brazos y piernas (derivaciones de las extremidades) y seis en el tórax (derivaciones torácicas). Cada electrodo registra actividad eléctrica distinta porque difiere su posición respecto del corazón. Con la interpretación del ECG se puede determinar si la conducción cardíaca es normal, el tamaño de las cavidades cardíacas y si hay daño en regiones del miocardio.

Con cada latido cardíaco se observan 3 ondas en el ECG:

1. La onda P es una pequeña onda ascendente. Representa la despolarización de las aurículas y la transmisión del impulso del nódulo sinusal a las fibras musculares auriculares.
2. El complejo QRS se inicia con una onda descendente, continúa con una onda rápida triangular ascendente y finalmente una pequeña deflexión. Este complejo representa la despolarización ventricular. La fase de Repolarización auricular coincide con la despolarización ventricular por lo que la onda de Repolarización auricular queda oculta por el complejo QRS y no puede verse en el E.C.G.
3. La onda T: es una onda ascendente suave que aparece después del complejo QRS y representa la Repolarización ventricular.

El análisis del ECG también incluye la medición de los espacios entre las ondas o intervalos o segmentos:

1. El intervalo P-R se mide desde el inicio de la onda P hasta el comienzo del complejo QRS. Ello permite determinar el tiempo necesario para que el impulso se propague por las aurículas y llegue a los ventrículos.
2. El segmento S-T representa el intervalo entre el final del complejo QRS y el inicio de la onda T. Se corresponde con la fase de meseta del potencial de acción. Este segmento se altera cuando el miocardio recibe insuficiente oxígeno (p.e., angina de pecho o infarto de miocardio).
3. El intervalo Q-T incluye el complejo QRS, el segmento ST y la onda T y representa el principio de la despolarización ventricular hasta el final de la Repolarización ventricular.

Ciclo cardiaco

Un ciclo cardiaco incluye todos los fenómenos eléctricos (potencial de acción y su propagación) y mecánicos (sístole: contracción; diástole: relajación) que tienen lugar durante cada latido cardiaco. El término sístole hace referencia a la fase de contracción y el término diástole a la fase de relajación. Cada ciclo cardíaco consta de una sístole y una diástole auricular, y una sístole y una diástole ventricular. En cada ciclo, las aurículas y los ventrículos se contraen y se relajan de forma alternada, moviendo la sangre de las áreas de menor presión hacia las de

mayor presión. Los fenómenos que tienen lugar durante cada ciclo cardiaco pueden esquematizarse de la siguiente forma:

1. Sístole auricular: durante la sístole auricular las aurículas se contraen y facilitan el paso de un pequeño volumen de sangre a los ventrículos. La despolarización auricular determina la sístole auricular. En este momento los ventrículos están relajados.

2. Sístole ventricular: tiene una duración de 0,3 segundos durante los cuales los ventrículos se contraen y al mismo tiempo las aurículas están relajadas. Al final de la sístole auricular, el impulso eléctrico llega a los ventrículos y ocasiona primero la despolarización y posteriormente la contracción ventricular. La contracción del ventrículo ocasiona un aumento de la presión intraventricular que provoca el cierre de las válvulas aurículoventricular (AV). El cierre de estas válvulas genera un ruido audible en la superficie del tórax y que constituye el primer ruido cardiaco. Durante unos 0,05 segundos, tanto las válvulas semilunares (SL) como las AV se encuentran cerradas. Este es el periodo de contracción isovolumétrica. Al continuar la contracción ventricular provoca un rápido aumento de la presión en el interior de las cavidades ventriculares. Cuando la presión de los ventrículos es mayor que la presión de las arterias, se abren las válvulas SL y tienen lugar la fase de eyección ventricular, con una duración aproximada de 0,250 segundos.

3. Diástole ventricular: el inicio de la diástole ventricular es debido a la Repolarización ventricular. La velocidad de eyección de la sangre va disminuyendo de forma progresiva, disminuye la presión intraventricular y se cierran las válvulas SL. El cierre de las válvulas aórtica y pulmonar genera el segundo ruido cardiaco. Las válvulas semilunares impiden que la sangre refluya hacia las arterias cuando cesa la contracción de miocardio ventricular. El ventrículo es una cavidad cerrada, con las válvulas AV y SL cerradas. El ventrículo tiene un volumen constante, se relaja de forma progresiva y disminuye la presión intraventricular. Cuando la presión ventricular disminuye por debajo de la presión auricular, se abren las válvulas aurículoventricular y se inicia la fase de llenado ventricular. La sangre fluye desde las aurículas a los ventrículos siguiendo un gradiente de presión.

Gasto cardiaco

El gasto cardiaco o volumen minuto es el volumen de sangre que expulsa el ventrículo izquierdo hacia la aorta minuto. Es quizás el factor más importante a considerar en relación con la circulación, porque de él depende el transporte de sustancias hacia los tejidos. Equivale a la cantidad de sangre expulsada por el ventrículo durante la sístole (volumen sistólico) multiplicado por el número de latidos por minuto (frecuencia cardiaca).

$$GC - VM (ml/min) = VS (ml/lat) \times FC (lpm)$$

En reposo, en un adulto varón de talla promedio, el volumen sistólico es de 70 ml/lat y la frecuencia cardiaca de 75 lpm (latidos por minuto), con lo cual el gasto cardiaco es de 5.250 ml/min. La frecuencia cardiaca en reposo en una persona adulta es entre 70 y 80 latidos por minuto.

Cuando la frecuencia cardiaca es inferior a 60 latidos por minuto se denomina bradicardia. Por otra parte, la taquicardia es la frecuencia cardiaca rápida en reposo mayor de 100 latidos por minuto. Cuando los tejidos cambian su actividad metabólica, se modifica el consumo de oxígeno y esto se refleja en el valor del gasto cardiaco el cual se adapta a las necesidades. La regulación del gasto cardiaco depende de factores que pueden modificar el volumen sistólico y de factores que pueden variar la frecuencia cardiaca.

A) Factores que pueden modificar el volumen sistólico:

El volumen sistólico equivale a la diferencia entre el volumen al principio (volumen diastólico final) y al final de la sístole (volumen sistólico final). Un corazón sano es capaz de bombear durante la sístole toda la sangre que entra en sus cavidades durante la diástole previa. Para ello, los factores importantes que regulan el volumen sistólico y garantizan que los dos ventrículos bombeen el mismo volumen de sangre son:

I. La precarga o grado de estiramiento de las fibras miocárdicas durante la diástole condiciona la fuerza de la contracción miocárdica. Dentro de unos límites, cuanto más se llene el corazón en la diástole, mayor será la fuerza de contracción durante la sístole, lo cual se conoce como Ley de Frank Starling del corazón. Esta ley establece que al llegar más sangre a las cavidades cardiacas, se produce un mayor estiramiento de las

fibras miocárdicas. Como consecuencia del estiramiento, el músculo cardiaco se contrae con más fuerza. De esta forma, toda la sangre extra que llega al corazón durante la diástole se bombea de forma automática durante la sístole siguiente. Los factores que pueden aumentar la precarga son factores que influyen en el retorno venoso o regreso de sangre al corazón desde las venas. El retorno venoso depende de:

- a. la duración de la diástole ventricular, de tal forma que si disminuye la diástole, disminuye el tiempo de llenado ventricular.

- b. la presión venosa, de tal manera que un aumento de la presión venosa facilita el paso de un mayor volumen de sangre a los ventrículos.

2. La contractilidad miocárdica o fuerza de contracción de las fibras del miocardio con cualquier valor de precarga. Los factores que pueden modificar la contractilidad se resumen en:

- a. Factores intrínsecos, relacionados con la Ley de Frank-Starling del corazón.

- b. Factores extrínsecos, relacionados con el efecto del sistema nervioso vegetativo sobre las fibras miocárdicas. El sistema nervioso simpático inerva todas las fibras miocárdicas auriculares y ventriculares y su estímulo ocasiona un aumento de la contractilidad miocárdica. El sistema nervioso parasimpático inerva básicamente el miocardio auricular y en mucho menor grado el miocardio ventricular. La estimulación del sistema nervioso parasimpático ocasiona una disminución de la contractilidad entre un 20-30%.

3. La postcarga es la presión que debe superar el ventrículo durante la sístole para poder abrir las válvulas auriculoventriculares. El aumento de la postcarga, con valores de precarga constantes, reduce el volumen sistólico y permanece más sangre en los ventrículos al final de la diástole.

B) Factores que pueden modificar la frecuencia cardíaca

La frecuencia que establece el nódulo sinusal puede alterarse por diversos factores, siendo los más importantes el sistema nervioso autónomo y mecanismos químicos.

1. El sistema nervioso autónomo regula la frecuencia cardíaca a través de impulsos que provienen del centro cardiovascular situado en la unión bulbo-protuberancia. Las fibras simpáticas que se originan en este centro ocasionan un aumento de la frecuencia cardíaca. Asimismo, las fibras parasimpáticas que desde el centro cardiovascular llegan a través del nervio vago al corazón disminuyen la frecuencia cardíaca. Receptores situados en el sistema cardiovascular (barorreceptores y quimiorreceptores), y receptores musculares y articulares (propioceptores) informan al centro cardiovascular de cambios en la presión arterial, en la composición química de la sangre y de la actividad física, respectivamente. Ello comporta la llegada de estímulos activadores o inhibidores al centro cardiovascular que ocasionan la respuesta de este a través del sistema nervioso autónomo.

2. La regulación química de la frecuencia cardíaca incluye mecanismos relacionados con las hormonas suprarrenales, epinefrina y norepinefrina y con cambios en la concentración de determinados iones intra y extracelulares (K^+ , Ca^{+} y Na^{+}).

3. Otros factores que pueden influir en el valor de la frecuencia cardíaca incluyen la edad, el género y la temperatura corporal.

Fisiología de la circulación sanguínea

Flujo sanguíneo

El flujo sanguíneo es el volumen de sangre que fluye a través de cualquier tejido por unidad de tiempo (ml/minuto). El flujo sanguíneo total es el gasto cardíaco. La distribución del gasto cardíaco entre las diferentes partes del cuerpo depende de la diferencia de presión entre dos puntos del sistema vascular y de la resistencia al flujo sanguíneo.

Presión arterial

La presión sanguínea es la presión hidrostática que ejerce la sangre contra la pared de los vasos que la contienen. Es máxima en la raíz de la aorta y arterias (presión arterial) y va disminuyendo a lo largo del árbol vascular, siendo mínima en la aurícula derecha. La sangre fluye a través de los vasos conforme a un gradiente de presión entre la aorta y la aurícula derecha.

La presión arterial se genera con la contracción de los ventrículos. Durante la sístole ventricular la presión arterial adquiere su valor máximo (presión sistólica) y sus valores son aproximadamente de 120 mmHg. La presión mínima coincide con la diástole ventricular (presión diastólica) y su valor (60-80 mmHg) está en relación con la elasticidad de las arterias que transmiten la energía desde sus paredes a la sangre durante la diástole. La presión sistólica refleja la contractilidad ventricular izquierda, mientras que la presión diastólica indica el estado de la resistencia vascular periférica.

El valor de la presión arterial está directamente relacionado con la volemia y el gasto cardiaco e inversamente proporcional a la resistencia vascular.

Resistencia vascular

La resistencia vascular es la fuerza que se opone al flujo de sangre, principalmente como resultado de la fricción de ésta contra la pared de los vasos. En la circulación general la resistencia vascular o resistencia periférica es la que presentan todos los vasos de la circulación general. Contribuyen a ella en su mayor parte los vasos de pequeño calibre (arteriolas, capilares y vénulas). Los grandes vasos arteriales tienen un gran diámetro y la velocidad del flujo es elevado, por lo cual es mínima la resistencia al flujo. Sin embargo, la modificación del diámetro de las arteriolas comporta importantes modificaciones de la resistencia periférica. El principal centro regulador del diámetro de las arteriolas es el centro cardiovascular.

Retorno venoso

El retorno venoso es el volumen de sangre que regresa al corazón por las venas de la circulación general y su flujo depende del gradiente de presión entre las venas y la aurícula derecha. Además del efecto del corazón, otros mecanismos contribuyen a facilitar el retorno venoso:

1. la contracción de los músculos de las extremidades inferiores comprime las venas, lo cual empuja la sangre a través de la válvula proximal y cierra la válvula distal.
2. durante la inspiración, el diafragma se mueve hacia abajo, lo cual reduce la presión en la cavidad torácica y la incrementa en la cavidad abdominal.

Regulación de la presión arterial

Para mantener unos valores de presión arterial que permitan la correcta irrigación de todos los órganos de nuestro organismo y adaptarse a sus necesidades energéticas es preciso un estricto control de los valores de la presión arterial y el flujo sanguíneo.

Existen distintos mecanismos implicados en el control de la presión arterial, los cuales pueden agruparse en:

I. Mecanismo de acción rápida: este mecanismo se inicia unos cuantos segundos después de que aumente o disminuya la presión arterial y su acción está relacionada con la actividad del centro cardiovascular y el sistema nervioso autónomo.

c. Los impulsos aferentes que informan al centro cardiovascular de cambios en los valores de la presión arterial pueden venir a través de receptores sensoriales periféricos (barorreceptores, quimiorreceptores y propioceptores) o impulsos cerebrales.

d. Los impulsos eferentes viajan desde el centro cardiovascular a través de nervios del sistema nervioso simpático y sistema nervioso parasimpático.

i. El sistema nervioso simpático es la parte más importante del sistema nervioso autónomo para la regulación de la circulación. Los impulsos simpáticos en el corazón aumentan la frecuencia cardíaca y la contractilidad miocárdica. En los vasos, los nervios vasomotores simpáticos, pueden regular su diámetro modificando la resistencia vascular. En arteriolas, la vasoconstricción aumenta la resistencia vascular impidiendo la marcha rápida de la sangre de las arterias en adelante, aumentando la presión arterial. En las venas, la vasoconstricción ocasiona un aumento del retorno venoso.

ii. El sistema nervioso parasimpático controla funciones cardíaca por medio de fibras parasimpáticas que inervan el corazón a través de los nervios vagos o X par craneal. La estimulación parasimpática tiene como resultado principal una disminución marcada de la frecuencia cardíaca y un descenso leve de la contractilidad miocárdica.

2. Control reflejo: son mecanismos reflejos de retroalimentación negativa que mantienen de forma inconsciente los niveles de presión arterial dentro de los límites normales.

a. Reflejos barorreceptores: su acción en el mantenimiento de la presión arterial son muy importantes ante cambios de postura. Cuando una persona que está acostada se sienta o se pone de pie, se produce una disminución de la presión arterial de la cabeza y la parte superior del cuerpo. Esta disminución estimula los barorreceptores de los senos carotídeos y aórticos, los cuales desencadenan de forma refleja una descarga simpática que normaliza la presión arterial.

i. El reflejo de los senos carotídeos ayuda a mantener los valores de presión arterial dentro de la normalidad en el cerebro. Se activa por estimulación de barorreceptores de las paredes de los senos carotídeos, situados en la bifurcación carotídea. El aumento de la presión sanguínea estira la pared de estos senos, con lo que se estimulan los barorreceptores. Los impulsos nerviosos se propagan al centro cardiovascular el cual, a través del sistema nervioso parasimpático envía estímulos para disminuir la presión arterial. El reflejo aórtico ayuda a mantener la presión sanguínea global en la circulación general.

b. Reflejos quimiorreceptores: los quimiorreceptores son células sensibles a la pO_2 , pCO_2 y H^+ . Se localizan en la en la bifurcación carotídea y en el cayado aórtico. Cuando disminuye la presión arterial, el flujo sanguíneo es más lento y se acumula exceso de CO_2 y H^+ y disminuye la pO_2 . Ello estimula los quimiorreceptores los cuales de forma refleja ocasionan un aumento de la presión arterial. Este reflejo solo se estimula ante disminuciones muy importantes de la presión arterial.

4. Mecanismo hormonal: es un mecanismo de acción más lento para el control de la presión arterial que se activa al cabo de horas. Implica la secreción de hormonas que regulan el volumen sanguíneo, el gasto cardíaco y las resistencias vasculares.

a. Sistema renina-angiotensina-aldosterona: al disminuir la volemia o el flujo renal, las células del aparato yuxtaglomerular de los riñones liberan más renina a la sangre. La renina y la enzima convertidora de angiotensina (ECA) actúan en sus respectivos sustratos para que

se produzca la forma activa angiotensina II la cual aumenta la presión arterial por dos mecanismos:

- i. Vasoconstricción arteriolar, que ocasiona aumento de las resistencias periféricas.
 - ii. Estimula de la secreción de aldosterona, que aumenta la reabsorción renal de Na^+ y agua y ocasiona un aumento de la volemia.
- b. Adrenalina y noradrenalina: estas hormonas se liberan en la médula suprarrenal por activación del sistema nervioso simpático. Ocasionan un aumento del gasto cardiaco al aumentar la contractilidad y la frecuencia cardiaca. También aumentan las resistencias periféricas al producir vasoconstricción arteriolar. Además, inducen vasoconstricción venosa en la piel y vísceras abdominales, aumentando el retorno venoso. Asimismo, la adrenalina produce vasodilatación arterial en el miocardio y los músculos esqueléticos.
- c. Hormona antidiurética (ADH): esta hormona hipotalámica se libera en la hipófisis al disminuir la volemia y estimula la reabsorción de agua en el riñón y la vasoconstricción arteriolar.
- d. Péptido natriurético auricular: se libera en las células auriculares cardíacas y disminuye la presión arterial al ocasionar vasodilatación y aumentar la excreción de iones y agua en el riñón.

Intercambio capilar

En los capilares se produce la entrada y salida de sustancias y líquido entre la sangre y el líquido intersticial o intercambio capilar. La velocidad del flujo en los capilares es la menor de todos los vasos del sistema cardiovascular para poder permitir el correcto intercambio entre la sangre y todos los tejidos del organismo. El desplazamiento del líquido (y de los solutos contenidos en el mismo) se produce en ambas direcciones a través de la pared capilar siguiendo el principio de la Ley de Starling. Los factores que intervienen incluyen fuerzas dirigidas hacia adentro y dirigidas hacia afuera y el equilibrio entre ellas determina si los líquidos van a salir o van a entrar en el plasma en un punto determinado. Un tipo de fuerza o presión que interviene en este movimiento es la presión hidrostática que es la fuerza de la sangre dentro de los capilares. Otra presión es la presión osmótica que es la fuerza que ejercen los sólidos debido a su concentración. En el extremo arteriolar del

capilar la presión hidrostática es mayor que la presión osmótica y ello ocasiona un movimiento neto de líquido y solutos hacia el espacio intersticial o filtración. En el extremo venoso del capilar, la presión osmótica es mayor a la presión hidrostática y ello ocasiona movimiento de líquido y solutos del líquido intersticial al capilar o reabsorción.

Aproximadamente un 85% del fluido filtrado en el extremo arteriolar del capilar se reabsorbe en el extremo venoso. El resto de filtración y alguna proteína que se ha filtrado y no puede ser reabsorbida, entran a los capilares linfáticos del espacio intersticial y así retornan al torrente circulatorio.

Evaluación del sistema circulatorio:

Pulso

En las arterias se produce una alternancia entre la expansión de la pared (durante la sístole ventricular) y el retorno elástico (durante la diástole ventricular) que ocasionan unas ondas de presión migratorias denominadas pulso. Hay dos factores responsables del pulso que son el volumen sistólico y la elasticidad de las paredes arteriales. El pulso es más fuerte en las arterias cercanas al corazón, se va debilitando de forma progresiva hasta desaparecer por completo en los capilares. El pulso es palpable en todas las arterias cercanas a la superficie corporal sobre una estructura dura (hueso) o firme.

Presión arterial

En general, la presión arterial en la práctica clínica se determina en la arteria braquial con un esfigmomanómetros. Para ello, se coloca el manguito alrededor del brazo, sobre la arteria braquial, y se insufla hasta que la presión del manguito sea mayor a la presión de la arteria. En este momento, la arteria braquial está completamente ocluida, sin flujo, y no se escucha ningún ruido con el estetoscopio sobre la arteria ni se palpa el pulso en la arteria radial. Al desinflar progresivamente el manguito, se permite la entrada de flujo en la arteria, pero como ésta parcialmente comprimida el flujo es turbulento y esto genera un ruido audible que corresponde con el valor de la presión sistólica. Al reducir todavía más la presión del manguito, el ruido se atenúa repentinamente al desaparecer las turbulencias. En este momento se puede determinar el valor de la presión diastólica.

Sistema linfático

Es un sistema circulatorio que está formado por las siguientes estructuras: capilares y vasos linfáticos, ganglios linfáticos, bazo, timo y amígdalas. El sistema linfático realiza las siguientes funciones:

- Mantiene un estado de equilibrio osmótico en el espacio existente entre las células y los capilares sanguíneos (espacio intersticial), es decir, recoge el agua y las proteínas que se acumulan en los distintos tejidos corporales evitando los fenómenos de congestión tisular.
- Recolecta las grasas absorbidas en el intestino delgado (quilo) para luego volcarlas en sangre.
- Maduración de dos tipos de glóbulos blancos (linfocitos B en los ganglios linfáticos, y linfocitos T en el timo). Los linfocitos B producen anticuerpos toda vez que contactan con un antígeno (inmunidad humoral), mientras que los linfocitos T son los responsables de la inmunidad celular, forma de defensa que consiste en atacar virus y ciertas bacterias intracelulares, incapaces de ser neutralizados por los anticuerpos circulantes.
- Filtra los cuerpos extraños y los microorganismos que ingresan al organismo y afectan la salud.

En todas estas funciones interviene la linfa, fluido líquido de consistencia acuosa que circula por los vasos linfáticos proveniente de la sangre y regresando a ella, como se estudiará más adelante. Teniendo en cuenta esta particularidad, el sistema linfático bien puede considerarse como colateral al sistema cardiovascular, dispuesto en forma paralela y que también transporta líquidos a través de una red vascular. Como sucede con la sangre, la gran mayoría de los tejidos están en contacto con la linfa, a excepción del cerebro, que carece de vasos linfáticos.

Capilares linfáticos

Son vasos microscópicos, formados por una capa simple de células endoteliales que se superponen unas con otras. Si bien son similares a los capilares sanguíneos, se diferencian porque comienzan en los tejidos, tienen un extremo ciego y sus paredes son mucho más permeables. Esto último posibilita el pasaje de moléculas de un tamaño mayor, como las

proteínas y restos de células, que no podrían hacerlo a través de los capilares sanguíneos. Los capilares linfáticos que están en estrecho contacto con las vellosidades intestinales se denominan quilíferos, y son los que recogen las sustancias grasas digeridas. Se calcula que un 10% del líquido intersticial se reabsorbe hacia los capilares linfáticos, y el resto a los capilares venosos.

Vasos linfáticos

La unión de múltiples capilares linfáticos da origen a estructuras de mayor diámetro, los vasos linfáticos. Su estructura es muy similar a las venas, a excepción que poseen paredes más delgadas y numerosas válvulas que evitan el retroceso de la linfa, dándole un aspecto abultado. Los vasos linfáticos son los encargados de transportar la linfa desde el intersticio hacia la vena cava superior. Algunos se disponen de manera independiente y otros acompañan a los vasos sanguíneos y a los nervios. En su recorrido se interponen varios ganglios, los cuales atraviesa.

Los vasos linfáticos terminan en dos grandes conductos: el conducto torácico y el conducto linfático derecho. El conducto torácico es el principal tronco colector del torácica y la 1^o vértebra sistema linfático. Se inicia en la cisterna de Pecket (cisterna del quilo), que es una dilatación alargada que se sitúa entre la arteria aorta y la columna vertebral, a la altura de la 12^o vértebra lumbar. Se dirige hacia arriba, atraviesa el tórax y termina su recorrido en la vena subclavia izquierda, cerca de la unión de dicho vaso con la vena yugular interna.

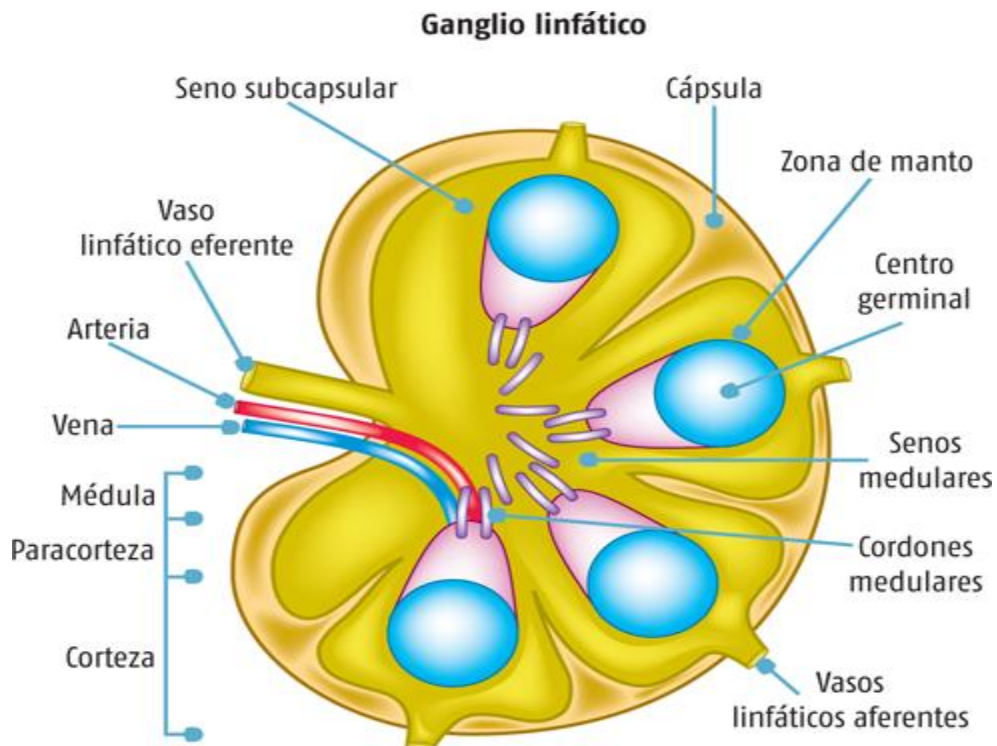
El otro tubo importante es el conducto linfático derecho, de menor tamaño que el conducto torácico, que desemboca en la vena subclavia derecha. La linfa de todo el organismo toma contacto con la circulación sanguínea en la vena cava superior para dirigirse al corazón.

Ganglios linfáticos

Son estructuras de forma ovalada, aplanada o irregular, con un tamaño que puede alcanzar un centímetro de diámetro. Los ganglios o nódulos linfáticos se intercalan en el recorrido de los vasos linfáticos. La linfa llega a los ganglios por los vasos aferentes, y sale del mismo por vasos eferentes. Estos últimos se ubican en el hilio, depresión cóncava por donde,

además, ingresan los nervios y las arterias y salen las venas del ganglio. Los ganglios linfáticos pueden tener una ubicación superficial como en la cara, cuello, axilas o ingle o en áreas más profundas donde son más numerosos. Se disponen en la cabeza, cuello, extremidades, en el tórax, el abdomen y la pelvis. Están rodeados por una cápsula externa de tejido conectivo. En su interior presenta una corteza con folículos linfoides primarios que se transforman en secundarios ante la presencia de cualquier agente invasor. Poseen una formación clara denominada “centro germinal” que contiene abundantes linfocitos B. No obstante, puede haber folículos primarios que no posean esos centros germinales, ya que aparecen ante la presencia de antígenos donde se transforman en folículos secundarios para iniciar una respuesta inmunitaria. En dirección hacia el centro del ganglio aparece la “paracorteza”, rica en linfocitos T. A partir de la corteza se forman trabéculas que dividen al ganglio en la parte interna. En la zona central se ubica la médula, donde llega la linfa previo paso por las trabéculas del ganglio. La médula contiene macrófagos y linfocitos B y T.

Esquema de un ganglio linfático



Fuente: Pedro Francisco Valencia Mayoral, Jesús Ancer Rodríguez: *Patología*, www.accessmedicina.com

La principal función de los ganglios linfáticos es la producción y maduración de linfocitos para la formación de anticuerpos. Esos linfocitos son incorporados a la linfa cuando esta llega al ganglio vía aferente. Otra función importante de los nódulos linfáticos es la de filtrar y destruir elementos extraños que arriban vía aferente, como partículas, células tumorales, restos de tejidos y microorganismos. Esa destrucción se realiza mediante los macrófagos, estructuras celulares con capacidad para englobar y digerir las sustancias mencionadas. La aumentada actividad de un ganglio debido a la gran producción de linfocitos ante la presencia de microorganismos patógenos hace que el órgano se agrande, su palpación se vuelva dolorosa y con aumento de temperatura producto de la inflamación. Este proceso, llamado “adenitis”, también sucede ante la presencia de células cancerígenas en el organismo. Cuando los linfocitos toman contacto con los componentes activos inmunitarios (proteínas bacterianas y virales que forman parte de las vacunas) también se forma una respuesta inmunitaria. Este hecho hace que los ganglios linfáticos también formen parte del sistema inmunológico.

La linfa

Es una sustancia heterogénea, de color transparente o algo amarillento, que circula por el interior de los vasos linfáticos. Puede considerarse como una mezcla de filtrado capilar y de líquido intersticial que ha penetrado en los capilares linfáticos. La linfa está compuesta por un 90% de agua, sales, glucosa, algunos glóbulos blancos, pocas proteínas, dióxido de carbono, bajas concentraciones de oxígeno y sustancias de desecho celular. A raíz de que los poros de los capilares linfáticos son de mayor diámetro que los correspondientes a los capilares sanguíneos, la composición química de la linfa difiere con la del plasma de la sangre. Las moléculas de mayor tamaño ingresan al capilar linfático, mientras que las de menor peso molecular regresan a los capilares sanguíneos. La linfa se forma cuando el líquido con nutrientes que abandona los capilares sanguíneos para llegar a las células es excesivo, quedando en el espacio intersticial (entre las células y los vasos). Es entonces cuando los capilares linfáticos, con menor presión en su interior que la existente en el espacio intersticial, recogen ese fluido, la linfa, y la trasladan luego a los vasos de mayor diámetro para mezclarse por último con la sangre al llegar a las venas subclavias. La formación de la linfa es continua en aquellos órganos con actividad constante, como las glándulas, los pulmones y el corazón. Cuando es mucha la cantidad de linfa que se acumula en los tejidos se produce una alteración orgánica denominada edema.

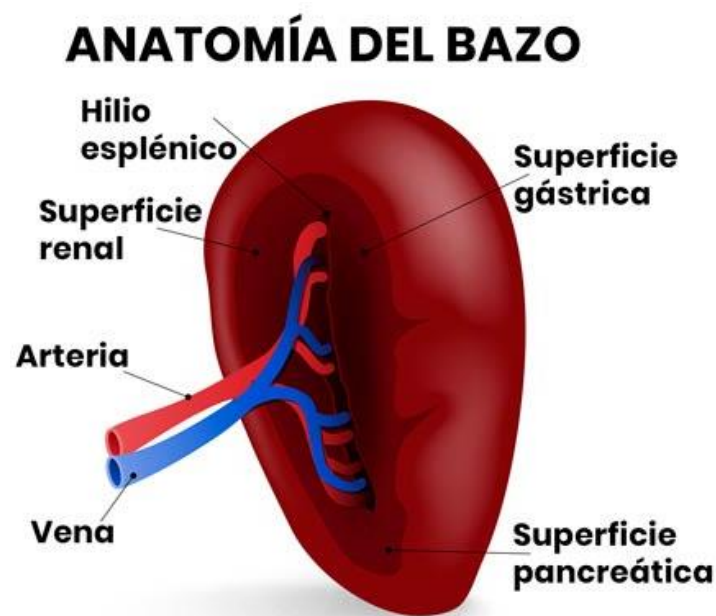Circulación linfática

El sistema linfático no necesita de una bomba para que la linfa circule, como sí existe en el sistema cardiovascular. La velocidad de circulación es muy lenta y sigue una sola dirección. La propiedad de la linfa de circular despacio hace posible un filtrado y una eliminación de partículas extrañas más eficientes. La circulación linfática se ve favorecida por las diferencias de presión entre el intersticio y los capilares linfáticos, las válvulas linfáticas y los movimientos que ejercen los músculos. Además, cualquier situación que provoque dilatación de los capilares sanguíneos, como los esfuerzos musculares, dan por resultado un aumento de la filtración en los capilares sanguíneos y una consecuente formación de linfa que ingresa a la circulación. La linfa procedente de las extremidades inferiores y de los órganos situados en las cavidades abdominal y pelviana circula por los vasos linfáticos y desembocan en la cisterna de Pecket o cisterna del

quilo. Ahí se origina el conducto torácico, que asciende cercano a la arteria aorta. Al llegar al tórax recibe la linfa procedente de los ganglios linfáticos intercostales, pectorales y bronquiales. Por último, recoge la linfa del lado izquierdo de la cabeza, del cuello y del brazo izquierdo. Toda la linfa de esos órganos desemboca en la vena subclavia izquierda y entran en contacto con la sangre, para llegar a la aurícula derecha del corazón a través de la vena cava superior. La linfa procedente del tórax derecho, de la parte izquierda de la cabeza, del cuello y del brazo derecho desemboca en un corto canal, el conducto linfático derecho, que termina en la vena subclavia derecha. Aquí la linfa llega a la sangre y juntas arriban a la vena cava superior y al corazón.

Bazo

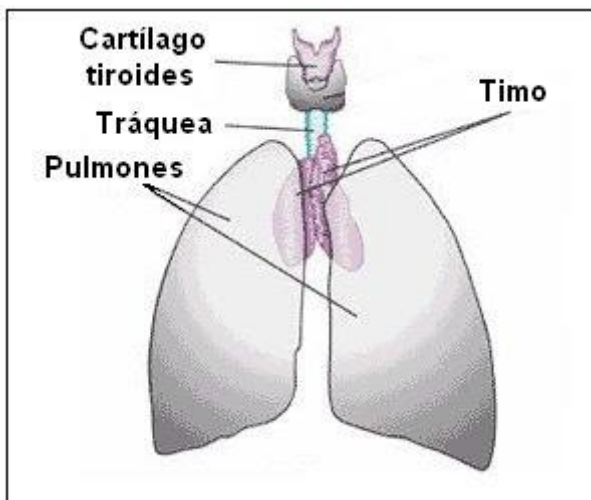
Es un órgano de forma alargada y plana, que se halla en el área superior izquierda del abdomen (hipocondrio izquierdo). El bazo está ubicado por debajo del diafragma y detrás del estómago. Pesa alrededor de 200 gramos y está muy irrigado. En general, aumenta un poco de tamaño hasta la pubertad y luego se mantiene constante. Las funciones del bazo son, en el feto, realizar la hematopoyesis, es decir, la formación, el desarrollo y la maduración de los glóbulos rojos, glóbulos blancos y plaquetas a partir de una célula madre hematopoyética. Esa función cesa al nacimiento, aunque con capacidad de volver a realizarla en casos necesarios.



Fuente: Tortora G, Derrickson B. Principios de Anatomía y Fisiología. 11 a. ed. Madrid: Editorial Medica Panamericana; 2006, p. 449

Timo

Es un pequeño órgano linfático formado por dos lóbulos. Ocupa el espacio mediastínico, entre el corazón y el hueso del esternón. El desarrollo de esta glándula se inicia en la etapa fetal hasta la pubertad, momento en que comienza a involucionar para atrofiarse en la edad adulta. La función del timo es la producción y maduración de linfocitos T, que son enviados al torrente sanguíneo con destino al bazo, a las amígdalas y a los ganglios linfáticos. Segrega hormonas que actúan en la maduración de los linfocitos. El timo presenta macrófagos encargados de la eliminación de los linfocitos T defectuosos.



Fuente: Tortora G, Derrickson B. Principios de Anatomía y Fisiología. 11 a. ed. Madrid: Editorial Medica Panamericana; 2006, p. 449

Amígdalas

Son órganos linfáticos situados en la faringe que contienen numerosos folículos linfáticos. Su función es proteger al organismo de los gérmenes (virus, bacterias, hongos) que puedan ingresar por las vías digestivas o respiratorias. Estas estructuras son pequeñas al nacimiento, aumentan a los 5 años de edad y luego se reducen de tamaño. Contiene linfocitos que reaccionan rápidamente ante la presencia de microorganismos que ingresen por las cavidades bucal y nasal. De acuerdo al lugar que ocupen en la faringe adoptan distintos nombres.

UNIDAD IV

Aparato respiratorio

Definición del sistema respiratorio

El sistema respiratorio está formado por las estructuras que realizan el intercambio de gases entre la atmósfera y la sangre. El oxígeno (O₂) es introducido dentro del cuerpo para su posterior distribución a los tejidos y el dióxido de carbono (CO₂) producido por el metabolismo celular, es eliminado al exterior.

Además interviene en la regulación del pH corporal, en la protección contra los agentes patógenos y las sustancias irritantes que son inhalados y en la vocalización, ya que al moverse el aire a través de las cuerdas vocales, produce vibraciones que son utilizadas para hablar, cantar, gritar.

El proceso de intercambio de O₂ y CO₂ entre la sangre y la atmósfera, recibe el nombre de respiración externa. El proceso de intercambio de gases entre la sangre de los capilares y las células de los tejidos en donde se localizan esos capilares se llama respiración interna.

Tracto respiratorio superior

Nariz y fosas nasales

La nariz es la parte superior del sistema respiratorio y varía en tamaño y forma en diferentes personas. Se proyecta hacia adelante desde la cara, a la que está unida su raíz, por debajo de la frente, y su dorso se extiende desde la raíz hasta el vértice o punta.

La parte superior de la nariz es ósea, se llama puente de la nariz y está compuesto por los huesos nasales, parte del maxilar superior y la parte nasal del hueso frontal.

La parte inferior de la nariz es cartilaginosa y se compone de cartílagos hialinos: 5 principales y otros más pequeños.

En el interior de la nariz se encuentra el tabique nasal que es parcialmente óseo y parcialmente cartilaginoso y divide a la cavidad nasal en dos partes llamadas las fosas nasales. La parte ósea

del tabique está formado por parte del hueso etmoides y por el vómer y se localiza en el plano medio de las fosas nasales hasta el 7° año de vida. Después suele abombarse hacia uno de los lados, generalmente el derecho. La parte cartilaginosa está formada por cartílago hialino y se llama cartílago septal.

Las fosas nasales se abren al exterior por dos aberturas llamadas los orificios o ventanas nasales, limitados por fuera por las alas de la nariz, y se comunican con la nasofaringe por dos orificios posteriores o coanas. En cada fosa nasal se distingue un techo, una pared medial, una pared lateral y un suelo. El techo es curvado y estrecho y está formado por 3 huesos: frontal, etmoidal y esfenoidal. El suelo es más ancho que el techo y está formado por parte de los huesos maxilar y palatino.

La pared interna está formada por el tabique nasal óseo y es lisa.

La pared externa es rugosa debido a la presencia de 3 elevaciones óseas longitudinales: los cornetes nasales superior, medio e inferior que se proyectan hacia el interior de cada fosa nasal y se curvan hacia abajo formando canales de paso de aire que se llaman meatos. Debajo del cornete superior se encuentra el meato superior en donde desembocan los senos etmoidales. Debajo del cornete medio se encuentra el meato medio en donde desembocan los senos maxilar y frontal. Debajo del cornete inferior se encuentra el meato inferior, en donde desemboca el conducto lácrimo-nasal.

Las fosas nasales en su parte más exterior están recubiertas por piel que contiene un cierto número de gruesos pelos cortos o vibrisas y en su parte restante, por una membrana mucosa con epitelio seudoestratificado columnar ciliado. Las vibrisas atrapan las partículas más grandes suspendidas en el aire inspirado antes de que alcancen la mucosa nasal, mientras que el resto de partículas es atrapado por una fina capa de moco segregada por las glándulas mucosas del epitelio, que luego es propulsado por los cilios hacia la faringe para ser deglutido e inactivado en el estómago. Además, el aire inspirado al pasar por la mucosa nasal es humedecido y calentado antes de seguir su camino por las vías respiratorias. El 1/3 superior de la mucosa nasal, situada en el techo y la zona superior de las paredes interna y externa de las fosas nasales, es la mucosa olfatoria, ya que contiene los receptores sensitivos olfatorios.

Senos paranasales

Los senos paranasales son cavidades llenas de aire, de diferente tamaño y forma según las personas, que se originan al introducirse la mucosa de la cavidad nasal en los huesos del cráneo contiguos y, por tanto, están tapizadas por mucosa nasal, aunque más delgada y con menos vasos sanguíneos que la que recubre las fosas nasales. Los huesos que poseen cavidades aéreas son el frontal, el etmoides, el esfenoides y el maxilar superior. En el recién nacido, la mayoría de senos son rudimentarios o están ausentes y durante la infancia y la adolescencia crecen e invaden los huesos adyacentes. El crecimiento de los senos es importante porque altera el tamaño y la forma de la cara y da resonancia a la voz. El moco secretado por las glándulas de la mucosa que los tapiza, pasa a las fosas nasales a través de los meatos.

Senos frontales.

Se localizan entre las tablas interna y externa del hueso frontal, por detrás de los arcos superciliares y a partir de los 7 años ya pueden ser visualizados en radiografías. Aunque es posible encontrar numerosos senos frontales, lo habitual es que haya uno derecho y otro izquierdo, que rara vez son de igual tamaño en una misma persona ya que el tabique que los separa no suele encontrarse en el plano medio. El tamaño de los senos frontales varía desde unos 5 mm hasta grandes espacios que se extienden lateralmente. Cada seno frontal comunica con la fosa nasal correspondiente a través del meato medio.

Senos etmoidales.

El número de cavidades aéreas en el hueso etmoides varía de 3-18 y no suelen ser visibles radiológicamente hasta los 2 años de edad. Desembocan en las fosas nasales por los meatos superiores.

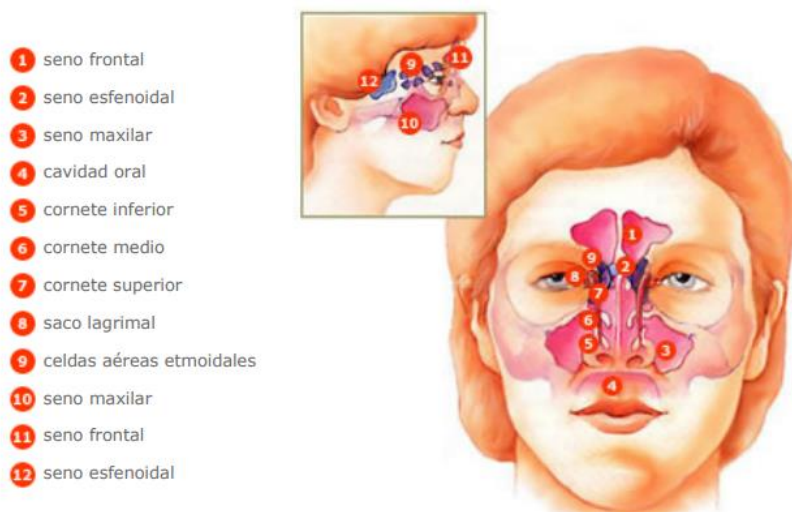
Senos esfenoidales.

Suelen ser 2, se sitúan en el hueso esfenoides, por detrás de la parte superior de las fosas nasales, están separados entre sí por un tabique óseo que habitualmente no se encuentra en el plano medio y están en relación con estructuras anatómicas importantes como son los nervios ópticos, el quiasma óptico, la hipófisis, las arterias carótidas internas y los senos

cavernosos. A diferencia de los otros senos éstos desembocan en las fosas nasales por encima de los cornetes superiores.

Senos maxilares.

Son los senos paranasales más grandes y su techo es el suelo de la órbita. En el momento del nacimiento son muy pequeños pero luego crecen lentamente hasta el momento en que salen los dientes permanentes. Desembocan en la fosa nasal correspondiente por el meato medio a través de un orificio situado en la parte superior-interna del seno, de modo que es imposible su drenaje cuando la cabeza está en posición vertical, motivo por el que se requieren maniobras especiales.



Fuente: Thibodeau GA, Patton KT. Anatomía y Fisiología - Segunda edición. 1ª ed. Madrid: Mosby-Doyma Libros; 1995. p. 583.

Boca

La boca es la primera parte del tubo digestivo aunque también se emplea para respirar. Está tapizada por una membrana mucosa, la mucosa oral, con epitelio estratificado escamoso no queratinizado y limitada por las mejillas y los labios. El espacio en forma de herradura situado entre los dientes y los labios, se llama vestíbulo y el espacio situado por detrás de los dientes es la cavidad oral propiamente dicha. El techo de la cavidad oral está formado por el paladar

que consiste en dos partes: una ósea llamada paladar duro, formada por parte de los huesos maxilar superior y palatinos y otra, formada por músculos pares recubiertos de mucosa, llamada el paladar blando o velo del paladar, que se inserta por delante en el paladar duro y, por detrás es libre y presenta una proyección cónica en la línea media, la úvula.

A cada lado del paladar blando hay dos músculos recubiertos de repliegues verticales de mucosa que constituyen los dos pilares anteriores y los dos pilares posteriores del paladar y forman el istmo de las fauces o puerta de comunicación de la cavidad oral con la parte oral de la faringe u orofaringe. Por su parte anterior la cavidad oral se comunica con el exterior por la abertura de la boca.

Faringe

La faringe es un tubo que continúa a la boca y constituye el extremo superior común de los tubos respiratorio y digestivo. En su parte superior desembocan los orificios posteriores de las fosas nasales o coanas, en su parte media desemboca el istmo de las fauces o puerta de comunicación con la cavidad oral y por su parte inferior se continúa con el esófago, de modo que conduce alimentos hacia el esófago y aire hacia la laringe y los pulmones. Para una mejor descripción se divide en 3 partes: nasofaringe, situada por detrás de la nariz y por encima del paladar blando, orofaringe, situada por detrás de la boca, y Laringofaringe, situada por detrás de la laringe. Debido a que la vía para los alimentos y el aire es común en la faringe, algunas veces la comida pasa a la laringe produciendo tos y sensación de ahogo y otras veces el aire entra en el tubo digestivo acumulándose gas en el estómago y provocando eructos.

Nasofaringe.

Se la considera la parte nasal de la faringe ya que es una extensión hacia atrás de las fosas nasales, está recubierta de una mucosa similar a la mucosa nasal y tiene una función respiratoria. Hay varias colecciones de tejido linfóide llamadas amígdalas, así, en su techo y pared posterior la amígdala faríngea (llamada popularmente vegetaciones o adenoides). En su pared externa, desemboca la trompa de Eustaquio que es la comunicación entre el oído medio y la nasofaringe y por detrás de cada uno de los orificios de desembocadura se encuentran las dos amígdalas tubáricas. La infección de una adenoides puede diseminarse a una amígdala tubárica por

proximidad, produciendo el cierre de la trompa correspondiente y una infección en la cavidad timpánica, lo que dará lugar a una otitis media con el peligro consiguiente de pérdida de audición temporal o permanente.

Orofaringe.

Es la parte oral de la faringe y tiene una función digestiva ya que es continuación de la boca a través del istmo de las fauces y está tapizada por una mucosa similar a la mucosa oral. La orofaringe está limitada por arriba por el paladar blando, por abajo por la base de la lengua, en donde se encuentra una colección de tejido linfoide llamada amígdala lingual, y por los lados por los pilares del paladar anteriores y posteriores, entre los cuales, en cada lado, se encuentra otra colección de tejido linfoide que constituye las amígdalas palatinas (que cuando se infectan son llamadas popularmente anginas) cuya parte visible no es una guía exacta de su tamaño real porque una gran porción de ellas puede estar oculta por detrás de la lengua.

Las amígdalas palatinas, lingual y faríngea constituyen una banda circular de tejido linfoide situada en el istmo de las fauces llamada anillo amigdalino o anillo de Waldeyer que tiene la misión fundamental de evitar la diseminación de las infecciones desde las cavidades nasal y oral hacia los tubos respiratorio y gastrointestinal.

Laringofaringe

Es la parte laríngea de la faringe ya que se encuentra por detrás de la laringe. Está tapizada por una membrana mucosa con epitelio plano estratificado no queratinizado y se continúa con el esófago. Por su parte posterior se relaciona con los cuerpos de las vértebras cervicales 4^a a 6^a.

Laringe

Es un órgano especializado que se encarga de la fonación o emisión de sonidos con la ayuda de las cuerdas vocales, situadas en su interior. Está localizada entre la laringofaringe y la tráquea y es una parte esencial de las vías aéreas ya que actúa como una válvula que impide que los alimentos deglutidos y los cuerpos extraños entren en las vías respiratorias. Está tapizada por una membrana mucosa con epitelio estratificado escamoso no queratinizado y su esqueleto está formado por 9 cartílagos unidos entre sí por diversos ligamentos. Tres cartílagos son

impares: el tiroides, el cricoides y la epiglotis y tres cartílagos son pares: los aritenoides, los corniculados y los cuneiformes.

Cartílago tiroides

Es el más grande de los cartílagos laríngeos y está compuesto por 2 láminas cuadriláteras de cartílago hialino que se fusionan por delante en la línea media, formando la prominencia laríngea o nuez de Adán que es más marcada en los hombres porque el ángulo de unión de las láminas es mayor que en las mujeres. Por su borde superior se une al hueso hioides. El borde posterior de cada lámina se proyecta hacia arriba como cuerno superior y hacia abajo como cuerno inferior; los cuernos inferiores se articulan con el cartílago cricoides.

Cartílago cricoides.

Es el más inferior de los cartílagos laríngeos y tiene la forma de un anillo de sello con el sello dirigido hacia atrás. Está formado por cartílago hialino y es más pequeño que el cartílago tiroides pero más grueso y fuerte. Su borde superior se articula con el cartílago tiroides y su borde inferior con el primer anillo de la tráquea.

Cartílago epiglotis.

Tiene forma de raqueta, está formado por cartílago elástico y situado por detrás de la raíz de la lengua y del hueso hioides y por delante del orificio de entrada a la laringe. Su borde superior es libre y forma el borde superior del orificio laríngeo y su borde inferior está unido al cartílago tiroides.

Cartílagos aritenoides.

Son 2, están formados por cartílago hialino y se articulan con el cartílago cricoides. En cada uno de ellos se inserta un ligamento que forma parte de una cuerda vocal.

Cartílagos corniculados y cuneiformes.

También son cartílagos pares y están formados por cartílago elástico. Los cartílagos corniculados están unidos a los vértices de los aritenoides y son como una prolongación de

éstos y los cartílagos cuneiformes se encuentran en los pliegues de unión de los aritenoides y la epiglotis. Estos cartílagos se aproximan cuando se cierra el orificio de entrada a la laringe en el momento de deglutir.

Interior de la laringe

La cavidad o interior de la laringe se extiende desde el orificio de entrada a la laringe hasta el borde inferior del cartílago cricoides en donde se continúa con la tráquea, y queda dividida en 3 partes por dos pliegues superiores (o vestibulares o cuerdas vocales falsas) y dos pliegues inferiores (o cuerdas vocales verdaderas) que se proyectan hacia el interior de la laringe desde cada lado.

La parte de la cavidad laríngea situada por encima de los pliegues superiores se llama vestíbulo laríngeo, la situada entre los pliegues superiores y los inferiores se llama ventrículo laríngeo y la situada por debajo de los pliegues inferiores se llama cavidad infraglótica.

La mucosa laríngea está recubierta de epitelio estratificado escamoso no queratinizado hasta la cavidad infraglótica a partir de la cual se encuentra un epitelio pseudoestratificado columnar ciliado que ya se continúa con el de la mucosa de la tráquea.

Los pliegues superiores o vestibulares o cuerdas vocales falsas están separados entre sí por la hendidura vestibular y los pliegues inferiores o cuerdas vocales verdaderas están separados entre sí por la hendidura glótica.

La glotis incluye las cuerdas vocales verdaderas y la hendidura glótica y es, por tanto, la parte de la cavidad laríngea más directamente relacionada con la emisión de voz.

Las cuerdas vocales falsas consisten en 2 espesos pliegues de mucosa que rodean a unos ligamentos y se extienden entre los cartílagos tiroides y aritenoides. No tienen papel en la emisión de voz sino que forman parte del mecanismo protector por el que la laringe se cierra en el momento de deglutir para evitar la entrada de alimentos u otros cuerpos extraños en las vías respiratorias.

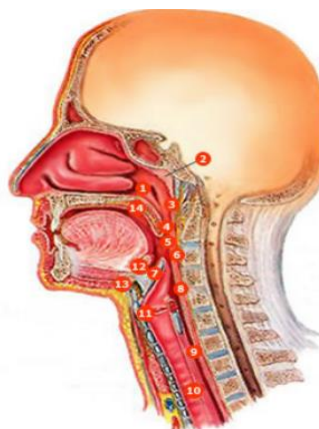
Las cuerdas vocales verdaderas tienen forma de cuña con un vértice que se proyecta hacia el interior de la cavidad laríngea y una base que se apoya en el cartílago tiroides. Cada cuerda vocal verdadera está compuesta por un ligamento, por una membrana elástica y por fibras de músculo estriado. Todo ello tapizado por una membrana mucosa con epitelio estratificado escamoso no queratinizado.

La forma de la hendidura glótica variará según la posición de las cuerdas vocales. Mientras se respira tranquilamente la hendidura glótica se estrecha y presenta forma de cuña y, en cambio, se ensancha en la inspiración intensa. Al hablar, las cuerdas vocales se aproximan mucho de modo que la hendidura glótica aparece como una línea. Los cambios en el tono de voz se deben a variaciones en la tensión y en la longitud de las cuerdas vocales, en el ancho de la hendidura glótica y en la intensidad de los esfuerzos respiratorios, así por ejemplo, los tonos bajos de la voz de los hombres se deben a la mayor longitud de sus cuerdas vocales.

Tráquea

Es un ancho tubo que continúa a la laringe y está tapizado por una mucosa con epitelio pseudoestratificado columnar ciliado. La luz o cavidad del tubo se mantiene abierta por medio de una serie de cartílagos hialinos (16-20) en forma de C con la parte abierta hacia atrás. Los extremos abiertos de los anillos cartilagosos quedan estabilizados por fibras musculares lisas y tejido conjuntivo elástico formando una superficie posterior plana en contacto directo con el esófago, por delante del cual descende, lo que permite acomodar dentro de la tráquea las expansiones del esófago producidas al tragar. Termina a nivel del ángulo esternal y de la apófisis espinosa de la 4ª vértebra torácica, al dividirse en los bronquios principales derecho e izquierdo. El arco o cayado de la aorta en un principio es anterior a la tráquea y luego se coloca en su lado izquierdo.

- 1 orificio faríngeo de la trompa auditiva (de Eustaquio)
- 2 amígdala faríngea (adenoides)
- 3 nasofaringe
- 4 úvula
- 5 amígdala palatina
- 6 orofaringe
- 7 epiglotis
- 8 laringofaringe
- 9 esófago
- 10 tráquea
- 11 cuerdas vocales
- 12 amígdala lingual
- 13 hueso hioides
- 14 paladar blando



Thibodeau GA, Patton KT. Anatomía y Fisiología - Segunda edición. 1ª ed. Madrid: Mosby-Doyma Libros; 1995. p. 584.

Tracto respiratorio inferior

Bronquios

Los bronquios principales son dos tubos formados por anillos completos de cartílago hialino, uno para cada pulmón, y se dirigen hacia abajo y afuera desde el final de la tráquea hasta los hilios pulmonares por donde penetran en los pulmones. El bronquio principal derecho es más vertical, corto y ancho que el izquierdo lo que explica que sea más probable que un objeto aspirado entre en el bronquio principal derecho. Una vez dentro de los pulmones, los bronquios se dividen continuamente, de modo que cada rama corresponde a un sector definido del pulmón.

Cada bronquio principal se divide en bronquios lobulares que son 2 en el lado izquierdo y 3 en el lado derecho, cada uno correspondiente a un lóbulo del pulmón. Cada bronquio lobular se divide, a su vez, en bronquios segmentarios que corresponden a los llamados segmentos pulmonares, cada uno de los cuales tiene sus propios bronquio, arteria y vena segmentarios. Los bronquios segmentarios, a su vez, se dividen en bronquios más pequeños o bronquíolos que se ramifican en tubos más pequeños, de un modo repetido hasta formar los bronquíolos terminales. Toda esta ramificación bronquial se parece a un árbol invertido y por ello se llama árbol bronquial.

A medida que se produce la ramificación bronquial, el epitelio de la mucosa va cambiando. En los bronquios principales, lobulares y segmentarios la mucosa tiene epitelio pseudoestratificado

columnar ciliado. En los bronquiolos más grandes pasa a tener epitelio columnar simple ciliado, en los bronquiolos más pequeños, epitelio cuboidal simple ciliado y en los bronquiolos terminales, epitelio cuboidal simple no ciliado. Además los anillos cartilagosos van desapareciendo y las fibras musculares lisas van aumentando, hasta que ya no hay cartílago y solo músculo liso en la pared de los bronquiolos más pequeños, de modo que la contracción muscular puede cerrar la cavidad de estos bronquiolos, impidiendo la entrada de aire en los alvéolos, como sucede por ejemplo en una crisis asmática, lo que puede ser una situación amenazadora para la vida.

Pulmones

Los pulmones son los órganos esenciales de la respiración. Son ligeros, blandos, esponjosos y muy elásticos y pueden reducirse a la 1/3 parte de su tamaño cuando se abre la cavidad torácica. Durante la primera etapa de la vida son de color rosado, pero al final son oscuros y moteados debido al acúmulo de partículas de polvo inhalado que queda atrapado en los fagocitos (macrófagos) de los pulmones a lo largo de los años.

Cada pulmón tiene la forma de un semicono, está contenido dentro de su propio saco pleural en la cavidad torácica, y está separado uno del otro por el corazón y otras estructuras del mediastino. El pulmón derecho es mayor y más pesado que el izquierdo y su diámetro vertical es menor porque la cúpula derecha del diafragma es más alta, en cambio es más ancho que el izquierdo porque el corazón se abomba más hacia el lado izquierdo. El pulmón izquierdo está dividido en un lóbulo superior, que presenta la escotadura cardíaca en donde se sitúa el corazón, y un lóbulo inferior. El pulmón derecho está dividido en tres lóbulos: superior, medio e inferior.

Cada pulmón presenta un vértice, una base y dos caras. El vértice es el polo superior redondeado de cada pulmón y se extiende a través de la abertura superior del tórax, por encima de la 1ª costilla. La base o cara diafragmática es cóncava y en forma de semiluna y se apoya en la superficie convexa del diafragma que separa al pulmón derecho del hígado y al pulmón izquierdo del hígado, estómago y bazo. La cara costal es grande, lisa y convexa y se adapta a la pared torácica y la cara interna tiene una parte vertebral que ocupa el canal a cada

lado de la columna vertebral y otra mediastínica que presenta depresiones debido al corazón y los grandes vasos.

El hilio de cada pulmón se encuentra cerca del centro de la cara interna, está rodeado por pleura y es la zona por donde pasan las estructuras que entran y salen de cada pulmón (arterias, venas, bronquios, nervios, vasos y ganglios linfáticos) formando los pedículos pulmonares que también están rodeados por pleura. De este modo los pedículos unen la cara interna de cada pulmón al corazón y la tráquea.

Las ramas de la arteria pulmonar distribuyen sangre venosa en los pulmones para que éstos la puedan oxigenar. Acompañan a los bronquios de tal modo que hay una rama para cada lóbulo, cada segmento bronco-pulmonar y cada área funcional del pulmón. Las ramas terminales de las arterias pulmonares se ramifican en capilares que se encuentran recubriendo las paredes de los alvéolos. Por su parte, las arterias bronquiales son pequeñas y transportan sangre oxigenada para irrigar los bronquios en todas sus ramificaciones.

Las venas pulmonares recogen la sangre oxigenada desde los pulmones y la transportan a la aurícula izquierda del corazón. Por su parte, las venas bronquiales recogen la sangre venosa procedente de los bronquios y la llevan a la vena ácigos (la derecha) y la vena hemiacigos (la izquierda).

Unidad respiratoria

Los bronquios se dividen una y otra vez hasta que su diámetro es inferior a 1 mm, después de lo cual se conocen como bronquiolos y ya no tienen en sus paredes ni glándulas mucosas ni cartílagos. Los bronquiolos se subdividen a su vez en bronquiolos terminales. Estos se subdividen hasta formar los bronquiolos respiratorios que se caracterizan porque en parte tienen estructura de bronquiolos pero en parte ya tienen alvéolos en su pared que se abren directamente en su cavidad.

La unidad respiratoria es la zona del pulmón que está aireada por un bronquiolo respiratorio. Cada bronquiolo respiratorio se divide en varias vías llamadas conductos alveolares que, a su vez, se abren a numerosos sacos alveolares y alvéolos. Cada saco alveolar está formado por

varios alvéolos y cada alvéolo es una bolsa redondeada, abierta por un lado, con un diámetro medio de unas 300 micras, que tiene una pared extremadamente delicada formada por epitelio plano simple. En los 2 pulmones hay alrededor de unos 300 millones de alvéolos.

Estructuras accesorias

Pleuras

Son membranas serosas, es decir que tapizan una cavidad corporal que no está abierta al exterior y recubren los órganos que se encuentran en su interior que, en este caso, son los pulmones. Una serosa consiste en una fina capa de tejido conjuntivo laxo cubierta por una capa de epitelio escamoso simple y como el tipo de epitelio es siempre el mismo en todas las serosas, se le da el nombre genérico de mesotelio al epitelio de una serosa.

Hay 2 pleuras en cada lado. Cada pulmón está cubierto completa e íntimamente por una membrana serosa, lisa y brillante llamada pleura visceral. La cavidad torácica está cubierta por otra membrana serosa llamada pleura parietal. El espacio virtual que hay entre ambas pleuras se llama cavidad pleural. Las cavidades pleurales de cada lado son 2 espacios no comunicados entre sí y cerrados herméticamente en los que existe una capa muy fina de líquido seroso lubricante secretado por el mesotelio, el líquido pleural, cuya misión es reducir el roce entre las capas parietal y visceral de cada lado para que no haya interferencias con los movimientos respiratorios.

La pleura parietal recubre las diferentes partes de la cavidad torácica y, con propósitos descriptivos, recibe un nombre según la zona que recubre: la pleura costal es la porción más fuerte de la pleura parietal y cubre las superficies internas de la caja torácica. La pleura mediastínica cubre el mediastino, la pleura diafragmática es delgada y cubre la superficie superior del diafragma y, por último, la cúpula pleural cubre el vértice del pulmón.

Durante la respiración tranquila existen 3 zonas de las cavidades pleurales que no son ocupadas por los pulmones y en donde dos partes de pleura parietal contactan una con la otra por sus superficies internas. Estas zonas se llaman senos pleurales y se llenan en una inspiración profunda. Los senos costodiafragmáticos derecho e izquierdo están situados entre las pleuras

costal y diafragmática a cada lado y se acortan y se agrandan alternativamente a medida que los pulmones se mueven dentro y fuera de ellos durante la inspiración y la espiración y el seno costomediastínico se encuentra a nivel de la escotadura cardíaca, en donde se ponen en contacto las partes costal y mediastínica de la pleura parietal izquierda.

Pared torácica

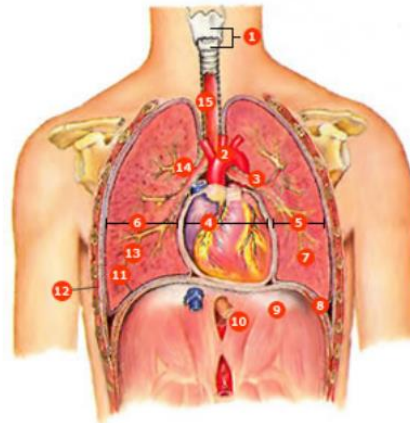
Mediastino

La cavidad torácica presenta 3 divisiones principales que son las cavidades pleurales derecha e izquierda y el mediastino que es la estrecha parte media y, por tanto, está entre las dos cavidades pleurales. Se extiende desde el orificio superior del tórax hasta el diafragma y desde el esternón y los cartílagos costales hasta la superficie anterior de las 12 vértebras torácicas. Contiene el corazón y los grandes vasos, la tráquea y los bronquios, el timo, el esófago, los nervios frénicos y los nervios vagos (X par craneal), el conducto torácico y ganglios linfáticos. Todas estas estructuras están rodeadas por tejido conectivo laxo y tejido adiposo cuya laxitud junto con la elasticidad de los pulmones permite al mediastino acomodarse al movimiento y cambios de volumen de la cavidad torácica.

El timo es una masa de tejido linfoide de forma aplanada y lobular que se encuentra por detrás del manubrio esternal. En los recién nacidos puede extenderse a través de la abertura torácica superior hacia el cuello debido a su gran tamaño, pero a medida que el niño crece va disminuyendo hasta casi desaparecer en el adulto.

El conducto torácico es el conducto linfático principal del organismo, con unos 45 cm de longitud, y transporta la mayor parte de linfa del cuerpo hasta desembocar en el sistema venoso, en la vena braquiocefálica izquierda.

- 1 laringe (cartilago tiroides y cartilago cricoides)
- 2 aorta
- 3 bronquio principal izquierdo
- 4 mediastino
- 5 cavidad pleural izquierda
- 6 cavidad pleural derecha
- 7 pulmón izquierdo
- 8 espacio pleural
- 9 diafragma
- 10 esófago
- 11 pleura visceral
- 12 pleura parietal
- 13 pulmón derecho
- 14 bronquio principal derecho
- 15 tráquea



Fuente: Thibodeau GA, Patton KT. Anatomía y Fisiología - Segunda edición. 1ª ed. Madrid: Mosby-Doyma Libros; 1995. p. 594.

Definición del proceso de la respiración

El proceso de intercambio de oxígeno (O_2) y dióxido de carbono (CO_2) entre la sangre y la atmósfera, recibe el nombre de respiración externa. El proceso de intercambio de gases entre la sangre de los capilares y las células de los tejidos en donde se localizan esos capilares se llama respiración interna.

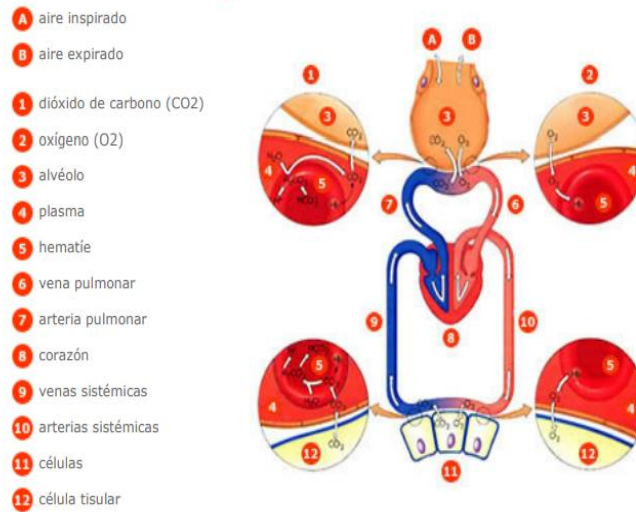
El proceso de la respiración externa puede dividirse en 4 etapas principales:

La ventilación pulmonar o intercambio del aire entre la atmósfera y los alvéolos pulmonares mediante la inspiración y la espiración

La difusión de gases o paso del oxígeno y del dióxido de carbono desde los alvéolos a la sangre y viceversa, desde la sangre a los alvéolos

El transporte de gases por la sangre y los líquidos corporales hasta llegar a las células y viceversa

Y, por último, la regulación del proceso respiratorio.

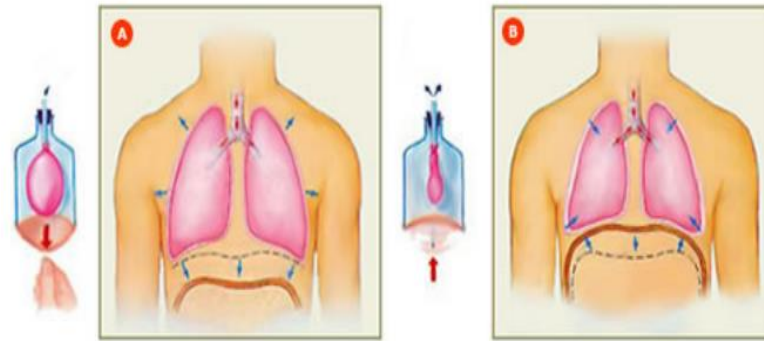


Fuente: Thibodeau GA, Patton KT. Estructura y Función del cuerpo humano. 10ª ed. Madrid: Harcourt Brace; 1998. p. 294. Fisiología.

Ventilación pulmonar

Es la primera etapa del proceso de la respiración y consiste en el flujo de aire hacia adentro y hacia afuera de los pulmones, es decir, en la inspiración y en la espiración.

El aire atmosférico es una mezcla de gases y vapor de agua. La presión total de una mezcla de gases es la suma de las presiones de los gases individuales. La presión atmosférica a nivel del mar es 760 mmHg, de la que un 78% se debe a moléculas de nitrógeno (N₂), un 21% a moléculas de oxígeno (O₂) y así sucesivamente.



A Inspiración: el diafragma se contrae / Los pulmones se expanden.

B Espiración: los pulmones se retraen / El diafragma se relaja.

Fuente: Thibodeau GA, Patton KT. Anatomía y Fisiología. 2ª ed. Madrid: Mosby-Doyma Libros; 1995. p. 602.

La presión de un gas en una mezcla de gases, se llama presión parcial de ese gas y es determinado por su abundancia en la mezcla. Para encontrar la presión parcial, se multiplica la presión atmosférica (P_{atm}) por la contribución relativa del gas (%) a la mezcla de gases que constituye el aire:

Presión parcial de oxígeno (P_{O_2}) = $760 \text{ mmHg} \times 21\% = 160 \text{ mmHg}$ en la atmósfera La presión parcial de los gases varía dependiendo de la cantidad de vapor de agua del aire. El agua diluye la contribución de los gases a la presión del aire, de modo que cuando hay mucha humedad en el aire, la presión parcial de los gases disminuye, es decir, disminuye la cantidad de esos gases en el aire que respiramos.

Por convención, en fisiología respiratoria se considera a la presión atmosférica como 0 mmHg. Así que cuando hablamos de una presión negativa nos referimos a una presión por debajo de la presión atmosférica y de una presión positiva nos referimos a una presión por encima de la atmosférica.

El flujo de aire hacia adentro y hacia afuera de los pulmones depende de la diferencia de presión producida por una bomba. Los músculos respiratorios constituyen esta bomba y cuando se contraen y se relajan crean gradientes de presión.

Las presiones en el sistema respiratorio pueden medirse en los espacios aéreos de los pulmones (presión intrapulmonar) o dentro del espacio pleural (presión intrapleural). Debido a que la presión atmosférica es relativamente constante, la presión en los pulmones debe ser mayor o menor que la presión atmosférica para que el aire pueda fluir entre el medio ambiente y los alvéolos.

Durante la inspiración, la contracción del diafragma y de los músculos inspiratorios da lugar a un incremento de la capacidad de la cavidad torácica, con lo que la presión intrapulmonar se hace ligeramente inferior con respecto a la atmosférica, lo que hace que el aire entre en las vías respiratorias. Durante la espiración, los músculos respiratorios se relajan y vuelven a sus posiciones de reposo. A medida que esto sucede, la capacidad de la cavidad torácica disminuye con lo que la presión intrapulmonar aumenta con respecto a la atmosférica y el aire sale de los pulmones.

Como los pulmones son incapaces de expandirse y contraerse por sí mismos, tienen que moverse en asociación con el tórax. Los pulmones están “pegados” a la caja torácica por el líquido pleural que se encuentra entre las dos hojas pleurales, la visceral y la parietal (es lo mismo que sucedería con dos láminas de cristal unidas entre por una fina capa de líquido, es imposible separar entre sí esas dos láminas de cristal, a no ser que se deslicen una sobre otra). La presión intrapleural, del espacio intrapleural, es inferior a la atmosférica y surge durante el desarrollo, a medida que la caja torácica con su capa pleural asociada crece más rápido que el pulmón con su capa pleural asociada. Las dos hojas pleurales se mantienen juntas por el líquido pleural, de modo que los pulmones elásticos son forzados a estirarse para adaptarse al mayor volumen de la caja torácica. Al mismo tiempo, sucede que la fuerza elástica tiende a llevar a los pulmones a su posición de reposo, lejos de la caja torácica. La combinación de la fuerza de estiramiento hacia fuera de la caja torácica y la fuerza elástica de los pulmones hacia adentro, crea una presión intrapleural negativa, lo que significa que es inferior a la presión atmosférica. No hay que olvidar que la cavidad pleural está cerrada herméticamente, de modo que la presión intrapleural nunca se puede equilibrar con la presión atmosférica.

Aparato digestivo

Definición del sistema digestivo

El sistema digestivo está constituido por un tubo hueco abierto por sus extremos (boca y ano), llamado tubo digestivo propiamente dicho, o también tracto digestivo, y por una serie de estructuras accesorias.

El tubo digestivo o tracto digestivo incluye la cavidad oral, la faringe, el esófago, el estómago, el intestino delgado y el intestino grueso. Mide, aproximadamente, unos 5-6 metros de longitud. Las estructuras accesorias son los dientes, la lengua, las glándulas salivares, el páncreas, el hígado, el sistema biliar y el peritoneo.

El estómago, el intestino delgado y el intestino grueso así como el páncreas, el hígado y el sistema biliar están situados por debajo del diafragma, en la cavidad abdominal.

Tubo digestivo

Estructura microscópica

En la pared del tubo digestivo distinguimos las siguientes capas de dentro afuera:

- Una mucosa que consiste en una capa de epitelio que está especializado según las regiones, para las diferentes funciones digestivas, una capa de tejido conectivo laxo, la lámina propia y una capa de músculo liso llamada muscular de la mucosa.
- Una submucosa o capa de tejido conectivo laxo donde se encuentran numerosos vasos sanguíneos, nervios, vasos linfáticos y ganglios linfáticos y, en algunos sitios, glándulas submucosas. La pared del tubo digestivo tiene un rico aporte de vasos sanguíneos que le suministran el oxígeno y las sustancias necesarios para sostener sus actividades. Las venas y los linfáticos trasladan los productos absorbidos procedentes de la digestión hasta el hígado y la circulación sistémica, respectivamente.
- Dos capas de músculo liso, una, más externa, con células dispuestas longitudinalmente y la otra, más interna, con células dispuestas circularmente. La capa circular es 3-4 veces más gruesa

que la capa longitudinal y a ciertos intervalos a lo largo del tubo aparece engrosada y modificada formando un anillo llamado esfínter, que actúa como una válvula. Con excepción de la boca y la lengua, movidas por músculo estriado esquelético, las fibras musculares lisas son responsables de las funciones motoras del tubo digestivo ya que se encargan del mezclado del alimento con las secreciones digestivas y de su propulsión a una velocidad que permite una digestión y absorción óptimas de los nutrientes.

- Una capa externa, llamada adventicia que en la boca, el esófago y el recto, es de tejido conectivo laxo que los une a los órganos adyacentes. Y en el estómago y los intestinos es una membrana serosa, el peritoneo, que permite a estos órganos deslizarse libremente dentro de la cavidad abdominal durante los movimientos peristálticos del tubo digestivo.

Además la pared del tubo digestivo contiene un sistema complejo de plexos nerviosos que constituyen el sistema nervioso entérico, intrínseco al tubo digestivo, y que inerva los vasos sanguíneos, las glándulas y el músculo liso del tubo digestivo, ocupándose de la coordinación de sus movimientos. Son el plexo submucoso de Meissner que se encuentra en la submucosa y se ocupa, sobre todo, del control de la actividad secretora y de la inervación de los vasos sanguíneos, y el plexo mientérico de Auerbach que se encuentra entre las dos capas de músculo liso, la longitudinal y la circular, y regula la motilidad del tubo digestivo. Debido a su compleja organización y a su independencia, a veces estos plexos nerviosos reciben el nombre de pequeño cerebro intestinal. Pero no solo trabajan de modo independiente sino que también establecen conexiones con la inervación extrínseca al sistema digestivo constituida por el sistema nervioso simpático y el sistema nervioso parasimpático. El sistema nervioso parasimpático estimula todos los procesos de secreción y movimiento del sistema digestivo mientras que el sistema nervioso simpático los inhibe.

Boca

La boca es la primera parte del tubo digestivo aunque también se emplea para respirar. Está tapizada por una membrana mucosa, la mucosa oral, con epitelio plano estratificado no queratinizado y limitada por las mejillas y los labios. El espacio en forma de herradura situado entre los dientes y los labios, se llama vestíbulo y el espacio situado por detrás de los dientes

es la cavidad oral propiamente dicha. El techo de la cavidad oral está formado por el paladar que consiste en dos partes: una ósea llamada paladar duro, formada por parte de los huesos maxilar superior y palatinos y otra, formada por músculos pares recubiertos de mucosa, llamada el paladar blando o velo del paladar, que se inserta por delante en el paladar duro y, por detrás es libre y presenta una proyección cónica en la línea media, la úvula.

A cada lado del paladar blando hay dos músculos recubiertos de repliegues verticales de mucosa que constituyen los dos pilares anteriores y los dos pilares posteriores del paladar y forman el istmo de las fauces o puerta de comunicación de la cavidad oral con la parte oral de la faringe u orofaringe. Entre los pilares, en cada lado, se encuentra una colección de tejido linfóide que constituye las amígdalas palatinas (que cuando se infectan son llamadas popularmente anginas) cuya parte visible no es una guía exacta de su tamaño real porque una gran porción de ellas puede estar oculta por detrás de la lengua. Por su parte anterior la cavidad oral se comunica con el exterior por la abertura de la boca.

Faringe

La faringe es un tubo que continúa a la boca y constituye el extremo superior común de los tubos respiratorio y digestivo. En su parte superior desembocan los orificios posteriores de las fosas nasales o coanas, en su parte media desemboca el istmo de las fauces o puerta de comunicación con la cavidad oral y por su parte inferior se continúa con el esófago, de modo que conduce alimentos hacia el esófago y aire hacia la laringe y los pulmones. Para una mejor descripción se divide en 3 partes: nasofaringe, situada por detrás de la nariz y por encima del paladar blando, orofaringe, situada por detrás de la boca, y laringofaringe, situada por detrás de la laringe. Debido a que la vía para los alimentos y el aire es común en la faringe, algunas veces la comida pasa a la laringe produciendo tos y sensación de ahogo y otras veces el aire entra en el tubo digestivo acumulándose gas en el estómago y provocando eructos.

La orofaringe es la parte oral de la faringe y tiene una función digestiva ya que es continuación de la boca a través del istmo de las fauces y está tapizada por una mucosa similar a la mucosa oral. La orofaringe está limitada por arriba por el paladar blando, por abajo por la base de la

lengua, en donde se encuentra una colección de tejido linfóide llamada amígdala lingual, y por los lados por los pilares del paladar anterior y posterior.

Esófago

El esófago es el tubo que conduce el alimento desde la faringe al estómago. Se origina como una continuación de la faringe (a nivel de la VI vértebra cervical) y desciende a través del cuello y el tórax para atravesar después el diafragma (por el hiato esofágico) y alcanzar el estómago. Hasta llegar a la bifurcación de la tráquea, está situado entre la tráquea por delante y la columna vertebral, por detrás.

Después, el pericardio separa el esófago de la aurícula izquierda. Penetra en el estómago formando un ángulo agudo (a nivel de la X vértebra dorsal) y su longitud total es de unos 25 cm. El epitelio de su mucosa es plano estratificado no queratinizado y en las capas musculares de su pared, se encuentra músculo estriado esquelético en su 1/3 superior que gradualmente es sustituido por músculo liso en su 1/3 medio, en donde se encuentran juntas fibras musculares estriadas y lisas, y en su 1/3 inferior ya es músculo liso que se continúa con las capas de músculo liso del estómago.

En la parte superior del esófago existe el esfínter faringoesofágico, entre la faringe y el esófago, que permanece cerrado entre deglución y deglución y por tanto impide que el aire entre en el esófago durante la inspiración y en su extremo inferior, el esfínter gastroesofágico, entre el esófago y el estómago. La función principal de este esfínter es impedir el reflujo del contenido gástrico hacia el esófago, ya que dicho contenido es muy ácido y rico en enzimas proteolíticas y puede dañar la mucosa esofágica que no es capaz de resistir la agresión y se ulcera (esofagitis por reflujo). El diafragma ayuda en la función de este esfínter y también el hecho de que el esófago forme un ángulo agudo al desembocar en el estómago lo que hace más difícil el reflujo.

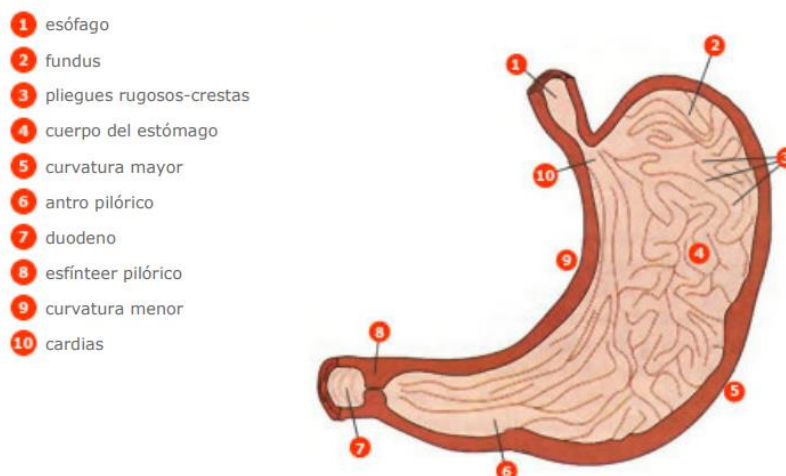
Estómago

El estómago es una dilatación del tubo digestivo situada entre el esófago y el duodeno, con una capacidad aproximada de 1-1.5 litros. Difiere del resto del tubo digestivo en que su pared tiene una tercera capa de fibras musculares lisas orientadas de modo oblicuo y situado en la parte

interna de la capa circular. La mayor parte del estómago se encuentra situado en el epigastrio aunque ocupa también parte del hipocondrio izquierdo. Se relaciona por delante con el lóbulo izquierdo hepático y el reborde costal izquierdo, por detrás con el riñón izquierdo, por encima con el diafragma y por debajo con el colon transversal y su mesocolon.

Si consideramos que el estómago tiene forma de J, se puede distinguir una porción vertical y otra horizontal. El pliegue que está entre las dos porciones se llama incisura angular. Un plano que pase por la incisura angular y otro que pase por la unión esófago-gástrica delimitan varias partes:

- El fundus o fórnix, es la parte más alta del estómago. Está situado en la parte superior y a la izquierda del orificio de comunicación con el esófago o cardias. El ángulo que se forma entre el fundus y el cardias ayuda a evitar el reflujo gastroesofágico y las hernias de hiato (deslizamiento de parte del estómago al interior de la cavidad torácica).
- El cuerpo, es la zona comprendida entre el fórnix y la incisura angular. Está limitado a ambos lados por las curvaturas mayor y menor
- La porción pilórica o píloro, tiene forma de embudo y es la zona comprendida entre la incisura angular y el esfínter pilórico, que separa al estómago del duodeno. El píloro se divide en una porción proximal o antro pilórico, que es la parte más ancha, y una porción distal o canal pilórico, que es más estrecha.



Fuente: Pocock G, Richards ChD. Fisiología Humana. 2ª ed. Barcelona: Ed. Masson; 2005. p. 431.

Intestino delgado.

Estructura macroscópica

El intestino delgado es un tubo estrecho que se extiende desde el estómago hasta el colon. Consta de 3 partes, duodeno, yeyuno e íleon.

El duodeno tiene unos 25 cm de longitud y se extiende desde el píloro hasta el ángulo duodeno-yeyunal, rodeando la cabeza del páncreas. Con fines descriptivos se divide en 3 porciones: primera, segunda y tercera. Igual que sucede con el páncreas, el duodeno está cubierto por peritoneo solamente por su cara anterior, por ello se le considera órgano retroperitoneal. Se relaciona con el estómago, el hígado y el páncreas con los que forma una unidad funcional y recibe el quimo del estómago, las secreciones del páncreas y la bilis del hígado. El colédoco y el conducto pancreático principal desembocan juntos en la segunda porción del duodeno, en la ampolla de Vater o papila duodenal, en donde existe un esfínter, el esfínter de Oddi que está relacionado, sobre todo, con el control del flujo del jugo pancreático al duodeno ya que el flujo de bilis hacia el duodeno está controlado por el esfínter del colédoco situado en el extremo distal de este conducto biliar.

El yeyuno y el íleon tienen en conjunto más de 4.5 m de longitud y debido a que sus características morfológicas y funcionales son parecidas se les puede considerar una unidad: el yeyuno-íleon, que forma las llamadas asas del intestino delgado, situadas por debajo del colon transversal y recubiertas por el mesenterio, constituido por pliegues de peritoneo, que las sujetan a la pared abdominal posterior. La desembocadura del íleon en el colon, se produce en el ciego, en el orificio íleocecal a través del cual pasa el contenido del intestino delgado al intestino grueso, y que está rodeado por la válvula íleo-cecal cuya función principal es evitar el reflujo de materias fecales desde el colon al intestino delgado. En los últimos centímetros de íleon, que preceden a la válvula, la pared intestinal posee una pared muscular engrosada, el esfínter íleocecal que, en condiciones normales, se encuentra medianamente contraído y no permite que el contenido del íleon se vacíe en el ciego de un modo brusco y continuado.

Intestino delgado.

Estructura microscópica

La mucosa y la submucosa del intestino delgado están dispuestas en forma de pliegues circulares que se extienden sobre toda su superficie interna y se proyectan a la luz intestinal, se llaman válvulas conniventes de Kerckring. Son más pronunciadas en el duodeno y el yeyuno en donde sobresalen hasta 8 mm en la luz o hueco del tubo. Estos pliegues circulares, a su vez, están cubiertos totalmente de minúsculas proyecciones de la mucosa, en forma de dedo, con una longitud de 0.5 a 1 mm, llamadas vellosidades intestinales o villi. La superficie de estos villi está formada por un epitelio columnar simple con las células unidas fuertemente entre sí, cada una de las cuales presenta en su superficie apical un borde en cepillo formado por unas 600 prolongaciones citoplasmáticas de aproximadamente 1 micra de largo, llamadas microvellosidades.

Las vellosidades o villi tienen un aspecto diferente en las distintas partes del intestino delgado. Son anchas en el duodeno, más delgadas en el yeyuno y más cortas en el íleon. En el interior de cada vellosidad se encuentra un capilar linfático o quilífero, músculo liso que le permite modificar su longitud, tejido conjuntivo y una red capilar. Esta disposición es ventajosa para la absorción de líquidos y sustancias disueltas hacia la sangre de la vena porta así como hacia el

sistema linfático. Entre una vellosidad y otra, en la parte basal, se sitúan glándulas tubulares simples llamadas criptas de Lieberkühn cuya secreción líquida recubre a las vellosidades, proporcionando un medio acuoso para la absorción de sustancias desde el quimo cuando entra en contacto con las vellosidades. Además de las criptas, en el duodeno existen las glándulas de Brunner que segregan un líquido alcalino rico en mucina para proteger la mucosa duodenal.

En las paredes del yeyuno-íleon se encuentran acumulaciones de tejido linfoide llamadas placas de Peyer que forman parte de la colección de tejido linfoide asociado a mucosa (MALT, mucosa-associated lymphatic tissue) que se encuentra a nivel de los tubos digestivo y respiratorio.

La combinación de las válvulas conniventes más las vellosidades más las microvellosidades aumenta unas 600 veces el área de absorción de la mucosa intestinal originando una extraordinaria superficie total de unos 250 m² para todo el intestino delgado (equivalente a la superficie de una cancha de tenis).

En los seres humanos el epitelio del intestino delgado se renueva en un plazo de una semana, aproximadamente. Las células epiteliales se forman por proliferación de células madre indiferenciadas situadas en el interior de las criptas, que migran hacia el extremo distal de la vellosidad desde donde se desprenden a la luz intestinal y son expulsadas al exterior. A medida que las células migran y abandonan las criptas, maduran y desarrollan el borde en cepillo. La inanición prolongada puede provocar atrofia de estas células y reducción de su proliferación y recambio.

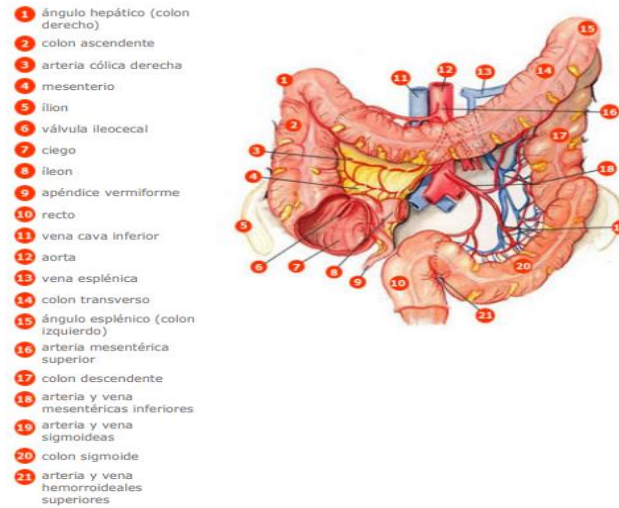
Intestino grueso

El intestino grueso se extiende desde la válvula íleo-cecal hasta el ano y tiene unos 1.5 m de longitud.

Consta de: // ciego // apéndice // colon ascendente // colon transverso // colon descendente // colon sigmoide // recto y conducto anal.

- El ciego es un fondo de saco de unos 8 cm de longitud y 8 cm de ancho que comunica con el íleon a través de la válvula íleocecal.

- El apéndice vermiforme es una protrusión similar a un dedo de guante de unos 8 cm de longitud. Comunica con el ciego a nivel de la parte pósteromedial de éste, a unos 3 cm por debajo de la válvula íleo-cecal y es muy móvil. Su inflamación (apendicitis) suele seguir a la obstrucción de su luz por heces.
- El colon ascendente tiene unos 15 cm de longitud y se extiende desde la válvula íleo-cecal hasta el ángulo cólico derecho o ángulo hepático (a nivel de la cara inferior del lóbulo derecho del hígado), en donde gira para continuarse con el colon transverso.
- El colon transverso tiene unos 50 cm de longitud y se extiende transversalmente hasta el ángulo cólico izquierdo o ángulo esplénico en donde el colon gira para continuarse con el colon descendente.
- El colon descendente es la porción más estrecha del colon. Tiene unos 30 cm de longitud y se extiende desde el ángulo esplénico hasta el borde de la pelvis.
- El colon sigmoide tiene unos 40 cm de longitud y se extiende desde el borde de la pelvis hasta la cara anterior de la 3^a vértebra sacra.
- El recto tiene unos 12 cm de longitud y se extiende desde el colon sigmoide hasta el conducto anal. Se encuentra en la parte posterior de la pelvis. Por su parte distal se ensancha y forma la ampolla rectal.
- El conducto anal es la porción terminal del tubo digestivo, se encuentra fuera de la cavidad abdominal y en la unión recto-ano hay una transición brusca del epitelio de la mucosa intestinal que pasa a ser plano estratificado no queratinizado, ya que es una zona más expuesta a las abrasiones. Este conducto tiene unos 4 cm de longitud, se abre al exterior por un orificio llamado ano y en él se distinguen 2 esfínteres, el esfínter anal interno y el esfínter anal externo. El esfínter anal interno es un engrosamiento de la musculatura lisa circular del recto y rodea los 2/3 inferiores del conducto anal. Es involuntario. El esfínter anal externo rodea el conducto anal y se superpone, en parte, al esfínter interno. Está integrado en la musculatura estriada esquelética del suelo de la pelvis. Es un esfínter voluntario desde los 18 meses de edad aproximadamente.



Fuente: Thibodeau GA, Patton KT. Anatomía y Fisiología - Segunda edición. 1a ed. Madrid: Mosby-Doyma Libros; 1995. p. 639.

Estructuras accesorias

Dientes

Los dientes son órganos digestivos accesorios implantados en los alvéolos dentarios situados en los bordes alveolares de la mandíbula y del maxilar superior. En la especie humana aparece primero un grupo de dientes, los dientes de leche o primarios que son temporales. Constan de 2 incisivos, 1 canino y 2 molares (5 piezas) en cada cuadrante. Hay, pues, 20 dientes de leche. Comienzan a aparecer hacia el 6º mes de vida y se completan al final del 2º año.

Alrededor de los 5 años los dientes permanentes sustituyen a los primarios y no se completan hasta después de los 20 años. La dentadura definitiva consta de 8 piezas, en cada cuadrante: 2 incisivos, 1 canino, 2 premolares y 3 molares. Es decir, 32 dientes en total.

Los dientes tienen las siguientes funciones:

- La captura o sujeción del alimento
- La división o separación de una parte del alimento, antes de introducirlo en la boca
- La masticación o conversión de las partículas grandes de alimento en otras más pequeñas.

Las 2 primeras funciones las realizan los incisivos y caninos porque tienen bordes cortantes. Los premolares y molares que tienen amplias superficies planas, mastican el alimento. Los músculos masticadores, trabajando juntos, pueden cerrar los incisivos con una fuerza de 25 Kg y los molares con una fuerza de 90 Kg.

Lengua

Es un órgano digestivo accesorio que forma el suelo de la boca. La lengua está formada por músculos esqueléticos recubiertos por una mucosa con un epitelio plano estratificado no queratinizado. Un tabique medio que se inserta en el hueso hioides, la divide simétricamente en dos mitades, cada una de las cuales contiene un conjunto idéntico de músculos intrínsecos (que se originan y terminan en el tejido conjuntivo de la lengua) y extrínsecos (que se originan por fuera de la lengua y terminan en su tejido conjuntivo). Los músculos intrínsecos modifican la forma y el tamaño de la lengua para el habla y la deglución y los extrínsecos mueven la lengua de lado a lado y de adentro afuera para acomodar los alimentos durante la masticación, formar el bolo alimenticio y transportarlo hacia la parte posterior de la boca para deglutirlo.

Las caras superior, dorsal y lateral de la lengua están cubiertas por papilas, en algunas de las cuales hay receptores gustativos, mientras que en otras hay receptores del tacto.

En la mucosa de la lengua se encuentran las glándulas linguales que secretan líquidos serosos y mucosos que contienen el enzima lipasa lingual que actúa sobre las grasas de los alimentos.

Glándulas accesorias del tubo digestivo

Durante el desarrollo embrionario del tubo digestivo, la mucosa se proyecta a la luz o cavidad del tubo, formando pliegues y vellosidades o villi. También se proyecta al interior de la pared del tubo digestivo para formar glándulas cuyas células producen moco, enzimas digestivos y hormonas. La mayoría de estas glándulas permanecen en la submucosa. Otras, proliferan de tal modo durante el desarrollo embrionario, que dan lugar a órganos independientes, las llamadas glándulas accesorias del tubo gastrointestinal, que son:

- Glándulas salivares
- Hígado

- Páncreas

Estas glándulas accesorias permanecen conectadas por largos conductos con la superficie epitelial que recubre la luz o parte hueca del tubo digestivo, en donde liberan sus secreciones.

Glándulas salivares

La salivación es la secreción de saliva por las glándulas salivares, que en el ser humano es de alrededor de 1 litro por día. Las glándulas salivares están situadas por fuera de las paredes del tubo digestivo. Las más importantes son: las parótidas, las submaxilares y las sublinguales. Son estructuras pares o sea que hay 6 glándulas salivares mayores, aunque existen otras pequeñas.

Las glándulas parótidas están formadas exclusivamente por células serosas que producen una secreción acuosa desprovista de moco. Contribuyen al 25% de la secreción total de saliva en reposo. Cada parótida está situada entre la rama de la mandíbula por delante y la apófisis mastoides por detrás y tiene un conducto que desemboca en la superficie de la mucosa de la mejilla por encima del 2º molar superior. Está atravesada por la arteria carótida externa y el nervio facial.

Las glándulas sublinguales y las glándulas submaxilares están formadas por células mucosas y serosas y situadas por debajo de la mucosa del suelo de la boca, en donde desembocan por varios conductos. Las glándulas submandibulares contribuyen a un 70% de la secreción de saliva en reposo y las sublinguales al restante 5%.

La secreción serosa contiene la amilasa salivar o ptialina, un enzima utilizado para digerir el almidón y la secreción mucosa contiene mucoproteínas que dan a la saliva una consistencia pegajosa (moco) y sirve para lubricar. La saliva basal contiene, además, iones de sodio, cloro y bicarbonato en concentraciones parecidas a las del plasma. La concentración de potasio es superior a la del plasma, de modo que cualquier estado que provoque eliminación excesiva de saliva al exterior dará lugar a una pérdida grave de estos iones.

Páncreas

El páncreas es una glándula accesoria del tubo digestivo que está conectada al duodeno por dos conductos secretores, manteniendo con él una estrecha relación anatómica. Es una glándula mixta, exocrina y endocrina.

Glándula exocrina porque segrega jugo digestivo que llega a la cavidad del duodeno. Tiene una estructura similar a la de las glándulas salivares, ya que tiene células secretoras agrupadas (los acini o acinos) que vierten sus secreciones a conductos que se van haciendo mayores hasta formar los conductos pancreáticos.

Glándula endocrina porque segrega 2 hormonas principales: el glucagón y la insulina que pasan a la sangre. Las células endocrinas se disponen en los islotes de Langerhans que están separados del tejido exocrino.

El páncreas tiene una forma alargada y aplanada y se localiza en la parte izquierda del abdomen, en posición transversal con respecto a los cuerpos de las vértebras lumbares superiores. Tiene una longitud de 12-15 cm y pesa unos 100 gr. Con propósitos descriptivos se distinguen 4 partes: cabeza, cuello, cuerpo y cola. La cabeza está colocada dentro del marco duodenal y se relaciona por detrás con la arteria aorta, la vena cava inferior, la vena porta y el colédoco. El cuerpo y la cola se relacionan, respectivamente, con el riñón izquierdo y el bazo. Por delante se interpone peritoneo entre el páncreas y la cara posterior del estómago. El páncreas es, pues, un órgano retroperitoneal.

En su interior se encuentra el conducto pancreático principal de Wirsung, que comienza en la cola del páncreas y viaja a lo largo del parénquima de la glándula. Al llegar a la cabeza se ramifica y da lugar al conducto de la cabeza que desemboca en el duodeno, en solitario. En cambio, el conducto de Wirsung se une con el colédoco y ambos desembocan juntos en la segunda porción del duodeno, en la ampolla de Vater o papila duodenal, en donde existe el esfínter de Oddi que está relacionado, sobre todo, con el control del flujo del jugo pancreático al duodeno. Por su parte, el flujo de bilis hacia el duodeno está controlado por el esfínter del colédoco situado en el extremo distal de este conducto biliar.

Hígado. Estructura macroscópica

El hígado es el órgano de mayor importancia metabólica del cuerpo y el más grande, pesa 1.5 Kg aproximadamente. Es una glándula accesoria del tubo digestivo. Ocupa el hipocondrio derecho, y parte del epigastrio y del hipocondrio izquierdo. Está situado debajo del diafragma y suele estar cubierto por las costillas 5-10. Se mueve con la respiración y varía también su posición con cualquier cambio postural que afecte al diafragma ya que está sujeto a la pared abdominal anterior y a la cara inferior del diafragma mediante el ligamento falciforme que es un pliegue de peritoneo y que separa los 2 lóbulos hepáticos, uno derecho y otro izquierdo. Presenta 4 caras: anterior, posterior, diafragmática y visceral. La cara diafragmática es lisa y con forma de cúpula. Se amolda a la concavidad del diafragma que la separa de las estructuras intratorácicas. La cara visceral presenta muchas irregularidades. Se relaciona con el estómago, el duodeno, la vesícula biliar y el colon. En ella se encuentra el hilio hepático por el que pasa la arteria hepática, la vena porta, los conductos hepáticos derecho e izquierdo y vasos linfáticos.

Bibliografía básica y complementaria:

- Elaine N. Marieb. Anatomía y fisiología humana. Addison Wesley Longman/ Pearson. 2008
- Catherine Parker Anthony. Anatomía y fisiología. McGraw Hill/ Intera (medicina). 2007
- Gary A. Thibodeau. Anatomía y fisiología. Elsevier España. 2007
- Principios de Anatomía y Fisiología. Gerard Tortora, Bryan Derrickson. Panamericana. 2010.
- Anatomía con orientación clínica. Keith I. Moore. Lippincott Williams y Wilkins. 2013
- Anatomía y fisiología del cuerpo humano. Jesús ángel Fernández Tresguerres. mc Graw Hill. 2009