

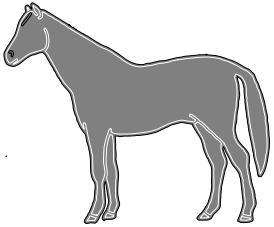
PROPEDEÚTICA CLÍNICA

Práctica 1

- **Manejo y sujeción de los animales.**
- **Regiones topográficas de exploración.**

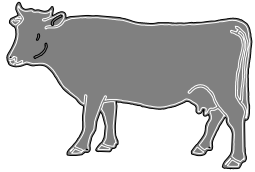
OBJETIVOS (1/4)

- 1.1.1. Inmovilizar el animal cogiendo un pliegue cutáneo a nivel de la espalda.**
 - 1.1.2. Colocar el acial (torcedor).**
 - 1.1.3. Elevar una extremidad anterior.**
 - 1.1.4. Utilizar los trabones.**
 - 1.1.5. Delimitar las regiones topográficas de exploración.**
-



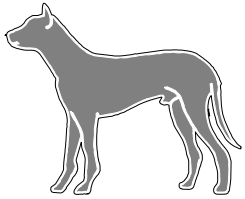
OBJETIVOS (2/4)

- 1.2.1. Inmovilizar la extremidad elevando el pliegue de la babilla.
 - 1.2.2. Colocar la pinza de ordeño.
 - 1.2.3. Sujetar la cola.
 - 1.2.4. Inmovilizar la cabeza poniendo los dedos en los ollares.
 - 1.2.5. Colocar el narigón.
 - 1.2.6. Elevar una extremidad anterior.
 - 1.2.7. Delimitar las regiones topográficas de exploración.
-



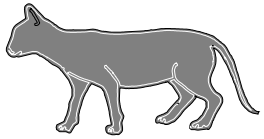
OBJETIVOS (3/4)

- 1.3.1. Inmovilizar la cabeza.**
 - 1.3.2. Colocar el bozal.**
 - 1.3.3. Poner un lazo en el hocico.**
 - 1.3.4. Subir el animal a la mesa de exploración.**
 - 1.3.5. Poner el animal en decúbito lateral en la mesa de exploración y sujetarlo.**
 - 1.3.6. Delimitar las regiones topográficas de exploración.**
-

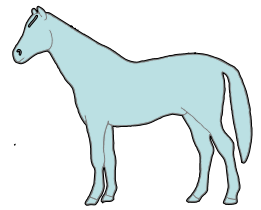


OBJETIVOS (4/4)

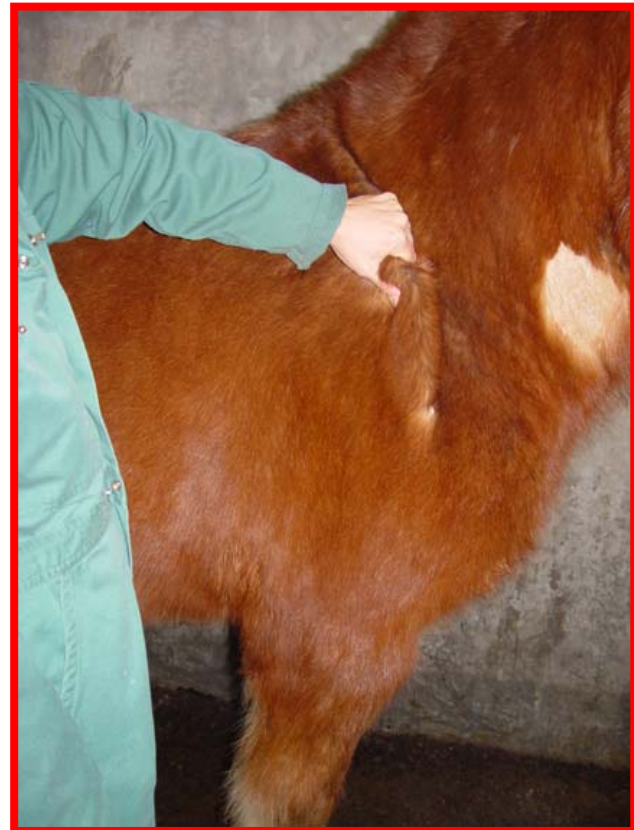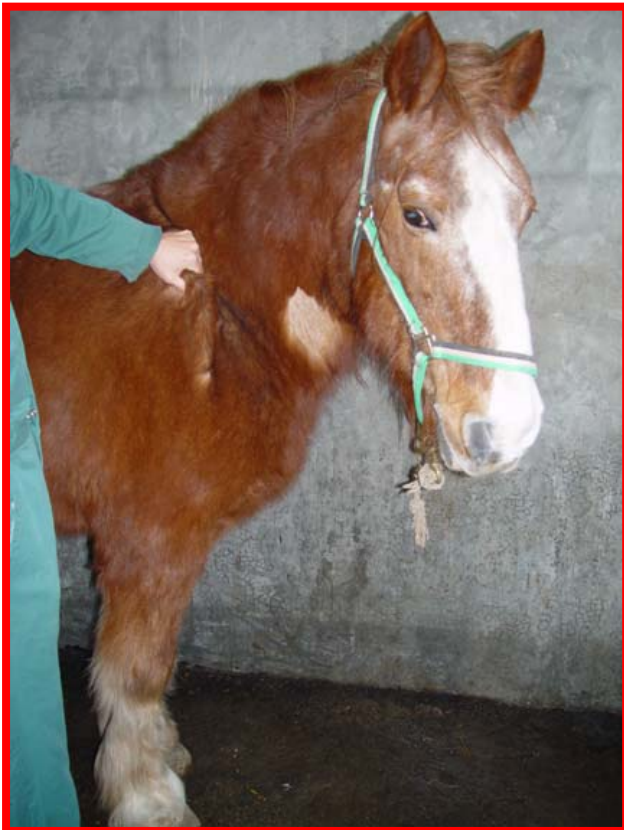- 1.4.1. Inmovilizar el animal en decúbito esternal.**
 - 1.4.2. Inmovilizar el animal en decúbito lateral.**
 - 1.4.3. Inmovilizar el animal utilizando un paño.**
 - 1.4.4. Inmovilizar el animal en una jaula de contención.**
 - 1.4.5. Delimitar las regiones topográficas de exploración.**
-



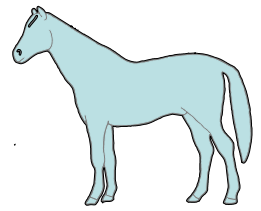
1.1.1. Inmovilizar el animal cogiendo un pliegue cutáneo.



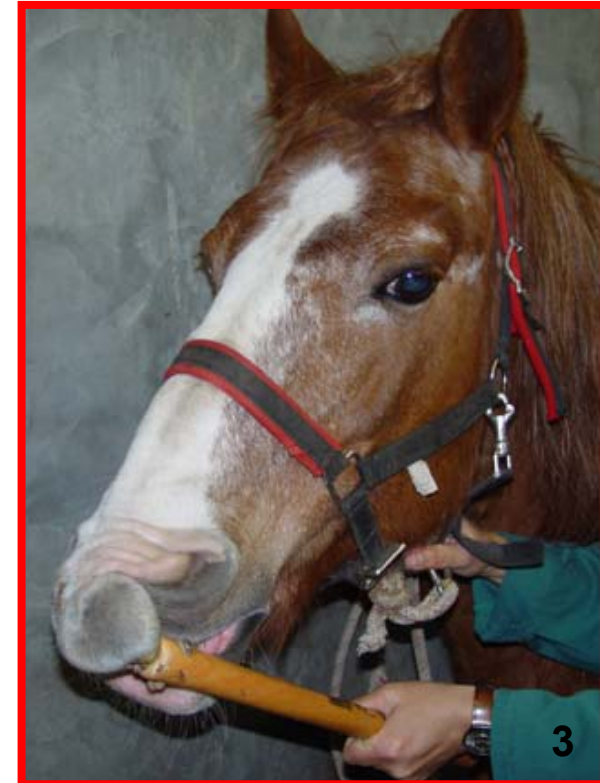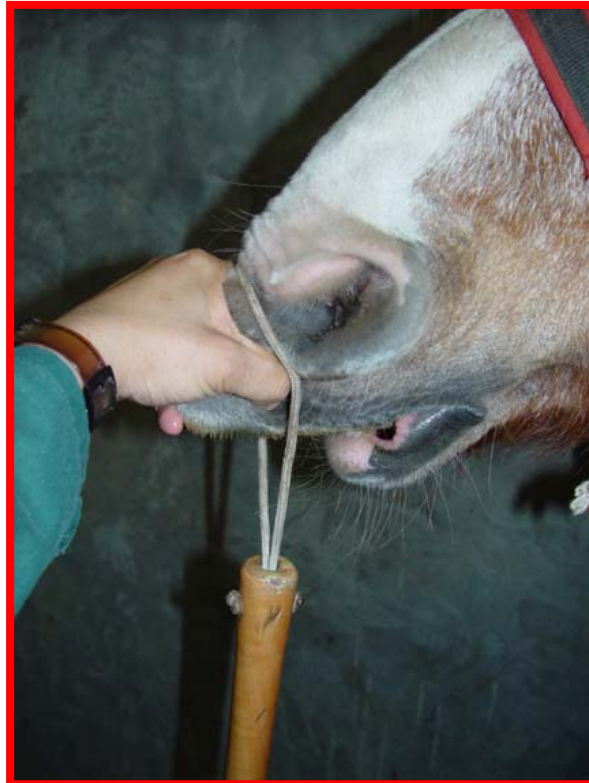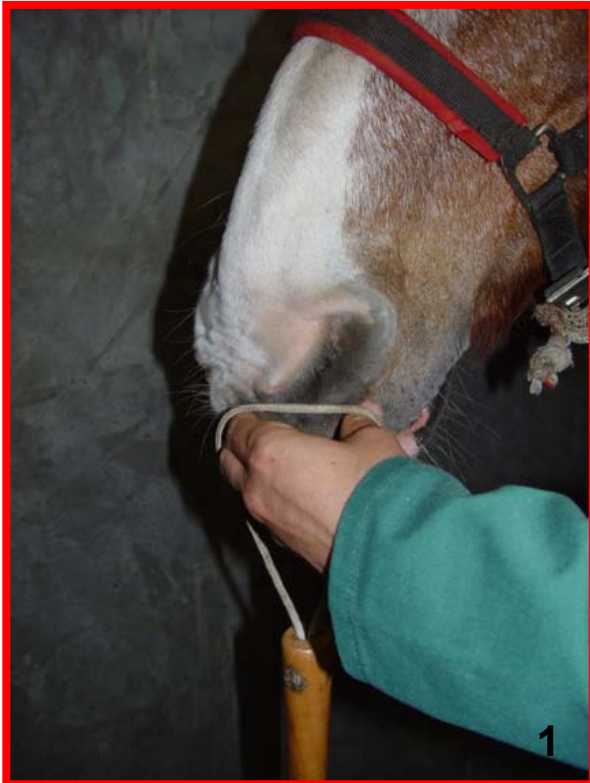Forma de realizarlo: Coger con todos los dedos de la mano un pliegue cutáneo en la zona media de la región preescapular, estirando y apretando al mismo tiempo.



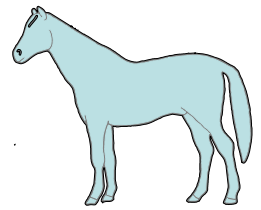
1.1.2. Colocar el acial (torcedor) (1/2).



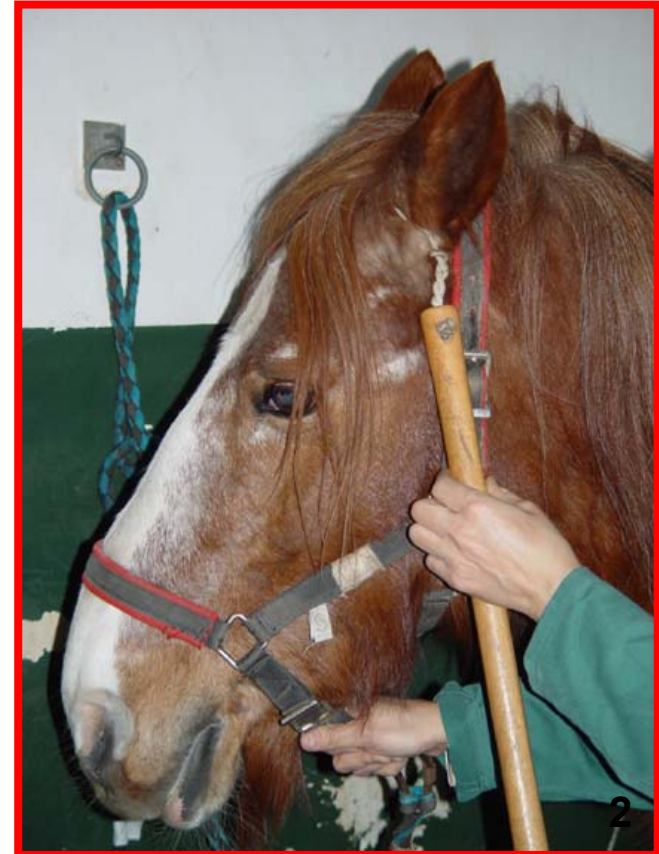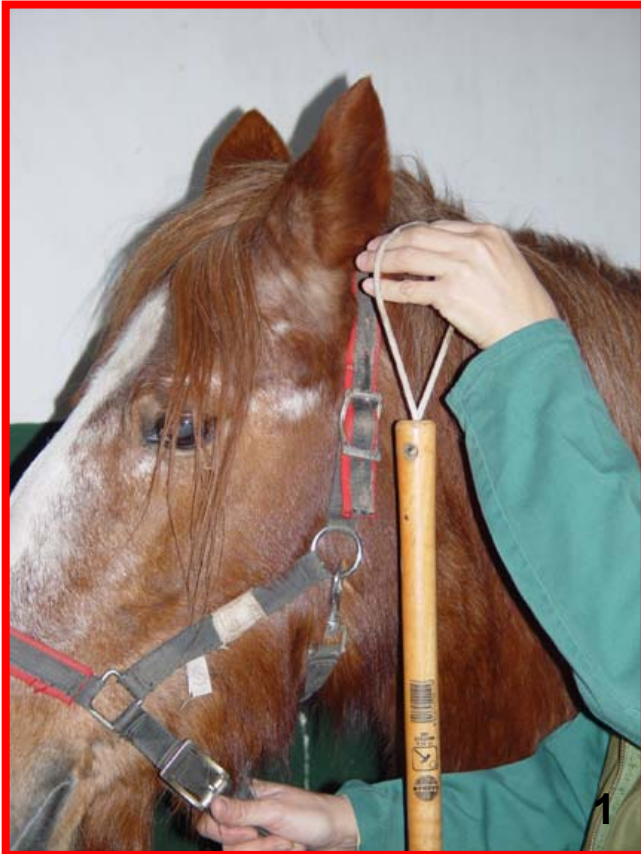Forma de realizarlo (labio superior): Colocar el lazo sobre la falange distal de los dedos de la mano abiertos (1) y coger el labio (2). Con la otra mano, pasar el lazo al labio y comenzar a girar el torcedor hasta causar dolor (3).



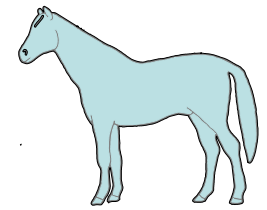
1.1.2. Colocar el acial (torcedor) (2/2).



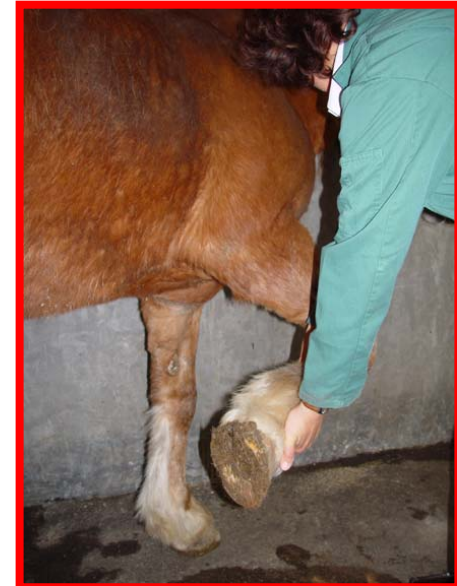
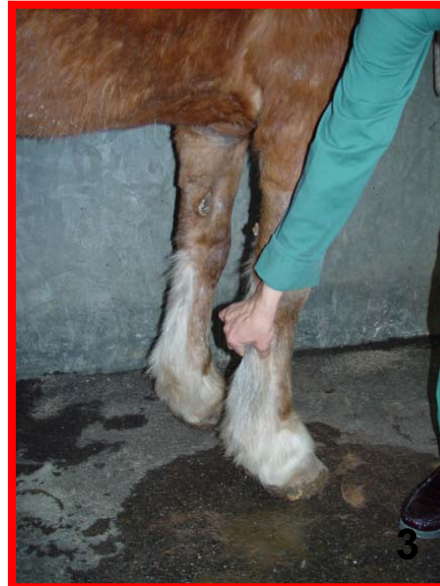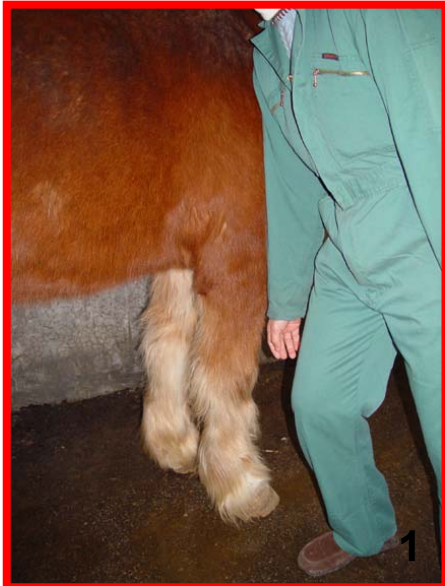Forma de realizarlo (oreja): Como se ha indicado para el labio superior. En Ambos casos, el mango del torcedor debe estar siempre próximo a la cabeza del animal.



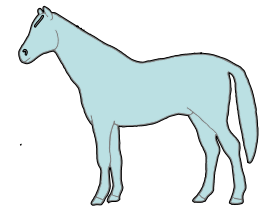
1.1.3. Elevar una extremidad anterior.



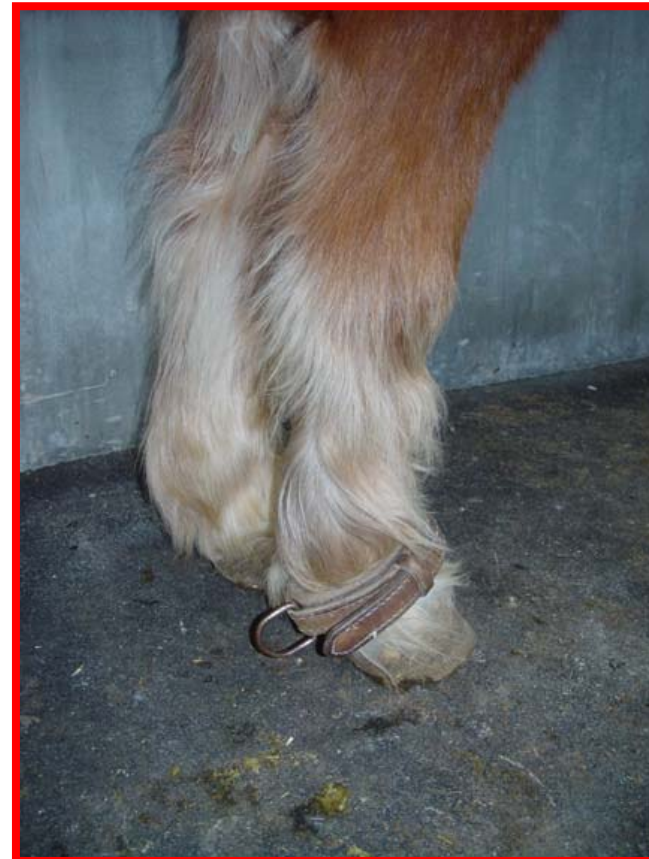
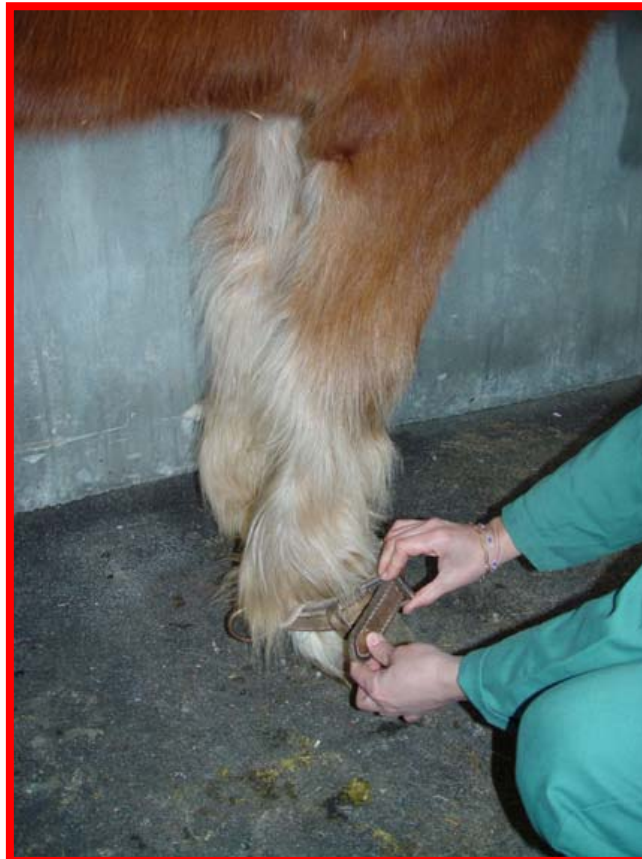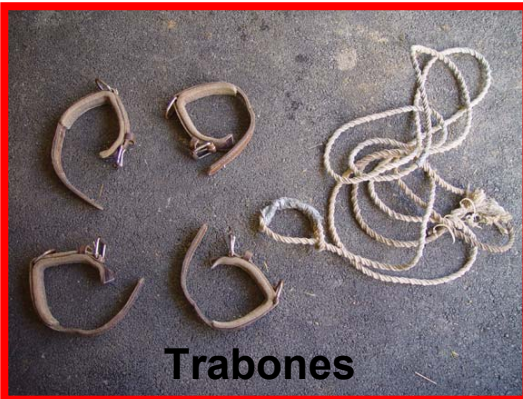Forma de realizarlo: Desplazar el centro de gravedad del animal empujando con nuestro hombro en la región de la espalda (1) y elevar la extremidad (2). En animales acostumbrados al manejo, presionar con los dedos de la mano los tendones flexores (3) y elevar la extremidad (4). En ambos casos, sujetarla a nivel de la 1ª y 2ª falanges.




1.1.4. Utilizar los trabones.



Forma de realizarlo: Colocarlos en las cuartillas (articulación interfalángica proximal, F1-F2) y ajustarlos adecuadamente.



1.1.5. Delimitar las regiones topográficas de exploración (1/4).

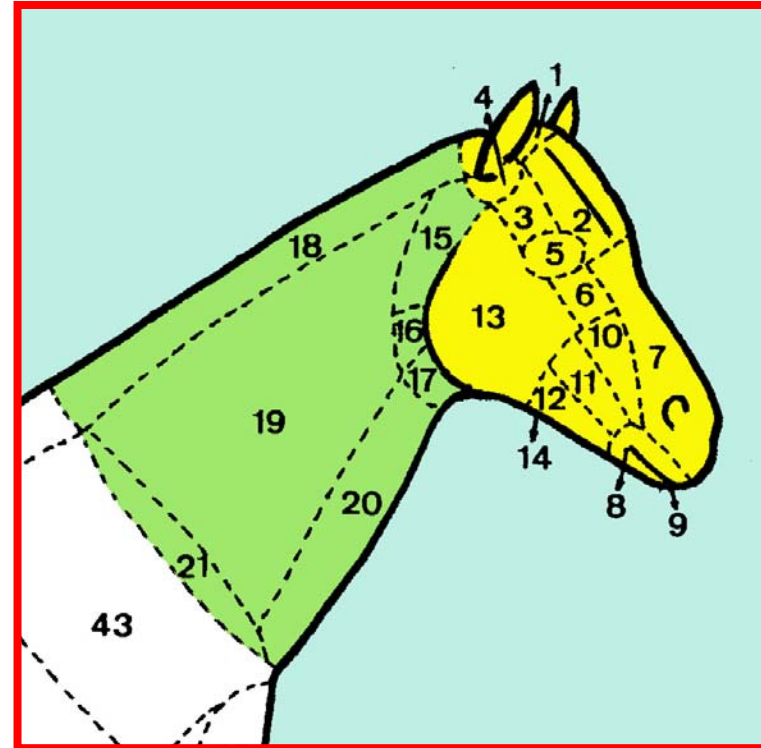


Cabeza:


- 1- Occipital (nuca)
- 2- Frontal (frente)
- 3- Parieto-temporal (sien)
- 4- Auricular
- 5- Orbitaria
- 6- Infraorbitaria (lacrimal)
- 7- Nasal
- 8- Labial (superior e inferior)
- 9- Mentoniana
- 10- Maxilar
- 11- Bucal
- 12- Mandibular
- 13- Masetérica
- 14- Intermandibular

Cuello:

- 15- Parotídea
- 16- Faríngea
- 17- Laríngea
- 18- Cervical dorsal
- 19- Cervical lateral (tablas del cuello)
- 20- Cervical ventral (yugular y tráquea)
- 21- Preescapular

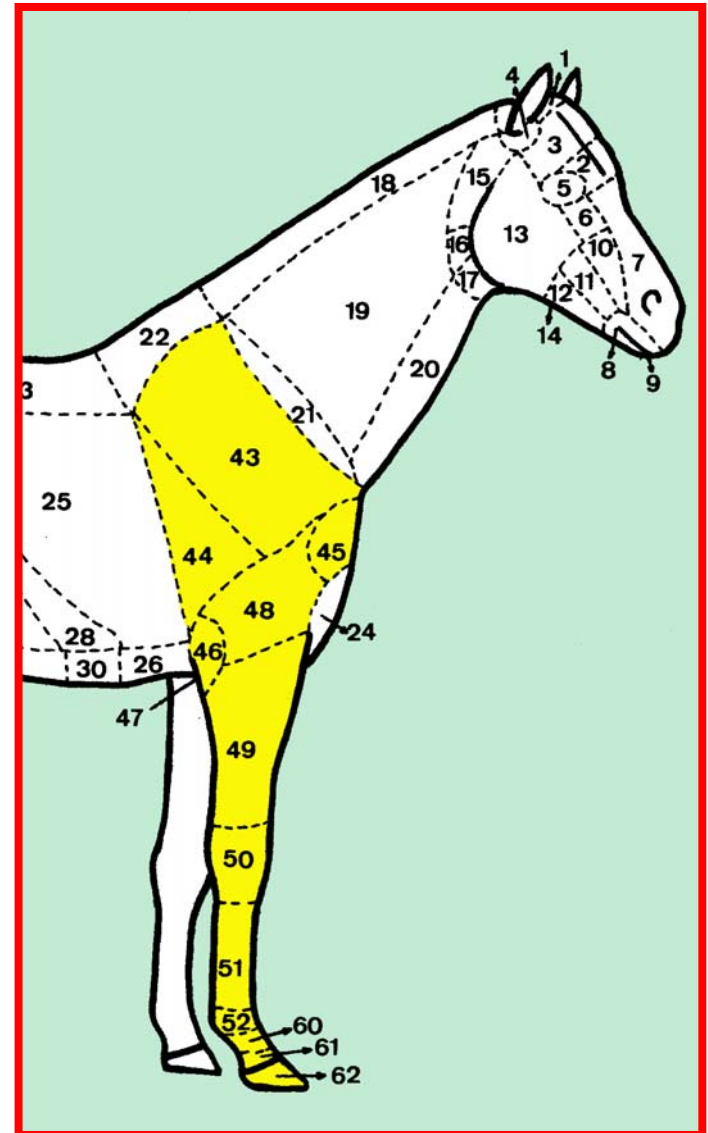


1.1.5. Delimitar las regiones topográficas de exploración (2/4).




Extremidad anterior:

- 43- Escapular (espalda)
- 44- Tricipital (ancónea)
- 45- Hombro (encuentro)
- 46- Olecraniana (codo)
- 47- Axilar
- 48- Brazo
- 49- Antebrazo
- 50- Carpo
- 51- Metacarpiana
- 52- Metacarpofalángica
- 60- 1ª falange
- 61- 2ª falange
- 62- Casco



1.1.5. Delimitar las regiones topográficas de exploración (3/4).

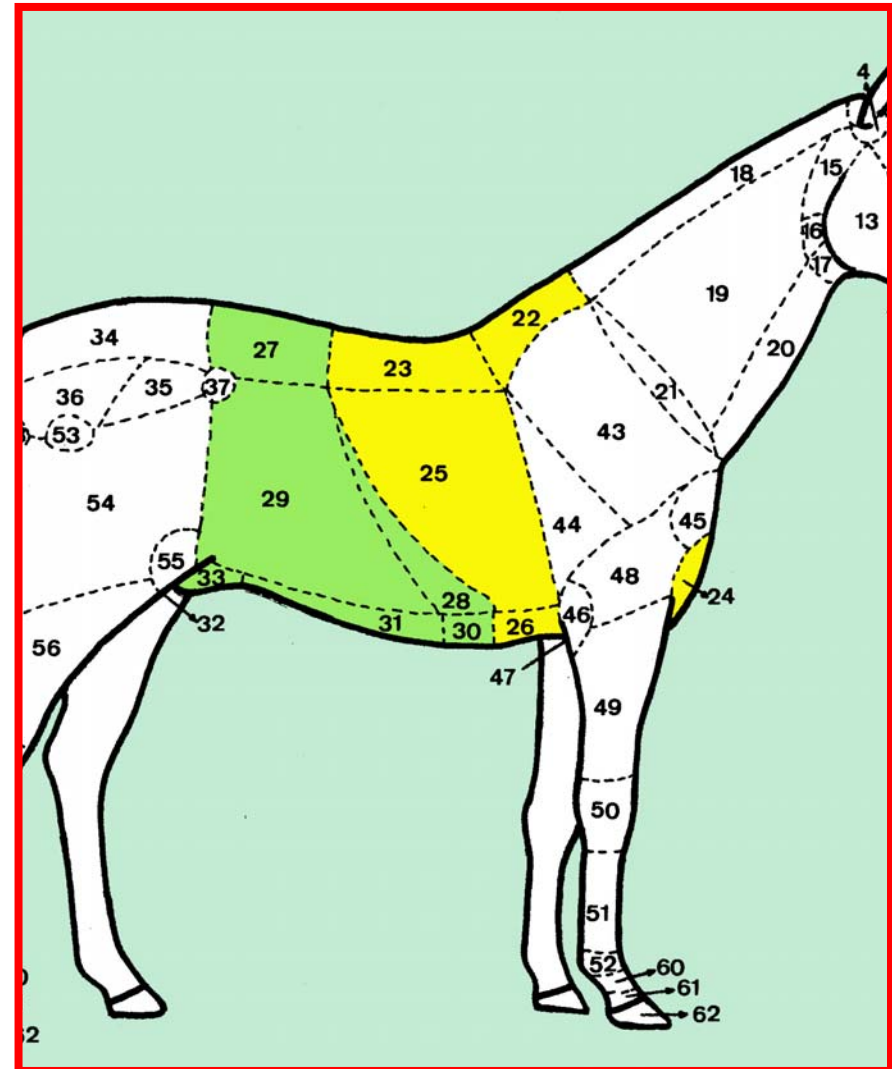


Dorso y tórax:


- 22- Interescapular (cruz)
- 23- Vertebral torácica (dorso)
- 24- Preesternal (pecho)
- 25- Costal (pulmonar y precordial)
- 26- Estial

Abdomen:

- 27- Lumbar
- 28- Hipocondrio
- 29- Abdominal lateral (flanco)
- 30- Xifoidea
- 31- Umbilical
- 32- Inguinal
- 33- Púbrica



1.1.5. Delimitar las regiones topográficas de exploración (4/4).

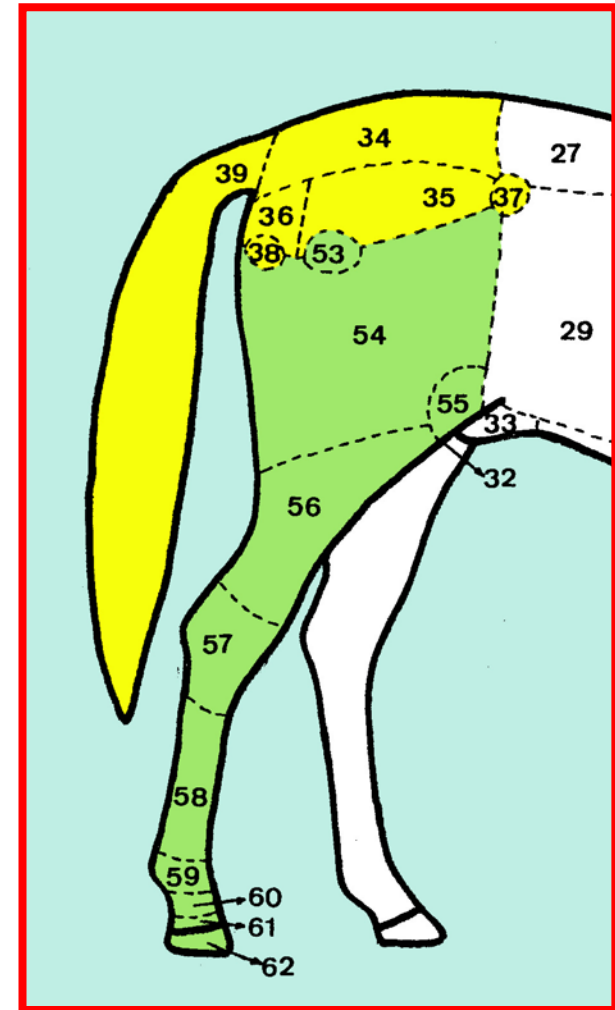


Pelvis:


- 34- Sacra
- 35- Glútea
- 36- Cluneal
- 37- Tuberosidad coxal
- 38- Tuberosidad isquiática
- 39- Caudal (coccígea)
- 40- Perineal (anal y urogenital)
- 41- Escrotal (machos)
- 42- Supramamaria (hembras)

Extremidad posterior:

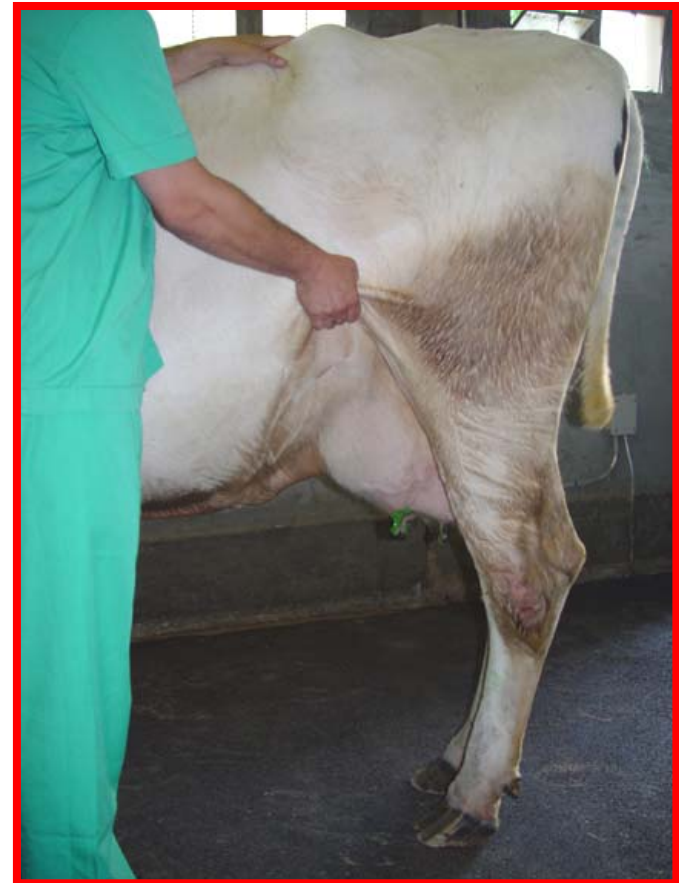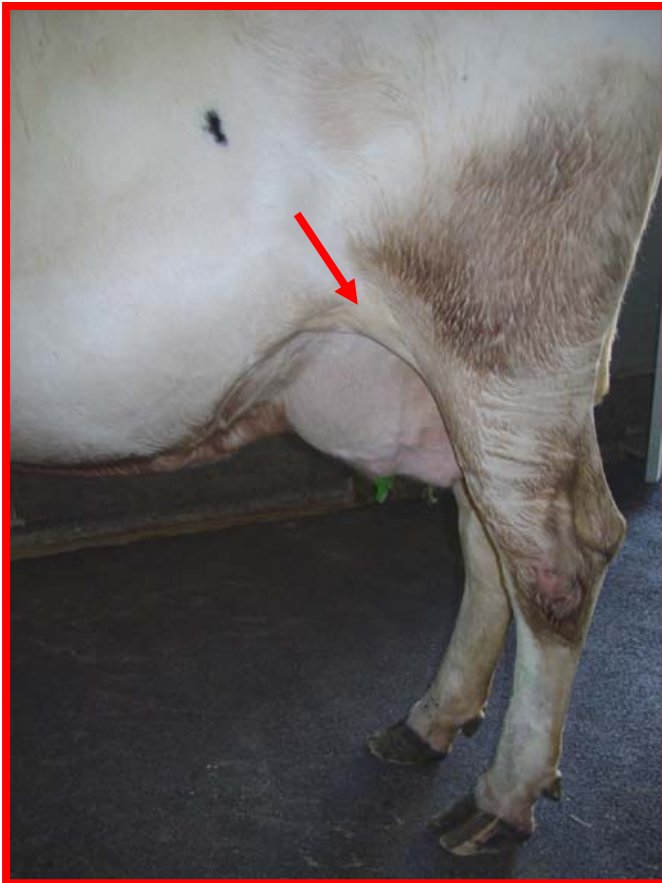- | | |
|--------------------------------|------------------------|
| 53- Coxofemoral y trocantérica | 58- Metatarsiana |
| 54- Femoral (muslo) | 59- Metatarsofalángica |
| 55- Rodilla | 60- 1ª falange |
| 56- Pierna | 61- 2ª falange |
| 57- Tarso (corvejón) | 62- Casco |




1.2.1. Inmovilizar la extremidad elevando el pliegue de la babilla.



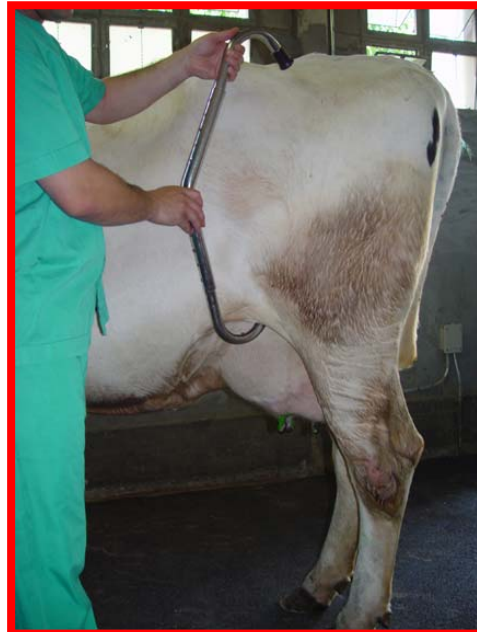Forma de realizarlo: Coger el pliegue de la babilla (región abdominal lateral) con la mano y tirar fuerte en sentido dorsal de forma que quede tenso.




1.2.2. Colocar la pinza de ordeño.



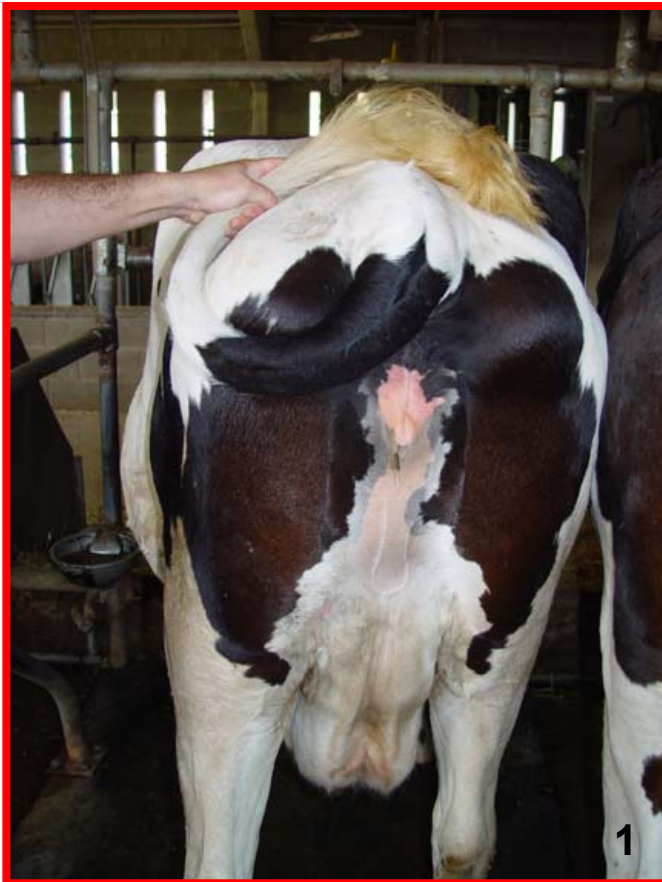Forma de realizarlo: Colocar un extremo de la pinza que coja el pliegue de la babilla y lo tense y el otro, pasarlo al otro lado de la columna vertebral, sobre la región sacra. Tensar.




1.2.3. Sujetar la cola (1/2).



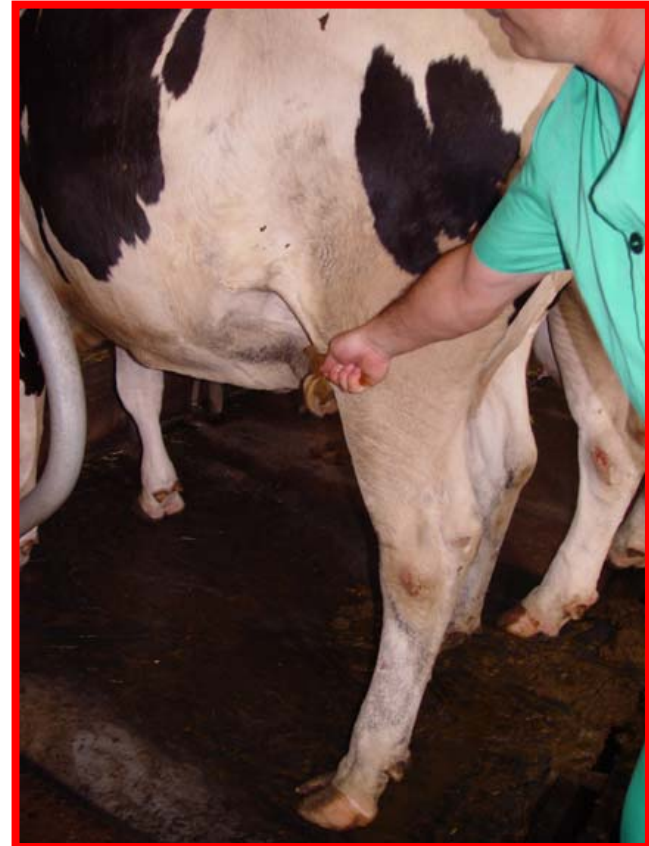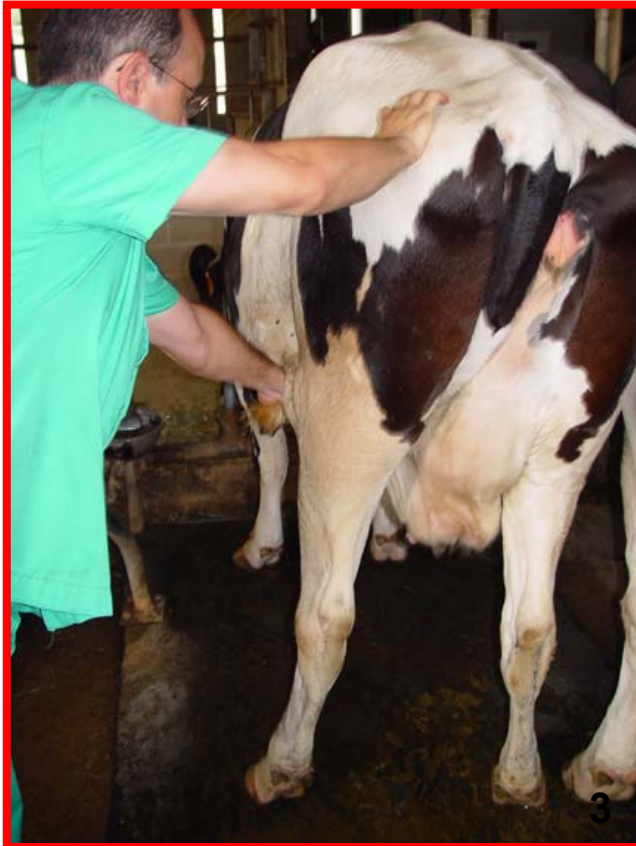Forma de realizarlo: Coger la cola con la mano y retorcerla sobre la región sacra (1). Colocar la pinza de cola a unos 15 cm de la base de esta (2).




1.2.3. Sujetar la cola (2/2).



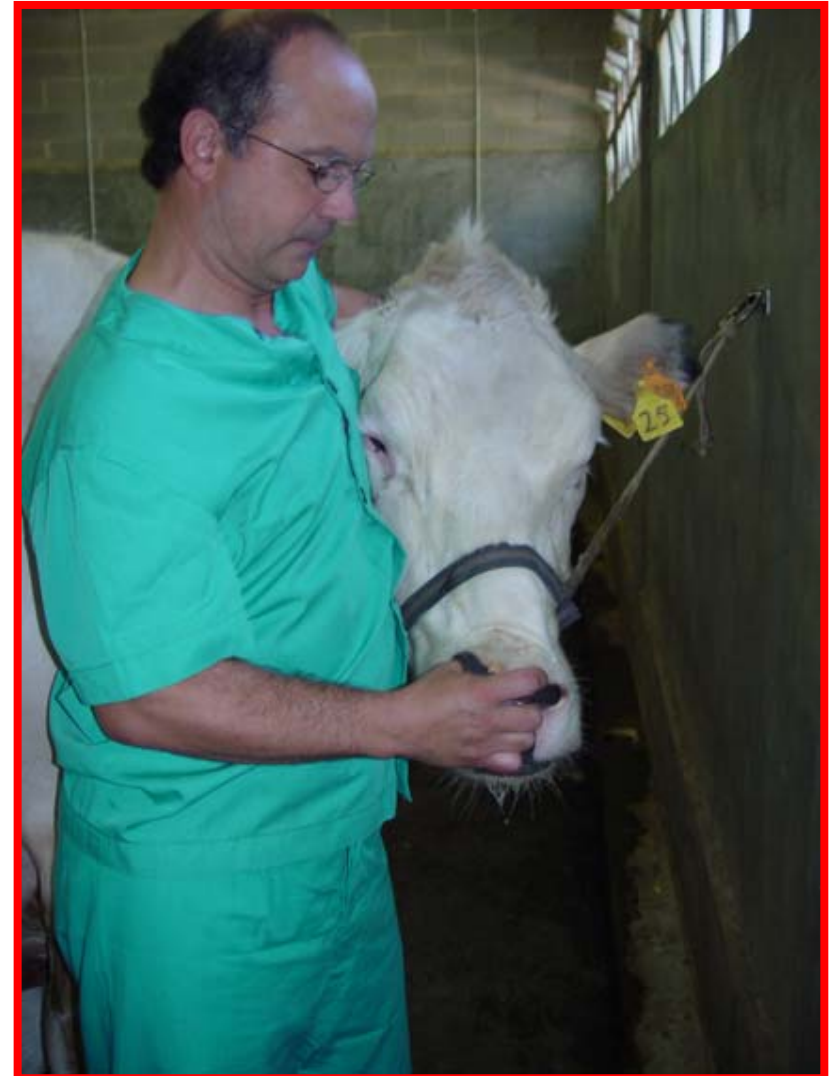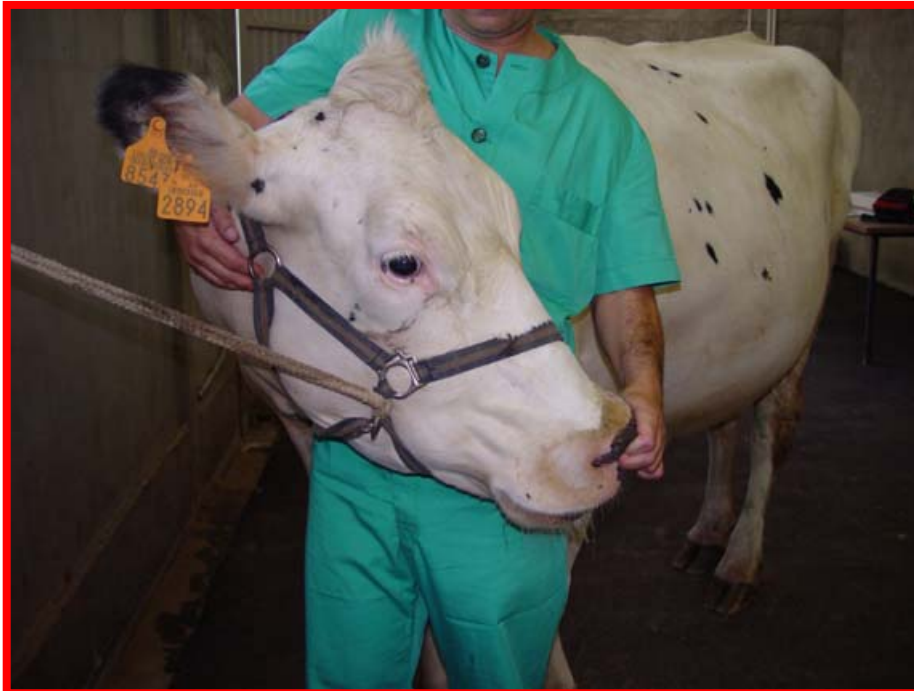Forma de realizarlo: Encolamiento (3). Introducir el extremo de la cola por la región inguinal y sacarla por delante de la extremidad, a la altura del pliegue de la babilla, tirando con fuerza hacia la parte caudal del animal.




1.2.4. Inmovilizar la cabeza poniendo los dedos en los ollares.



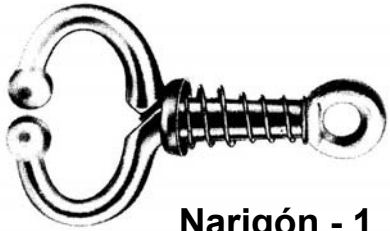Forma de realizarlo: Sujetar el septo nasal colocando los dedos de una mano en los ollares y con la otra se coge un cuerno o se pasa por encima del cuello. Girar la cabeza hacia nosotros.



1.2.5. Colocar el narigón.



Forma de realizarlo: Abrirlo y colocarlo en los ollares del animal. Existen diferentes modelos de narigones (1-3).



Narigón - 1



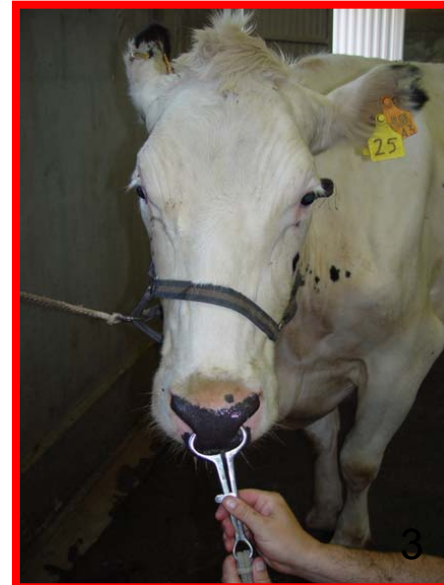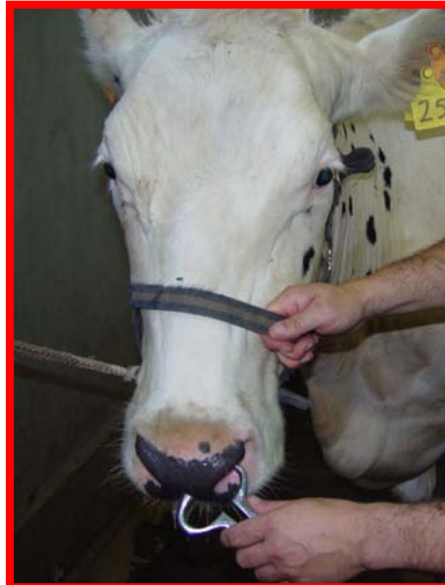Narigón - 2



Narigón - 3



1




3

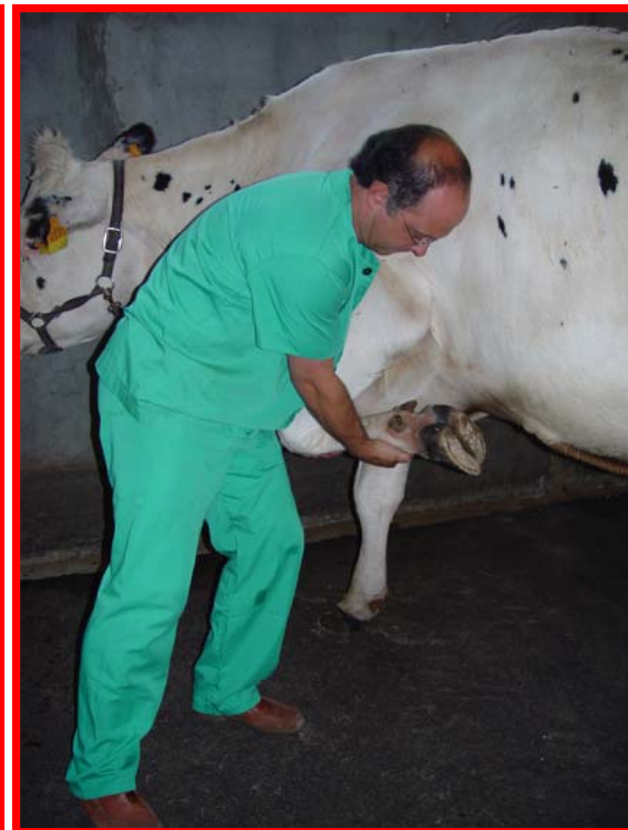
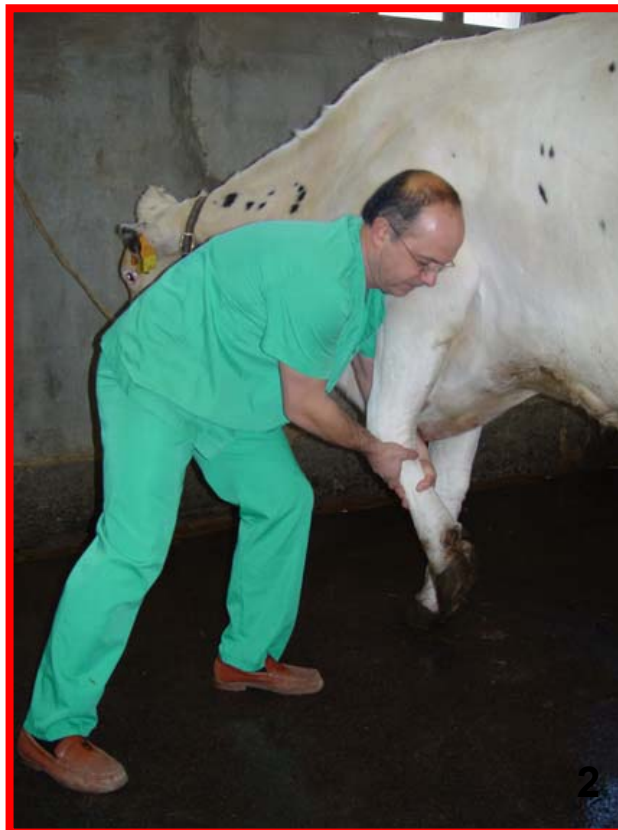
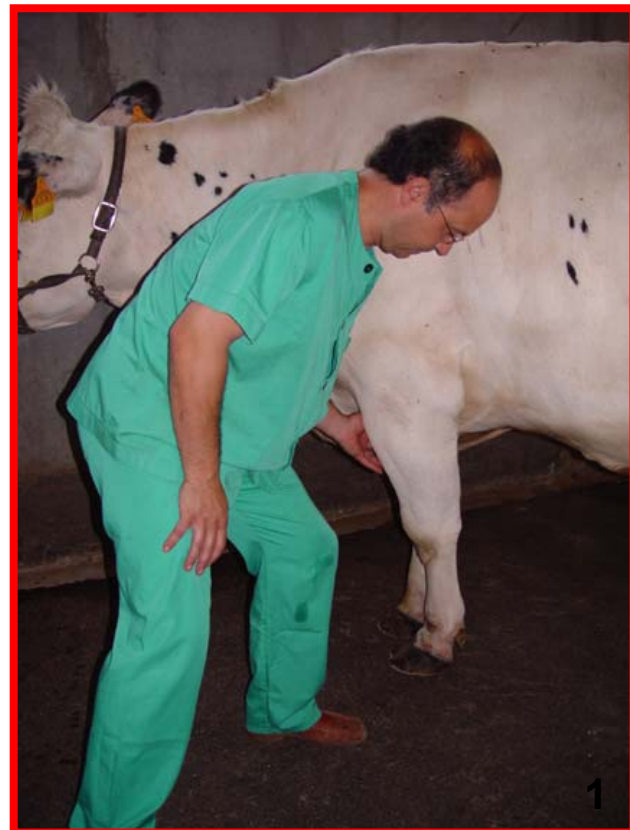4


1.2.6. Elevar una extremidad anterior.



Forma de realizarlo: Desplazar el centro de gravedad empujando con nuestro hombro en la región de la espalda (1), elevar la extremidad (2) y sujetarla a nivel de la 1ª y 2ª falanges (3).



1.2.7. Delimitar las regiones topográficas de exploración (1/4).

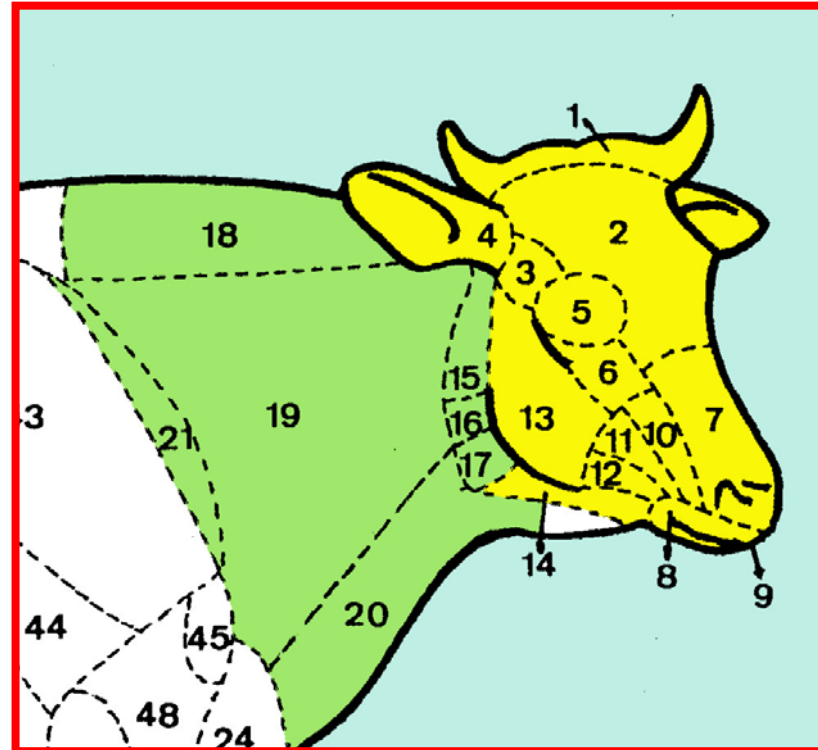


Cabeza:


- 1- Occipital (nuca)
- 2- Frontal (frente)
- 3- Parieto-temporal (sien)
- 4- Auricular
- 5- Orbitaria
- 6- Infraorbitaria (lacrimal)
- 7- Nasal
- 8- Labial (superior e inferior)
- 9- Mentoniana
- 10- Maxilar
- 11- Bucal
- 12- Mandibular
- 13- Masetérica
- 14- Intermandibular

Cuello:

- 15- Parotídea
- 16- Faríngea
- 17- Laríngea
- 18- Cervical dorsal
- 19- Cervical lateral (tablas del cuello)
- 20- Cervical ventral (yugular y tráquea)
- 21- Preescapular

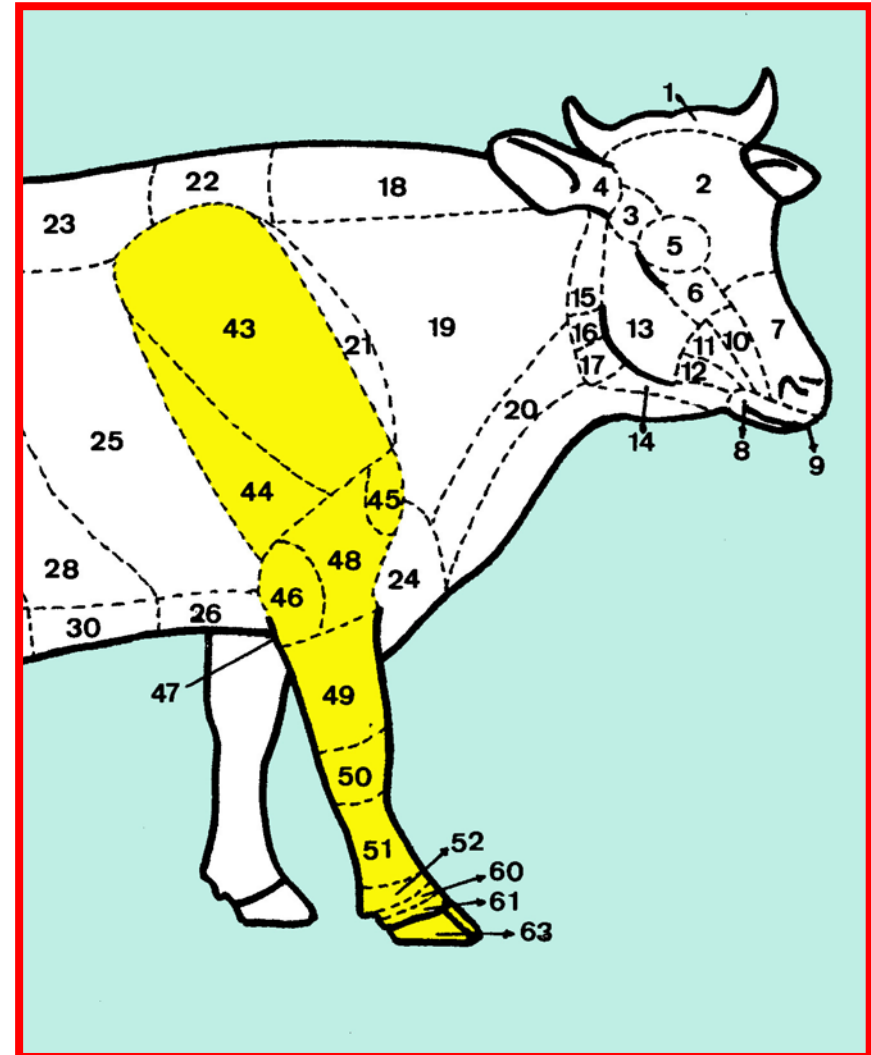


1.2.7. Delimitar las regiones topográficas de exploración (2/4).




Extremidad anterior:

- 43- Escapular (espalda)
- 44- Tricipital (ancónea)
- 45- Hombro (encuentro)
- 46- Olecraniana (codo)
- 47- Axilar
- 48- Brazo
- 49- Antebrazo
- 50- Carpo
- 51- Metacarpiana
- 52- Metacarpofalángica
- 60- 1ª falange
- 61- 2ª falange
- 63- Pezuña



1.2.7. Delimitar las regiones topográficas de exploración (3/4).

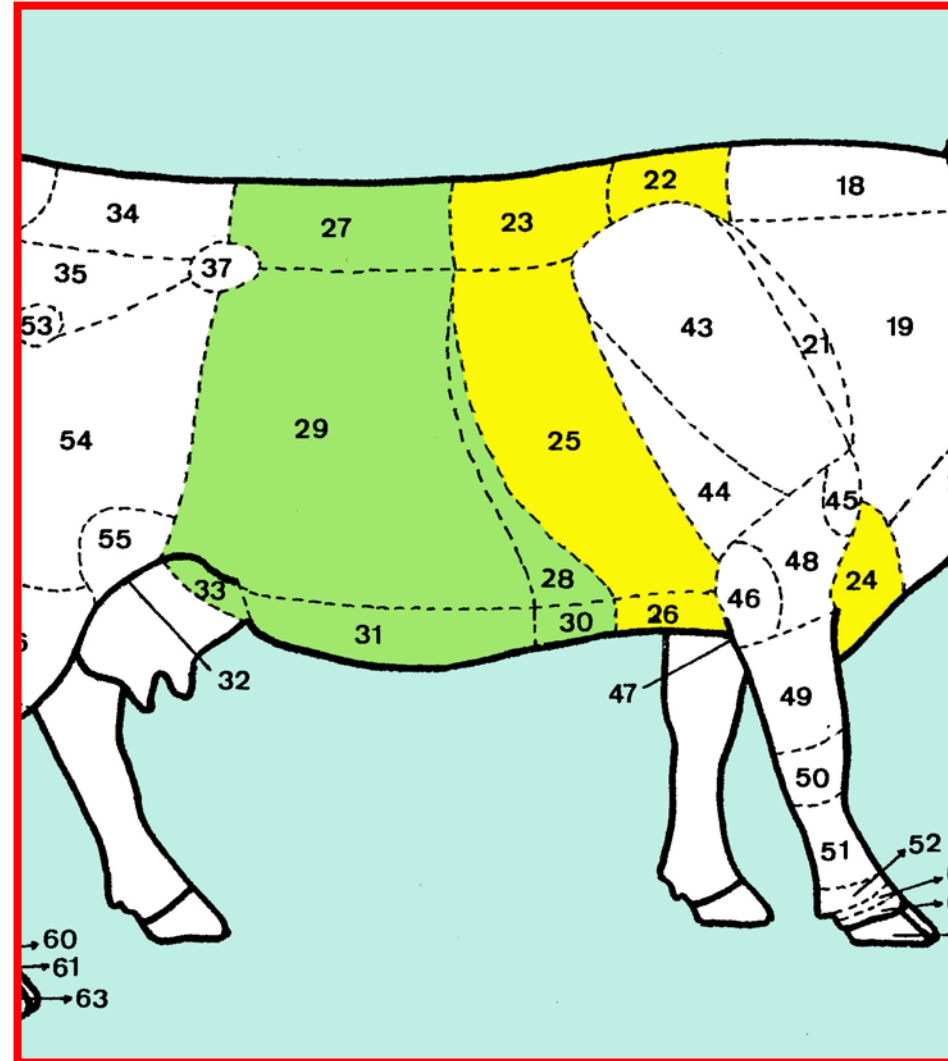


Dorso y tórax:


- 22- Interescapular (cruz)
- 23- Vertebral torácica (dorso)
- 24- Preesternal (pecho)
- 25- Costal (pulmonar y precordial)
- 26- Estial

Abdomen:

- 27- Lumbar
- 28- Hipocondrio
- 29- Abdominal lateral (flanco)
- 30- Xifoidea
- 31- Umbilical
- 32- Inguinal
- 33- Púbrica



1.2.7. Delimitar las regiones topográficas de exploración (4/4).

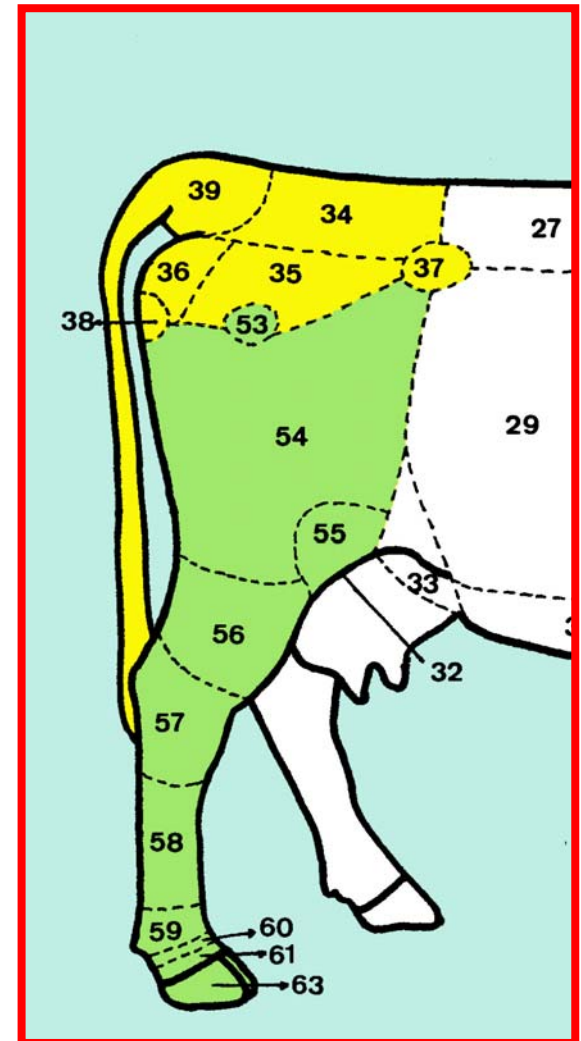


Pelvis:

- 34- Sacra
- 35- Glútea
- 36- Cluneal
- 37- Tuberosidad coxal
- 38- Tuberosidad isquiática
- 39- Caudal (coccígea)
- 40- Perineal (anal y urogenital)
- 41- Escrotal (machos)
- 42- Supramamaria (hembras)

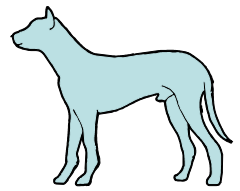
Extremidad posterior:

- 53- Coxofemoral y trocantérica
- 54- Femoral (muslo)
- 55- Rodilla
- 56- Pierna
- 57- Tarso (corvejón)
- 58- Metatarsiana
- 59- Metatarsofalángica
- 60- 1ª falange
- 61- 2ª falange

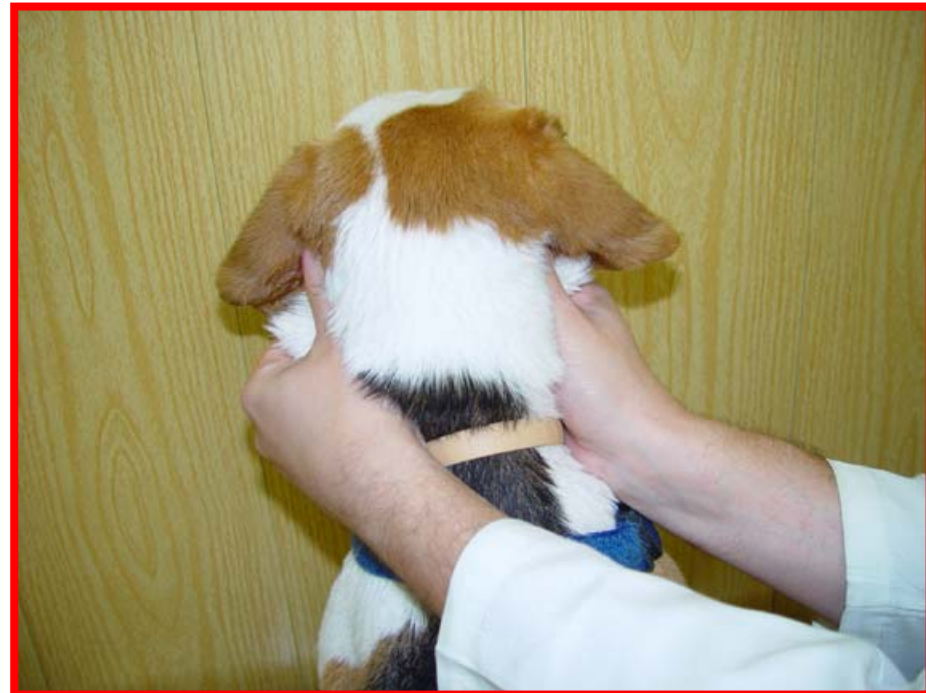
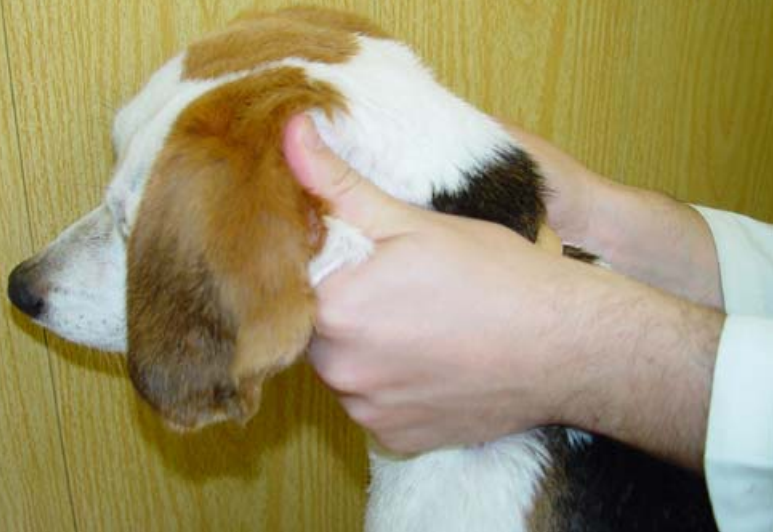
63- Pezuña

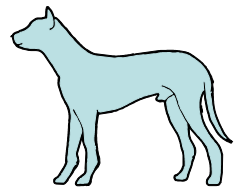
1.3.1. Inmovilizar la cabeza.



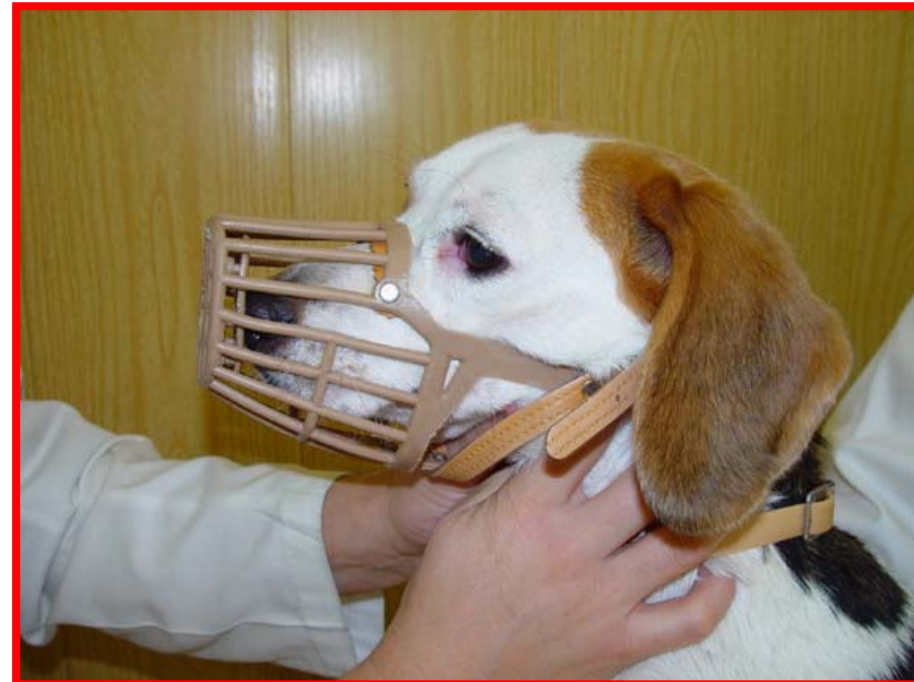Forma de realizarlo: Coger con ambas manos la piel del cuello, caudal a las orejas y estirar. Realizar esta operación desde detrás del animal.



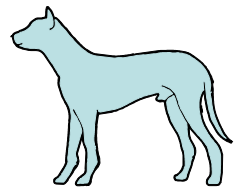
1.3.2. Colocar el bozal.



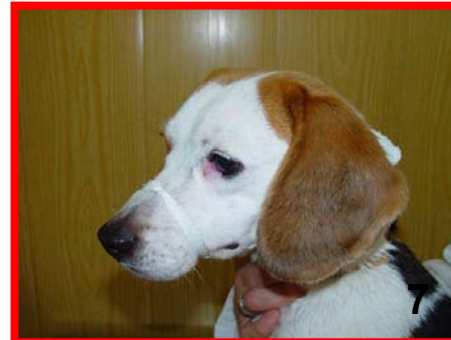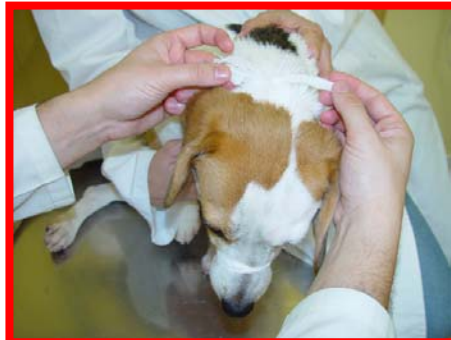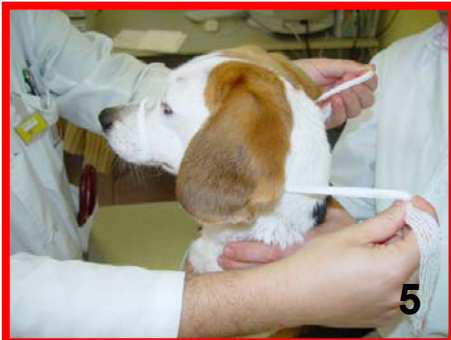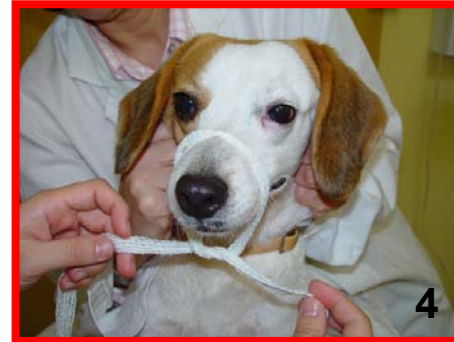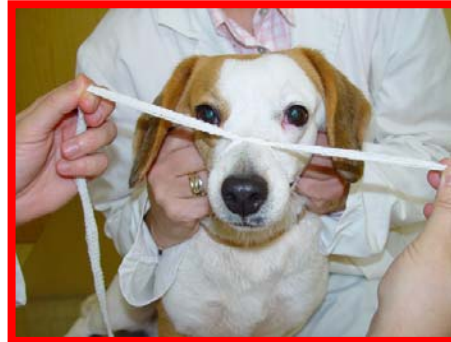Forma de realizarlo: Poner el bozal en el hocico y ajustarlo con la hebilla. Utilizar diferentes bozales según el tamaño del perro.



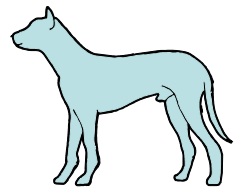
1.3.3. Poner un lazo en el hocico.



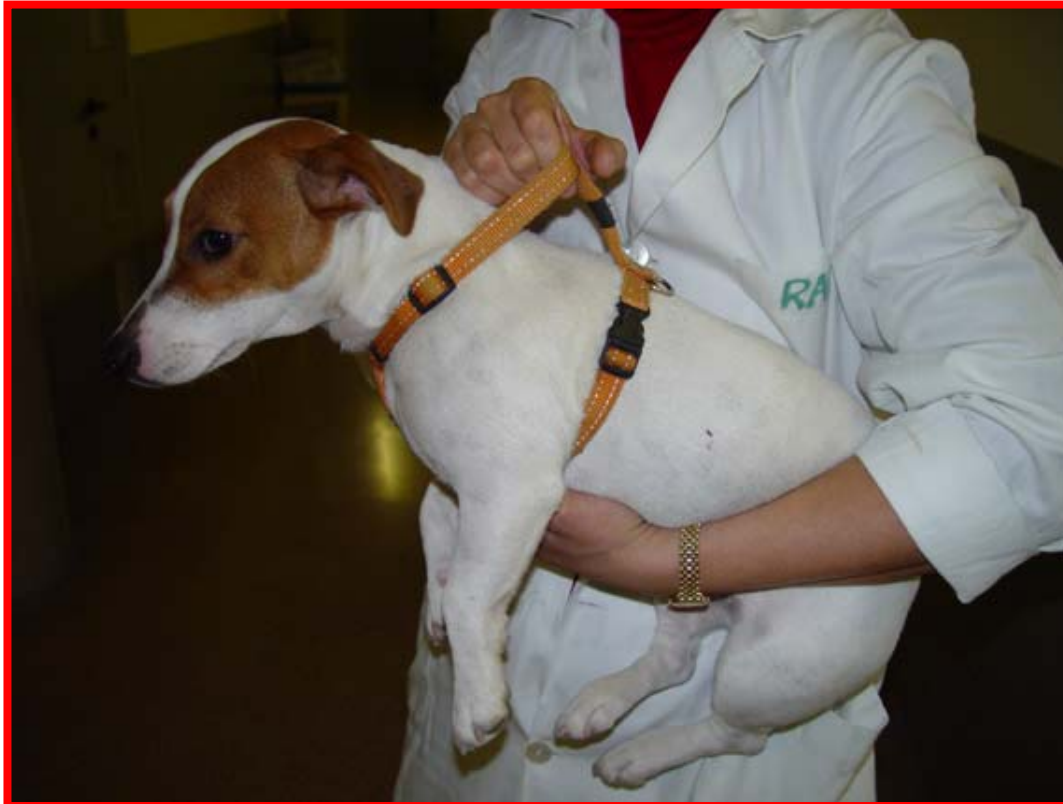Forma de realizarlo: Sujetar la cabeza y colocar una cinta (trozo de gasa) con un nudo ya hecho (1) alrededor del hocico (2). Apretar con rapidez (3) y hacer un segundo nudo por debajo (4). Luego, pasar la cinta por detrás de las orejas y hacer un lazo en la parte posterior del cuello (5-7).



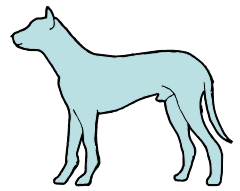
1.3.4. Subir el animal a la mesa de exploración (1/2).



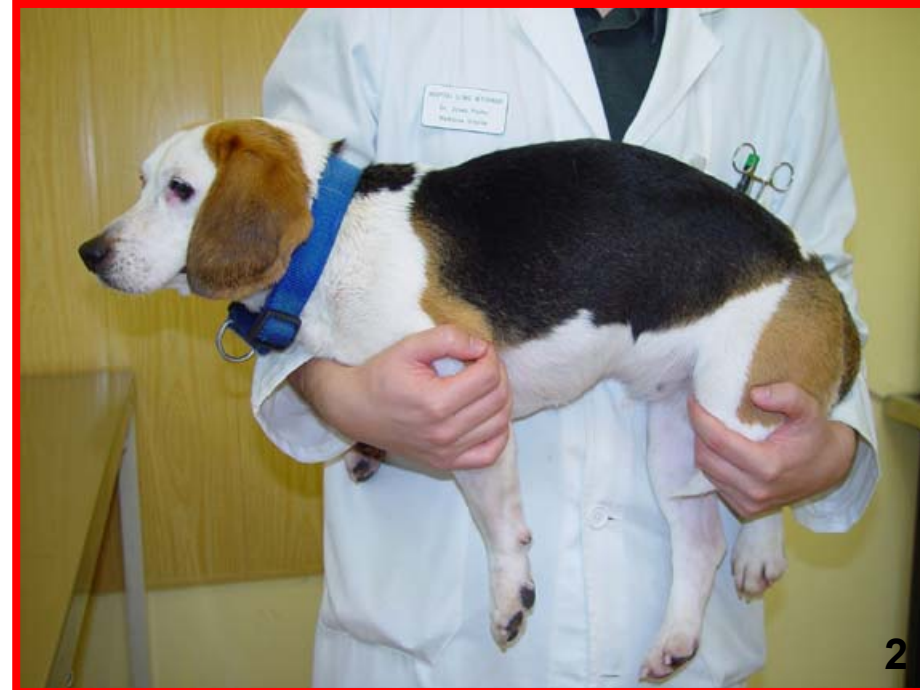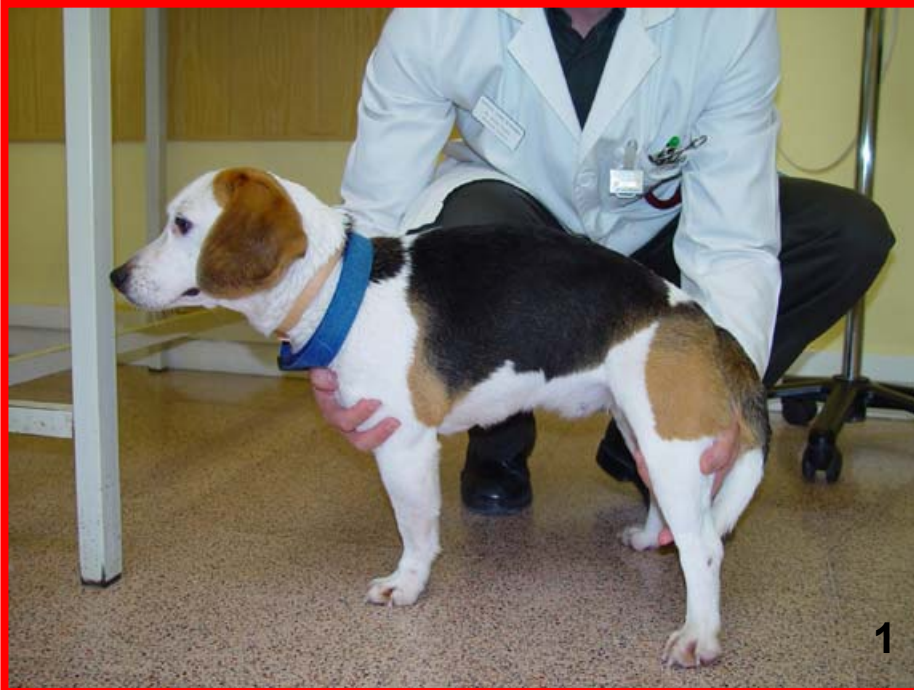Forma de realizarlo: Si el perro es pequeño, cogerlo con una mano por la parte inferior del tórax y aproximarle a nuestro cuerpo y con la otra mano coger el collar para controlar la cabeza. Colocarlo sobre la mesa de exploración.



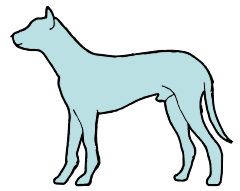
1.3.4. Subir el animal a la mesa de exploración (2/2).



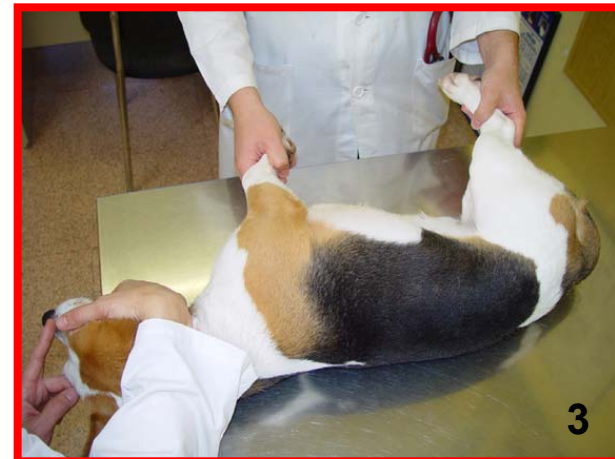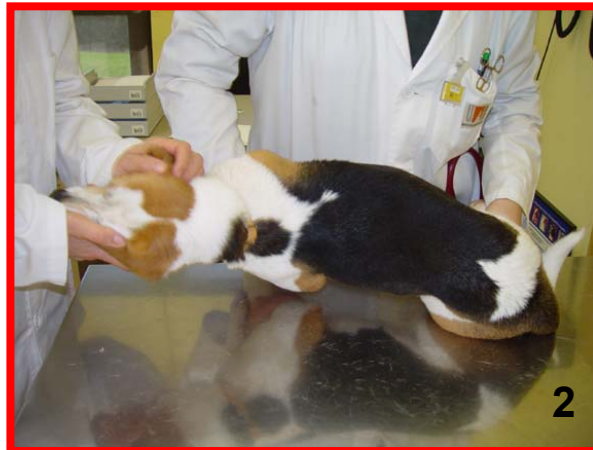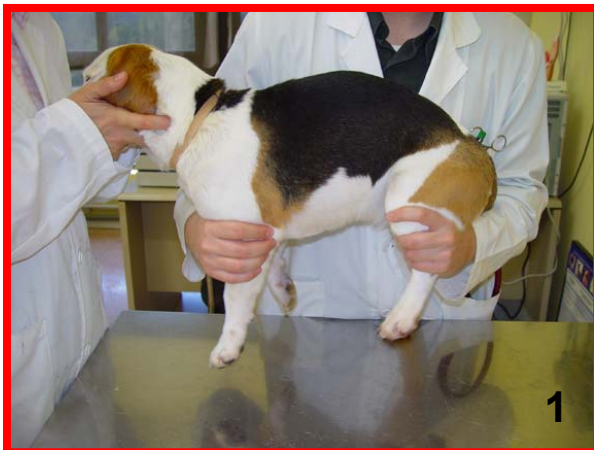Forma de realizarlo: Si el perro es mediano o grande, cogerlo con los dos brazos, uno por delante del pecho y el otro por detrás de las extremidades posteriores, abrazándolo y ponerlo encima de la mesa de exploración.



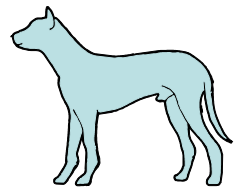
1.3.5. Poner el animal en decúbito lateral en la mesa de exploración y sujetarlo.



Forma de realizarlo: Sujetar una persona la cabeza para evitar que se golpee al caer. Otra persona, introduce las manos por el interior o por el exterior de las extremidades para coger las del lado opuesto (1) y tirar de ellas hacia nosotros de forma que el animal caiga (2). Para sujetarlo, coger juntas las dos extremidades anteriores y las dos posteriores (3).



1.3.6. Delimitar las regiones topográficas de exploración (1/4).

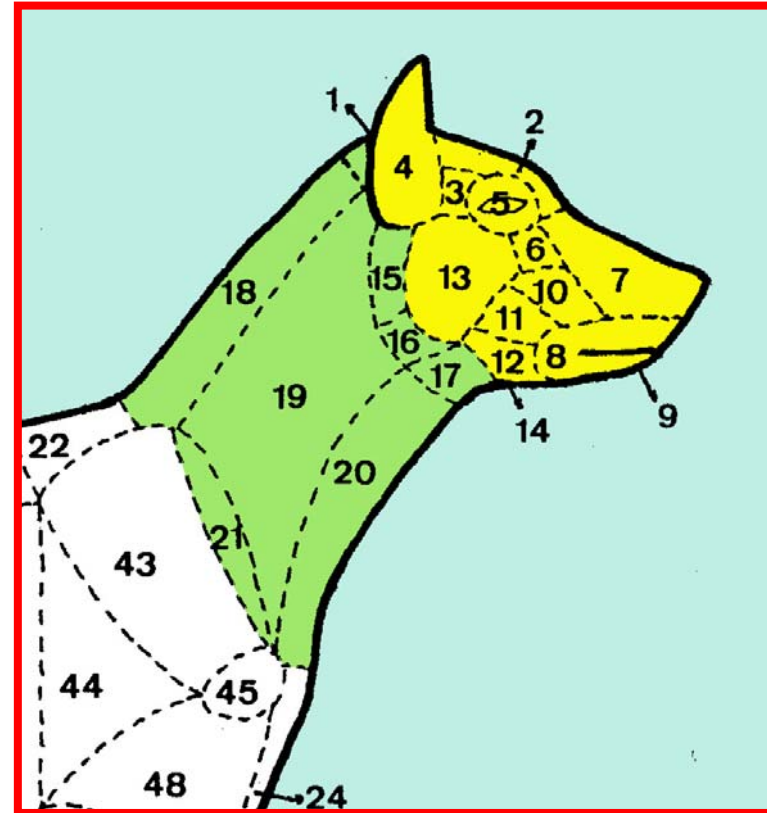


Cabeza:

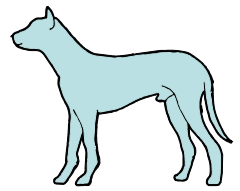
- 1- Occipital (nuca)
- 2- Frontal (frente)
- 3- Parieto-temporal (sien)
- 4- Auricular
- 5- Orbitaria
- 6- Infraorbitaria (lacrimal)
- 7- Nasal
- 8- Labial (superior e inferior)
- 9- Mentoniana
- 10- Maxilar
- 11- Bucal
- 12- Mandibular
- 13- Masetérica
- 14- Intermandibular

Cuello:

- 15- Parotídea
- 16- Faríngea
- 17- Laríngea
- 18- Cervical dorsal
- 19- Cervical lateral (tablas del cuello)
- 20- Cervical ventral (yugular y tráquea)
- 21- Preescapular

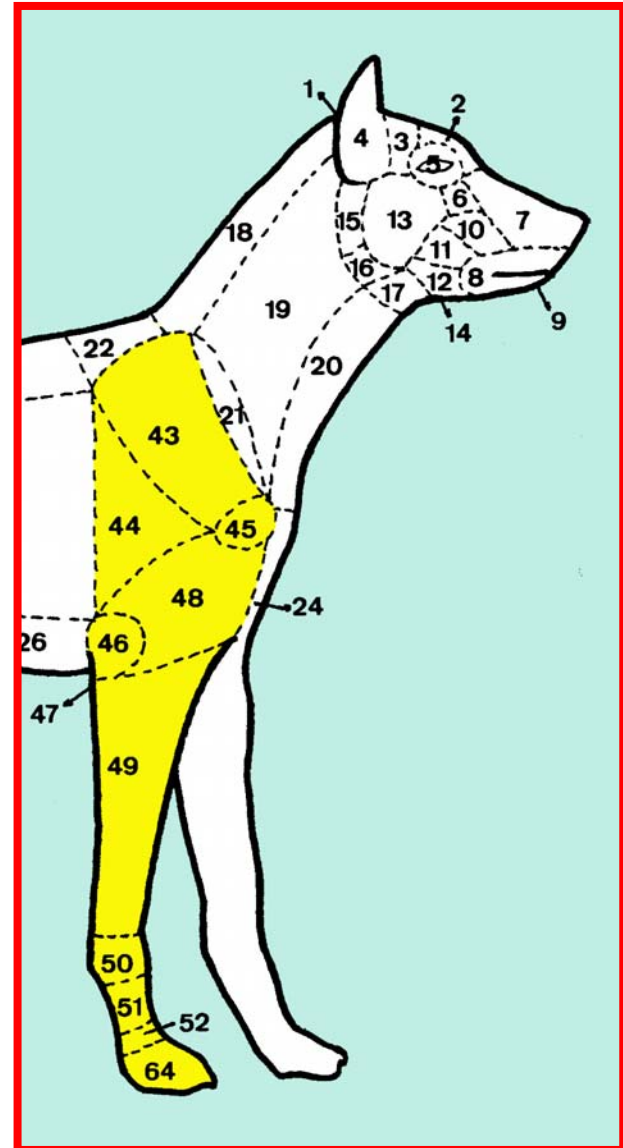


1.3.6. Delimitar las regiones topográficas de exploración (2/4).

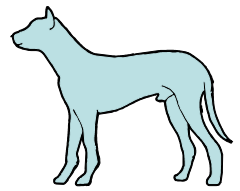


Extremidad anterior:

- 43- Escapular (espalda)
- 44- Tricipital (ancónea)
- 45- Hombro (encuentro)
- 46- Olecraniana (codo)
- 47- Axilar
- 48- Brazo
- 49- Antebrazo
- 50- Carpo
- 51- Metacarpiana
- 52- Metacarpofalángica
- 60- 1ª falange
- 61- 2ª falange
- 64- Unguicular



1.3.6. Delimitar las regiones topográficas de exploración (3/4).

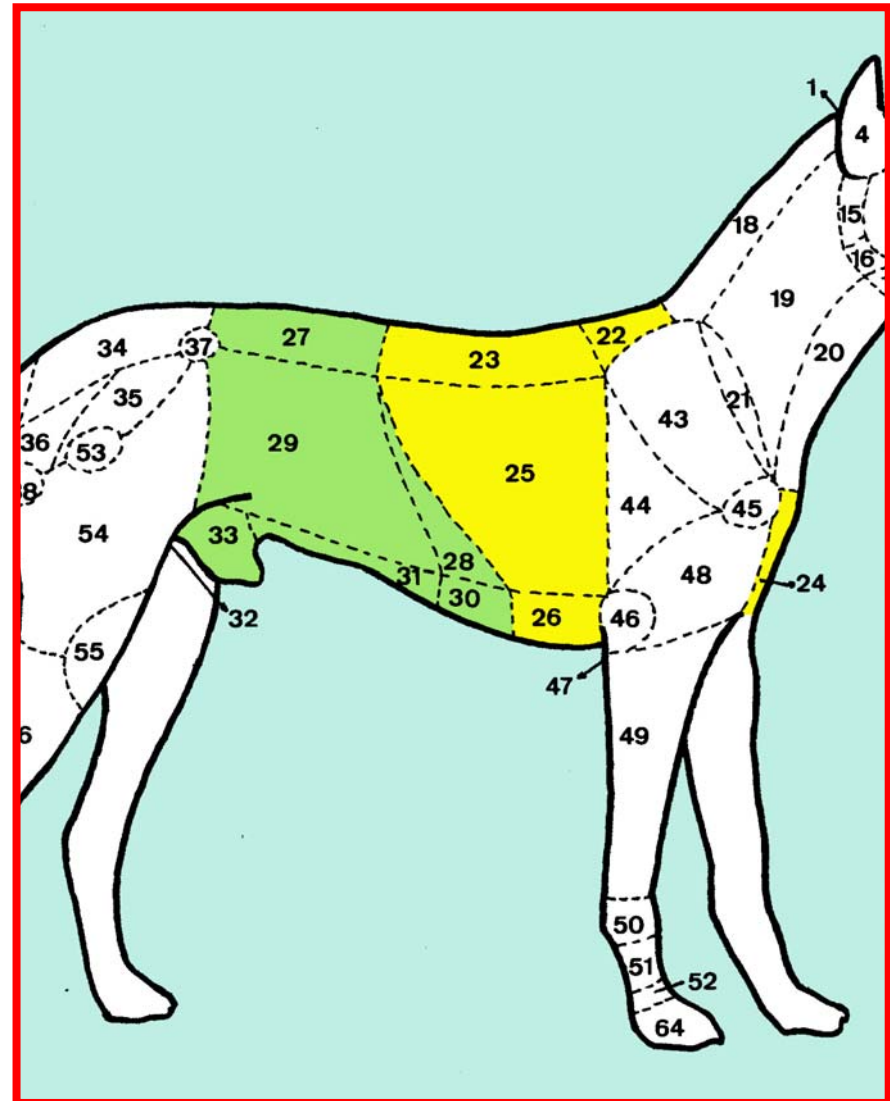


Dorso y tórax:

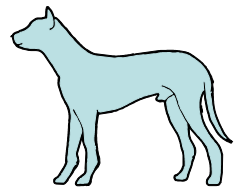
- 22- Interescapular (cruz)
- 23- Vertebral torácica (dorso)
- 24- Preesternal (pecho)
- 25- Costal (pulmonar y precordial)
- 26- Estial

Abdomen:

- 27- Lumbar
- 28- Hipocondrio
- 29- Abdominal lateral (flanco)
- 30- Xifoidea
- 31- Umbilical
- 32- Inguinal
- 33- Púbrica



1.3.6. Delimitar las regiones topográficas de exploración (4/4).

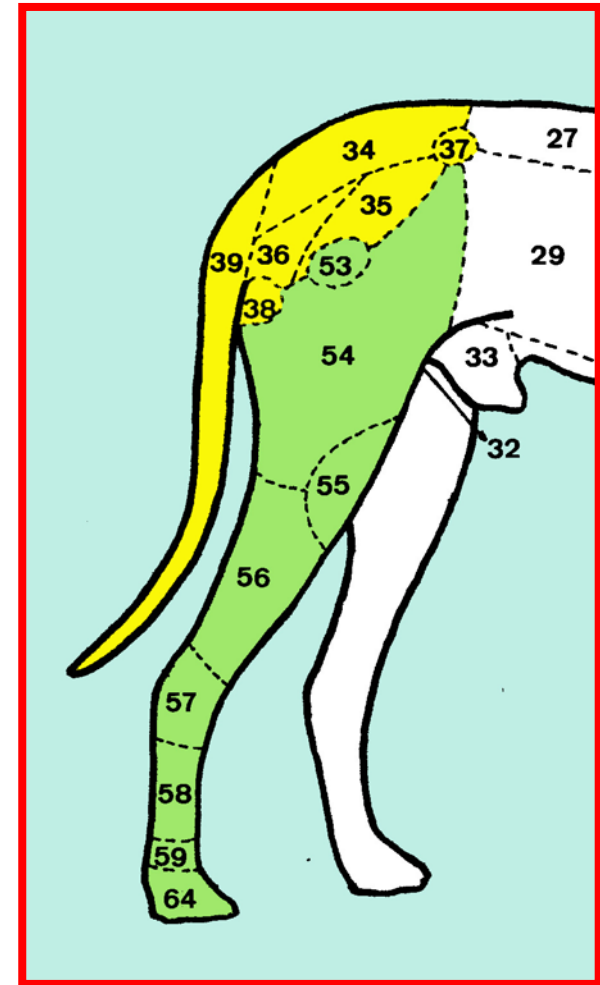


Pelvis:

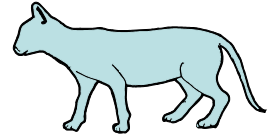
- 34- Sacra
- 35- Glútea
- 36- Cluneal
- 37- Tuberosidad coxal
- 38- Tuberosidad isquiática
- 39- Caudal (coccígea)
- 40- Perineal (anal y urogenital)
- 41- Escrotal (machos)
- 42- Supramamaria (hembras)

Extremidad posterior:

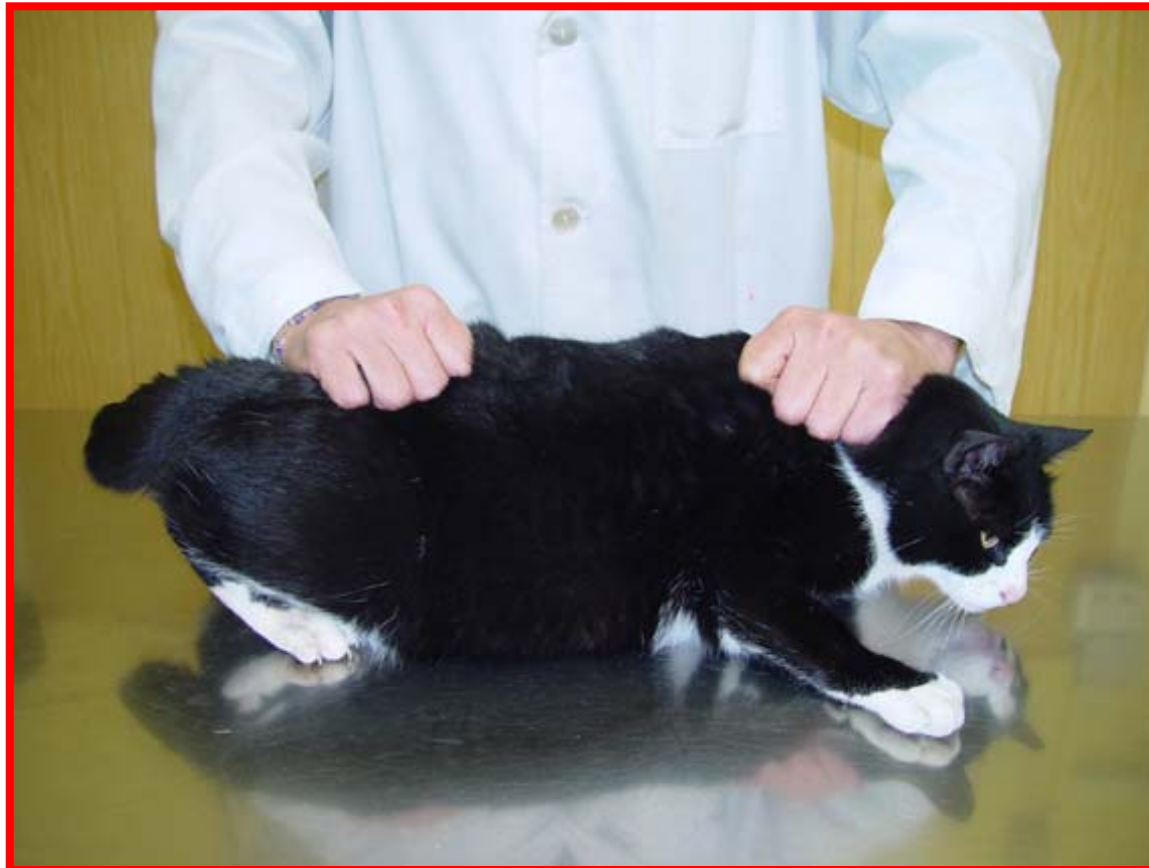- 53- Coxofemoral y trocantérica
- 54- Femoral (muslo)
- 55- Rodilla
- 56- Pierna
- 57- Tarso (corvejón)
- 58- Metatarsiana
- 59- Metatarsofalángica
- 60- 1ª falange
- 61- 2ª falange
- 64- Unguicular



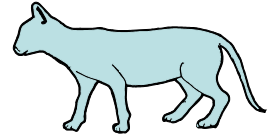
1.4.1. Inmovilizar el animal en decúbito esternal.



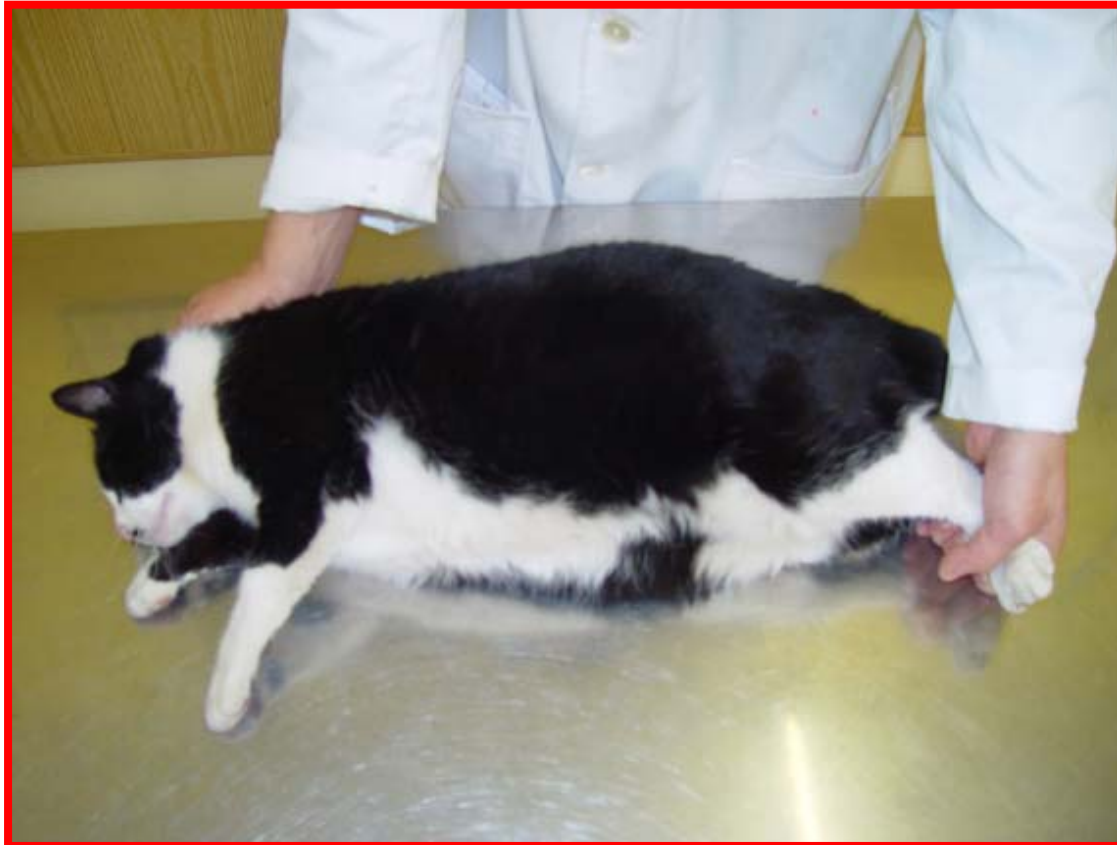Forma de realizarlo: Sujetar con una mano la piel de la región cervical dorsal y con la otra la piel de la región lumbar y aplicar una presión suave contra la mesa de exploración.



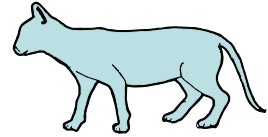
1.4.2. Inmovilizar el animal en decúbito lateral.



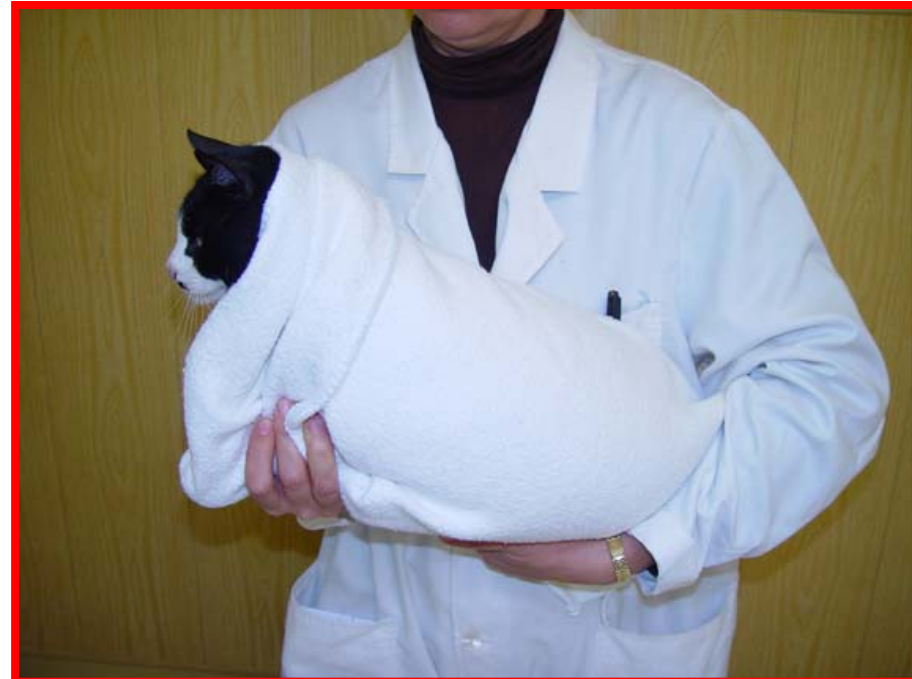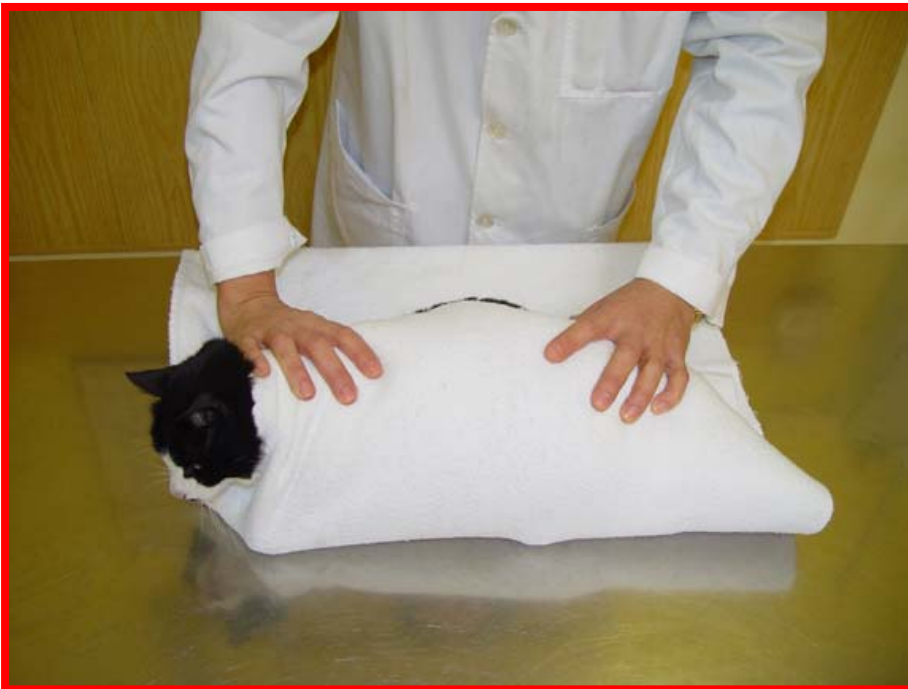Forma de realizarlo: Sujetar con una mano la piel de la región cervical dorsal presionando sobre la mesa. Con la otra mano, sujetar las extremidades posteriores y tirar de ellas.



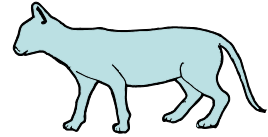
1.4.3. Inmovilizar el animal utilizando un paño.



Forma de realizarlo: Envolver el animal con una toalla, de forma que la cabeza le quede fuera.



1.4.4. Inmovilizar el animal en una jaula de contención.

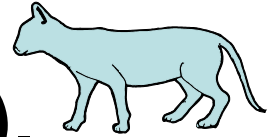


Forma de realizarlo: Introducir el animal en la jaula. Estirar las asa de la pared lateral movable y presionar el animal contra la pared lateral opuesta.

Jaula de contención



1.4.5. Delimitar las regiones topográficas de exploración (1/4).



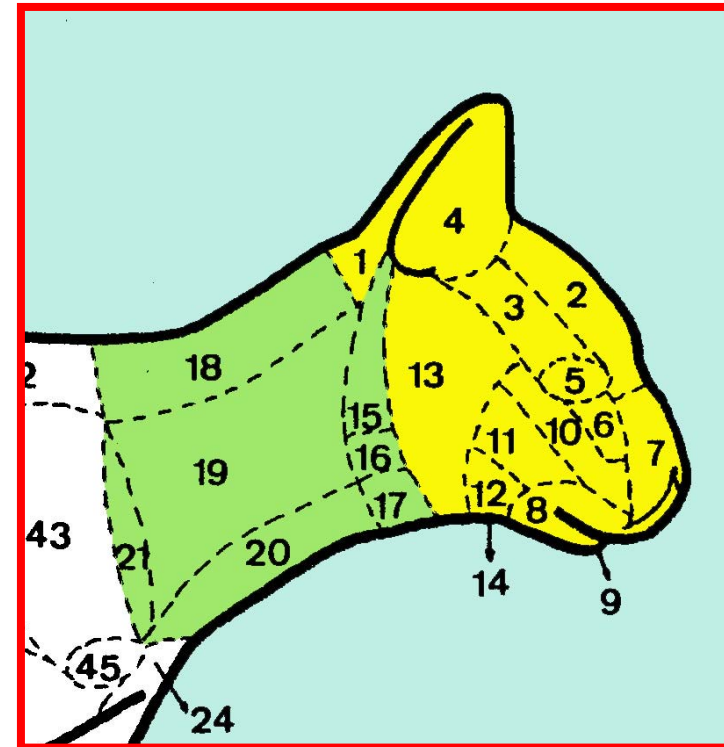
Cabeza:

- 1- Occipital (nuca)
- 2- Frontal (frente)
- 3- Parieto-temporal (sien)
- 4- Auricular
- 5- Orbitaria
- 6- Infraorbitaria (lacrimal)
- 7- Nasal
- 8- Labial (superior e inferior)
- 9- Mentoniana

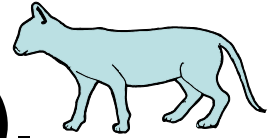
- 10- Maxilar
- 11- Bucal
- 12- Mandibular
- 13- Masetérica
- 14- Intermandibular

Cuello:

- 15- Parotídea
- 16- Faríngea
- 17- Laríngea
- 18- Cervical dorsal
- 19- Cervical lateral (tablas del cuello)
- 20- Cervical ventral (yugular y tráquea)
- 21- Preescapular

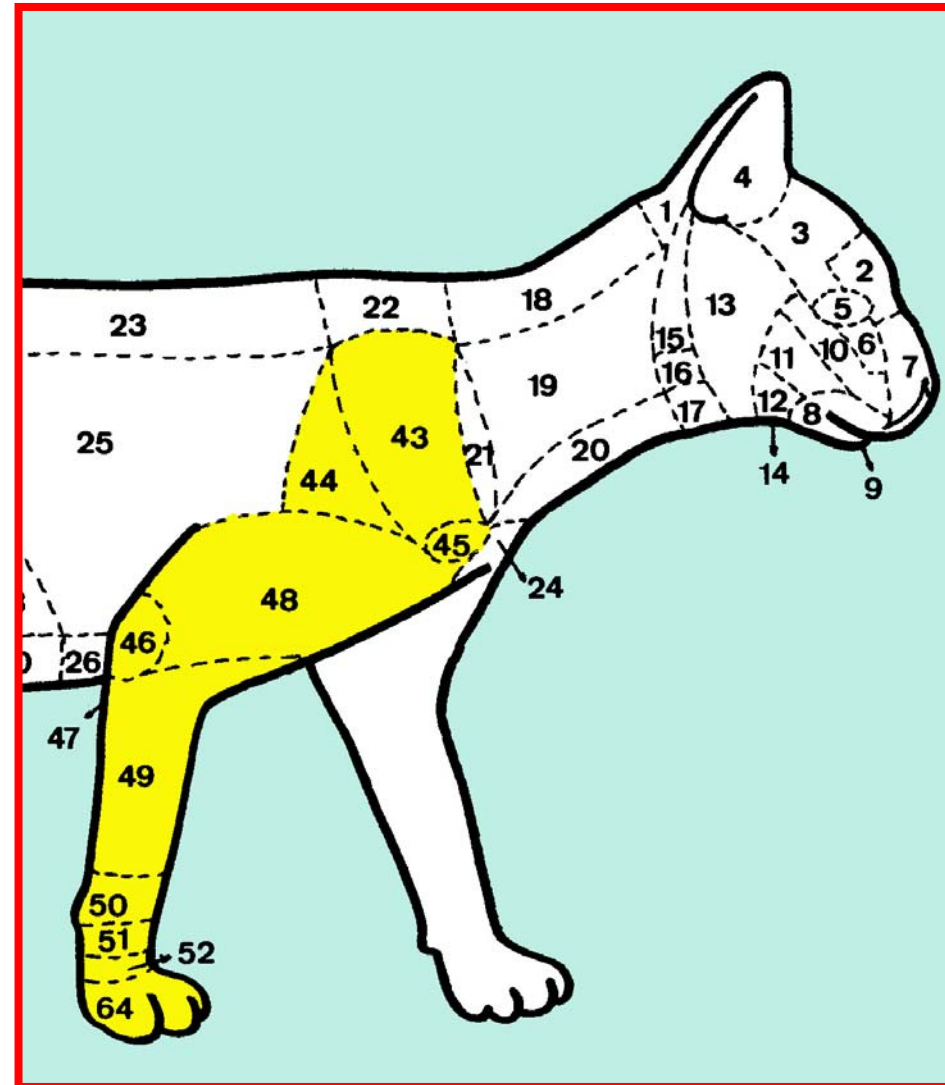


1.4.5. Delimitar las regiones topográficas de exploración (2/4).

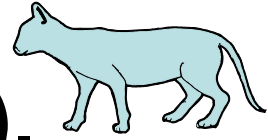


Extremidad anterior:

- 43- Escapular (espalda)
- 44- Tricipital (ancónea)
- 45- Hombro (encuentro)
- 46- Olecraniana (codo)
- 47- Axilar
- 48- Brazo
- 49- Antebrazo
- 50- Carpo
- 51- Metacarpiana
- 52- Metacarpofalángica
- 60- 1ª falange
- 61- 2ª falange
- 64- Unguicular



1.4.5. Delimitar las regiones topográficas de exploración (3/4).

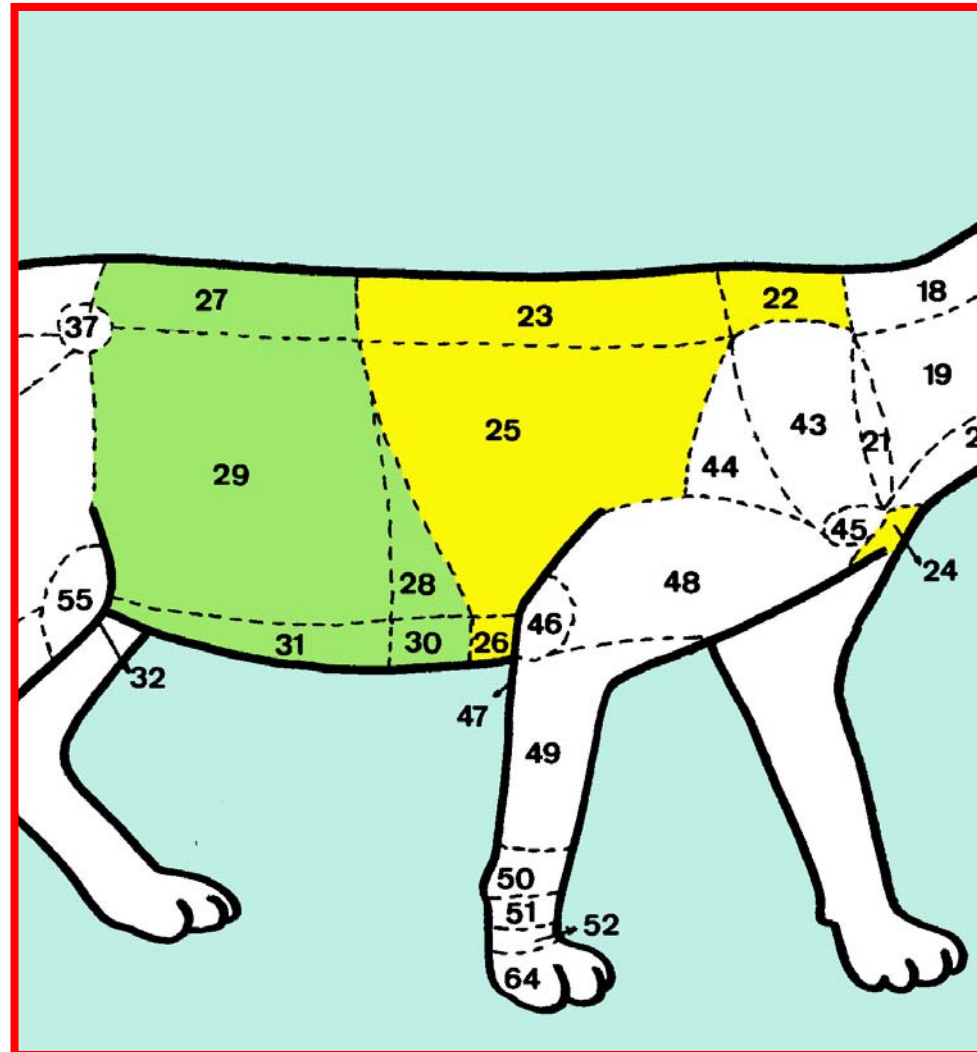


Dorso y tórax:

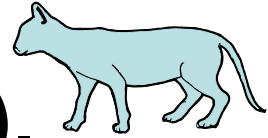
- 22- Interescapular (cruz)
- 23- Vertebral torácica (dorso)
- 24- Preesternal (pecho)
- 25- Costal (pulmonar y precordial)
- 26- Estial

Abdomen:

- 27- Lumbar
- 28- Hipocondrio
- 29- Abdominal lateral (flanco)
- 30- Xifoidea
- 31- Umbilical
- 32- Inguinal
- 33- Púbica



1.4.5. Delimitar las regiones topográficas de exploración (4/4).



Pelvis:

- 34- Sacra
- 35- Glútea
- 36- Cluneal
- 37- Tuberosidad coxal
- 38- Tuberosidad isquiática
- 39- Caudal (coccígea)
- 40- Perineal (anal y urogenital)
- 41- Escrotal (machos)
- 42- Supramamaria (hembras)

Extremidad posterior:

- 53- Coxofemoral y trocantérica
- 54- Femoral (muslo)
- 55- Rodilla
- 56- Pierna
- 57- Tarso (corvejón)
- 58- Metatarsiana
- 59- Metatarsofalángica
- 60- 1ª falange
- 61- 2ª falange
- 64- Unguicular

