

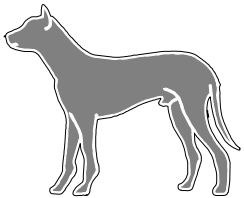
PROPEDEÚTICA CLÍNICA

Práctica 6

- **Exploración del aparato digestivo del perro y del gato.**

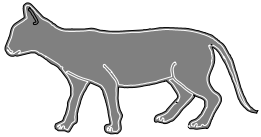
OBJETIVOS (1/2)

- 6.1. 1. Explorar los labios.**
- 6.1. 2. Explorar la mucosa bucal (gingival).**
- 6.1. 3. Explorar los dientes.**
- 6.1. 4. Explorar la lengua.**
- 6.1. 5. Explorar el paladar duro y blando.**
- 6.1. 6. Explorar las glándulas salivares (parótida).**
- 6.1. 7. Explorar la faringe.**
- 6.1. 8. Explorar las tonsilas.**
- 6.1. 9. Explorar el estómago.**
- 6.1.10. Explorar el intestino.**
- 6.1.11. Explorar el hígado.**
- 6.1.12. Explorar el bazo.**
- 6.1.13. Explorar la 'ola ascítica'.**
- 6.1.14. Explorar los sacos anales (perianales).**

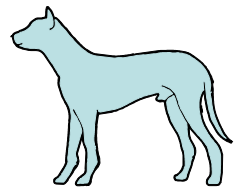


OBJETIVOS (2/2)

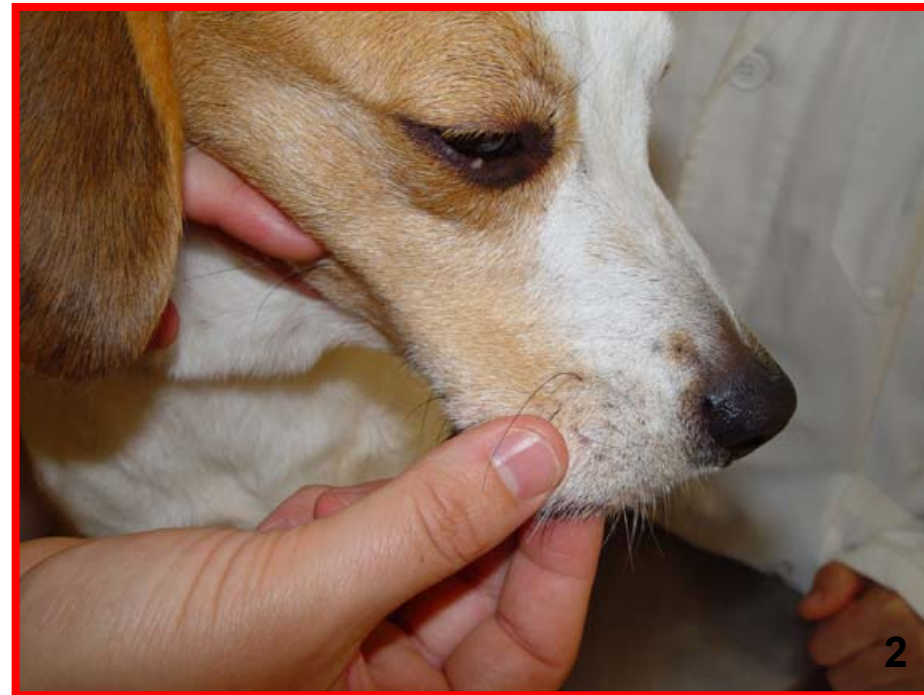
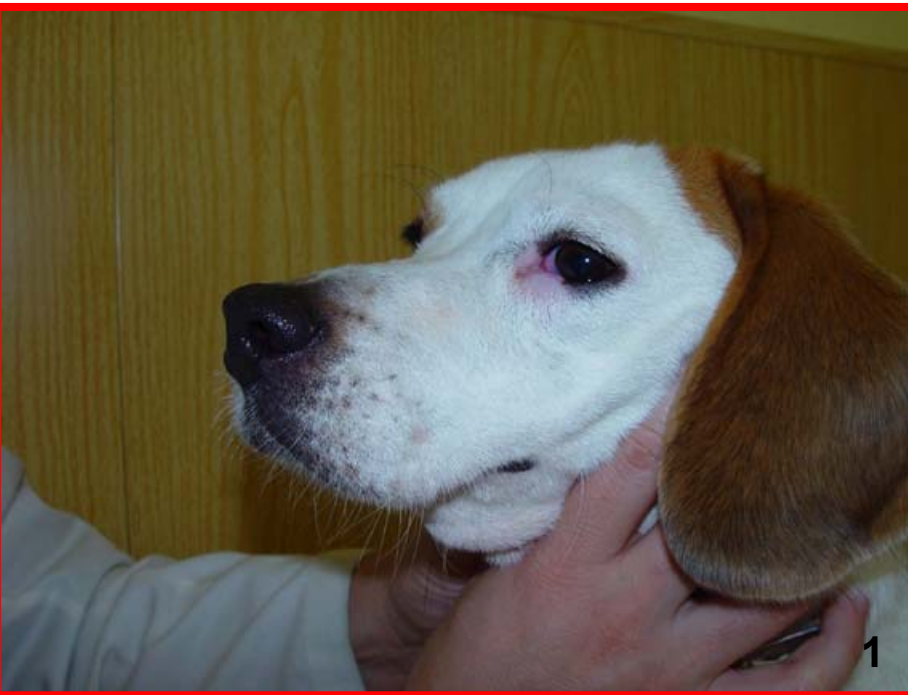- 6.2. 1. Explorar los labios.**
 - 6.2. 2. Explorar la mucosa bucal (gingival)**
 - 6.2. 3. Explorar los dientes.**
 - 6.2. 4. Explorar la lengua.**
 - 6.2. 5. Explorar el paladar duro y blando.**
 - 6.2. 6. Explorar las glándulas salivares (parótida).**
 - 6.2. 7. Explorar la faringe.**
 - 6.2. 8. Explorar las tonsilas.**
 - 6.2. 9. Explorar el estómago.**
 - 6.2.10. Explorar el intestino.**
 - 6.2.11. Explorar el hígado.**
 - 6.2.12. Explorar el bazo.**
 - 6.2.13. Explorar la 'ola ascítica'.**
-



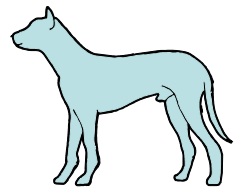
6.1.1. Explorar los labios.



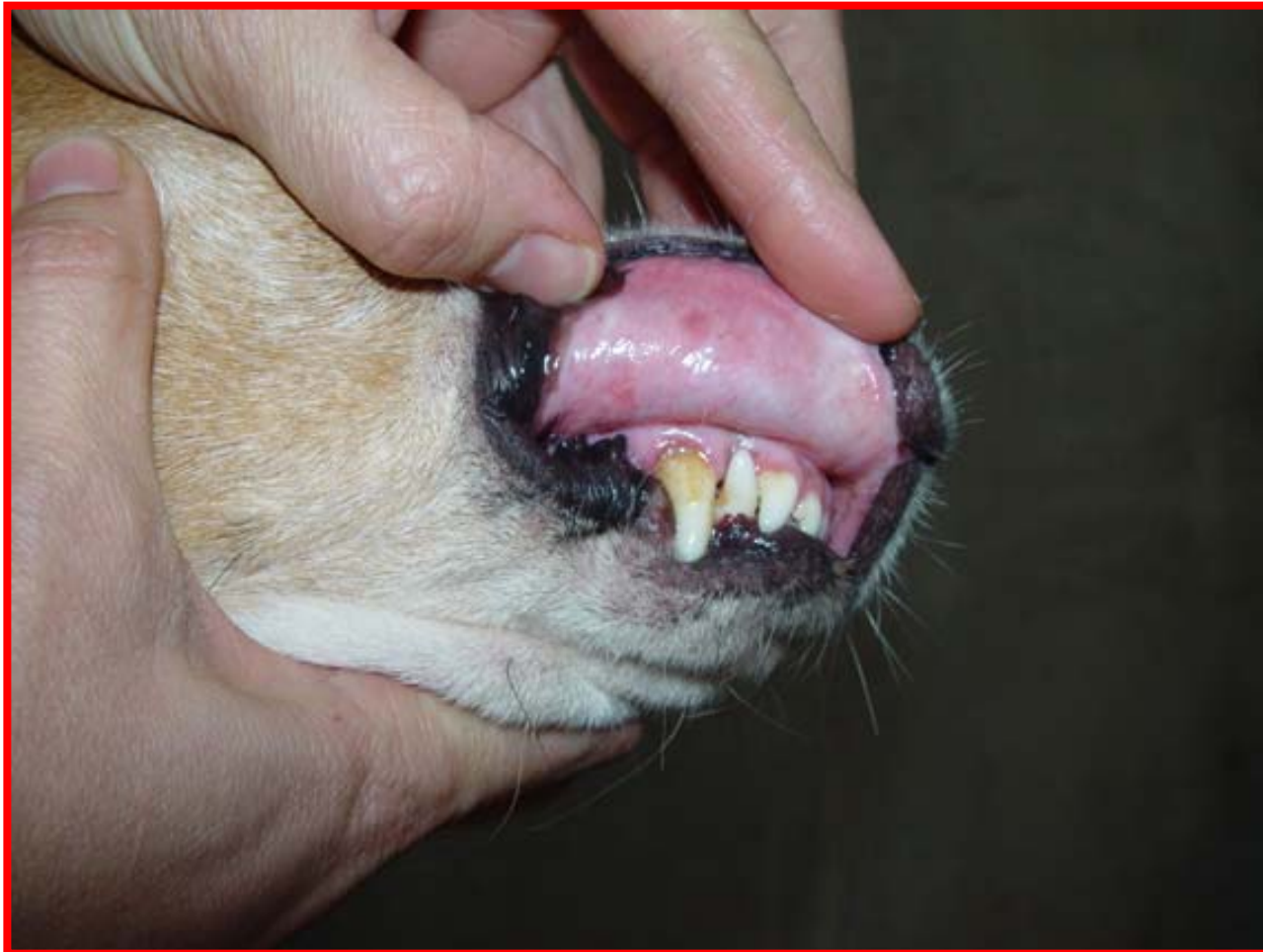Forma de realizarlo: Explorar por inspección (1) y palpación (2). Evertir los labios.



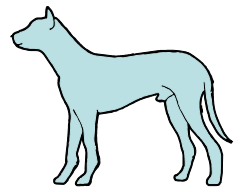
6.1.2. Explorar la mucosa bucal (gingival).



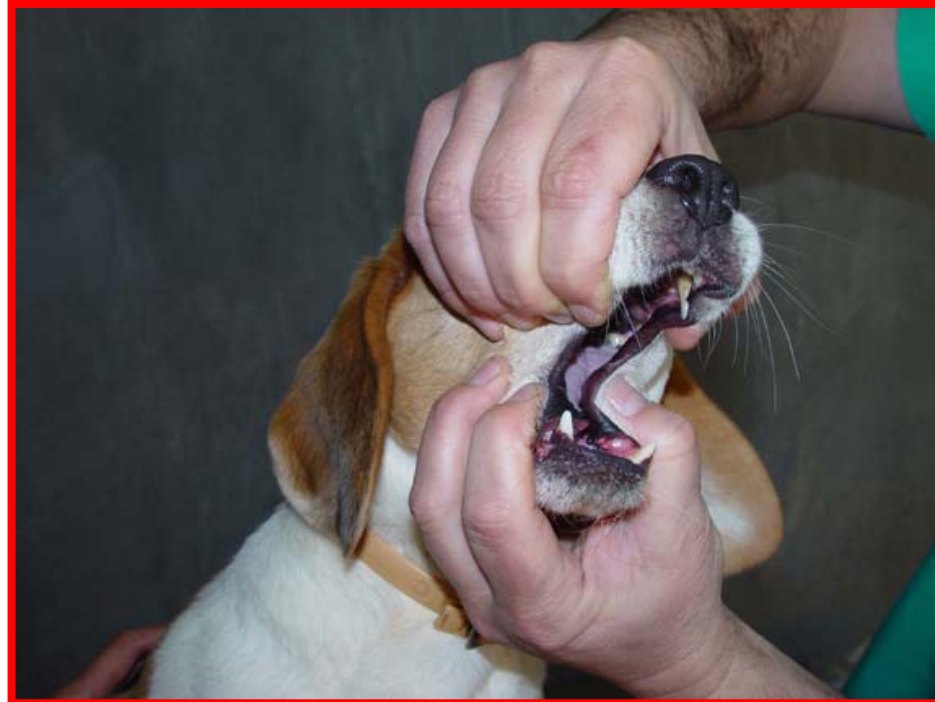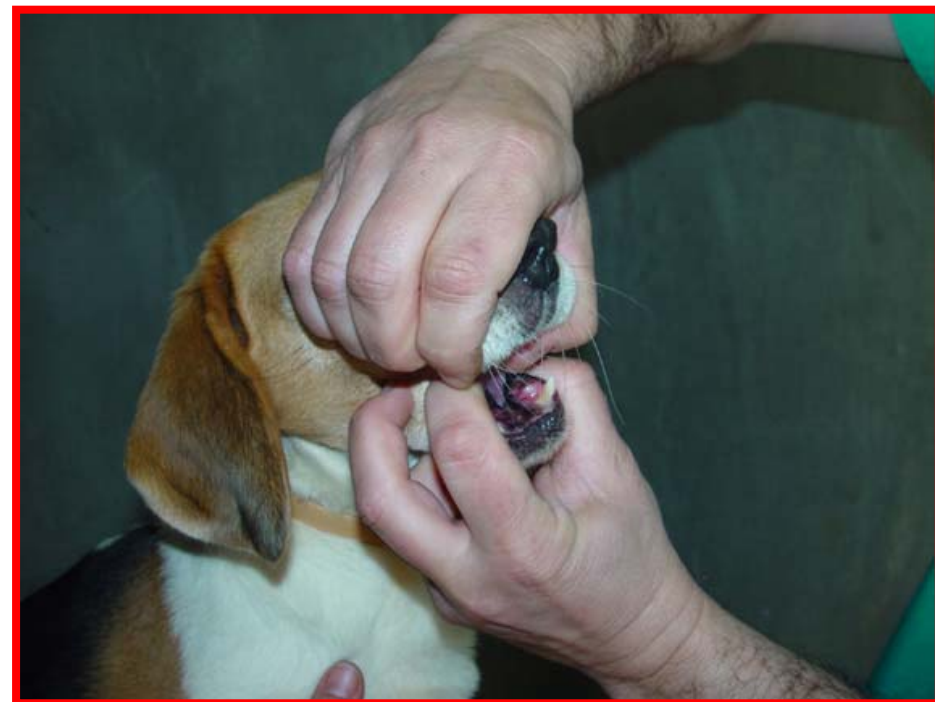Forma de realizarlo: Explorar por inspección. Evertir los labios.



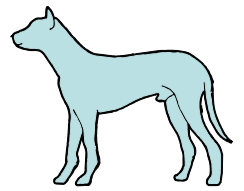
Abrir la boca.



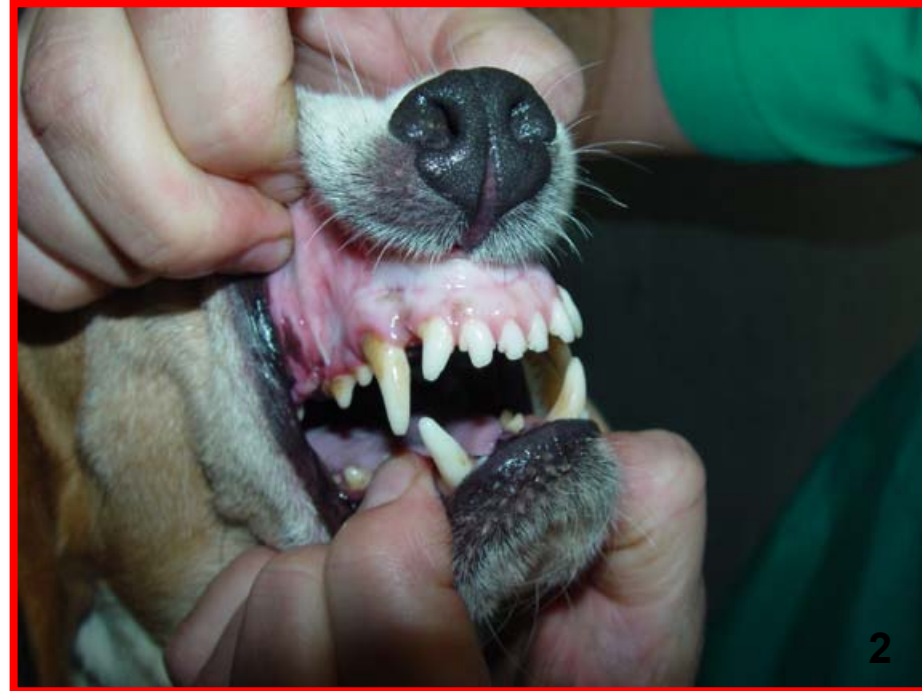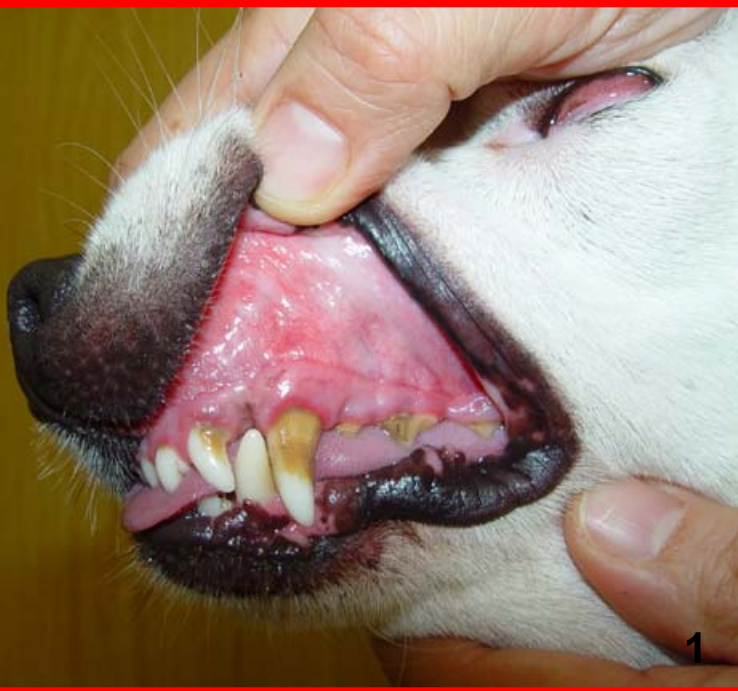Forma de realizarlo: Coger con una mano el maxilar y con la otra la mandíbula, colocando los labios sobre la corona de los molares y empujar al mismo tiempo hacia dentro para evitar que el perro cierre la boca.



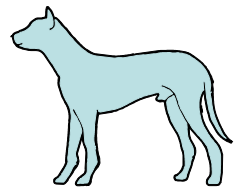
6.1.3. Explorar los dientes.



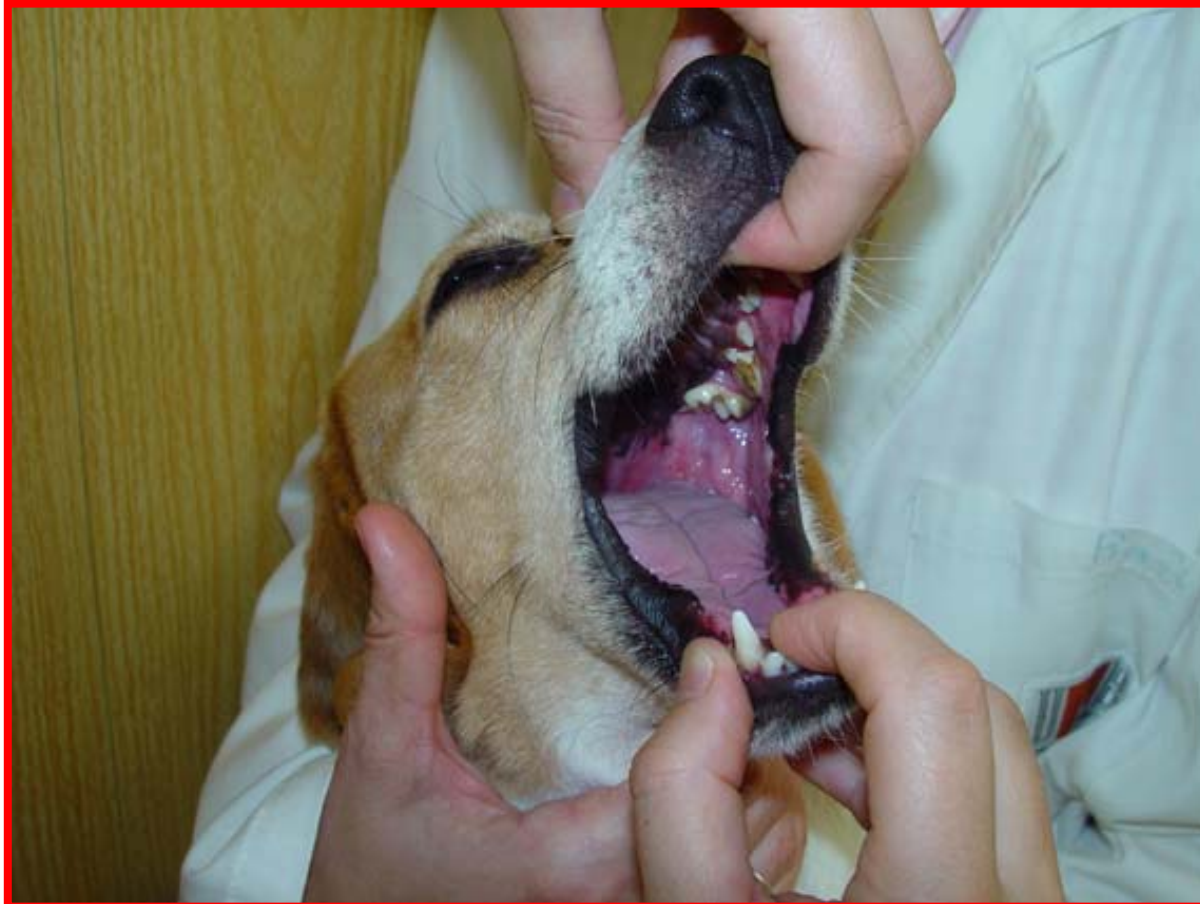Forma de realizarlo: Explorar por inspección y palpación. Explorar los incisivos primero elevando los labios (1) y después abrir la boca para explorar todos los dientes (2).



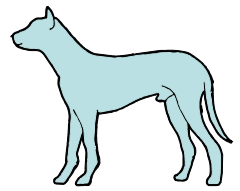
6.1.4. Explorar la lengua.



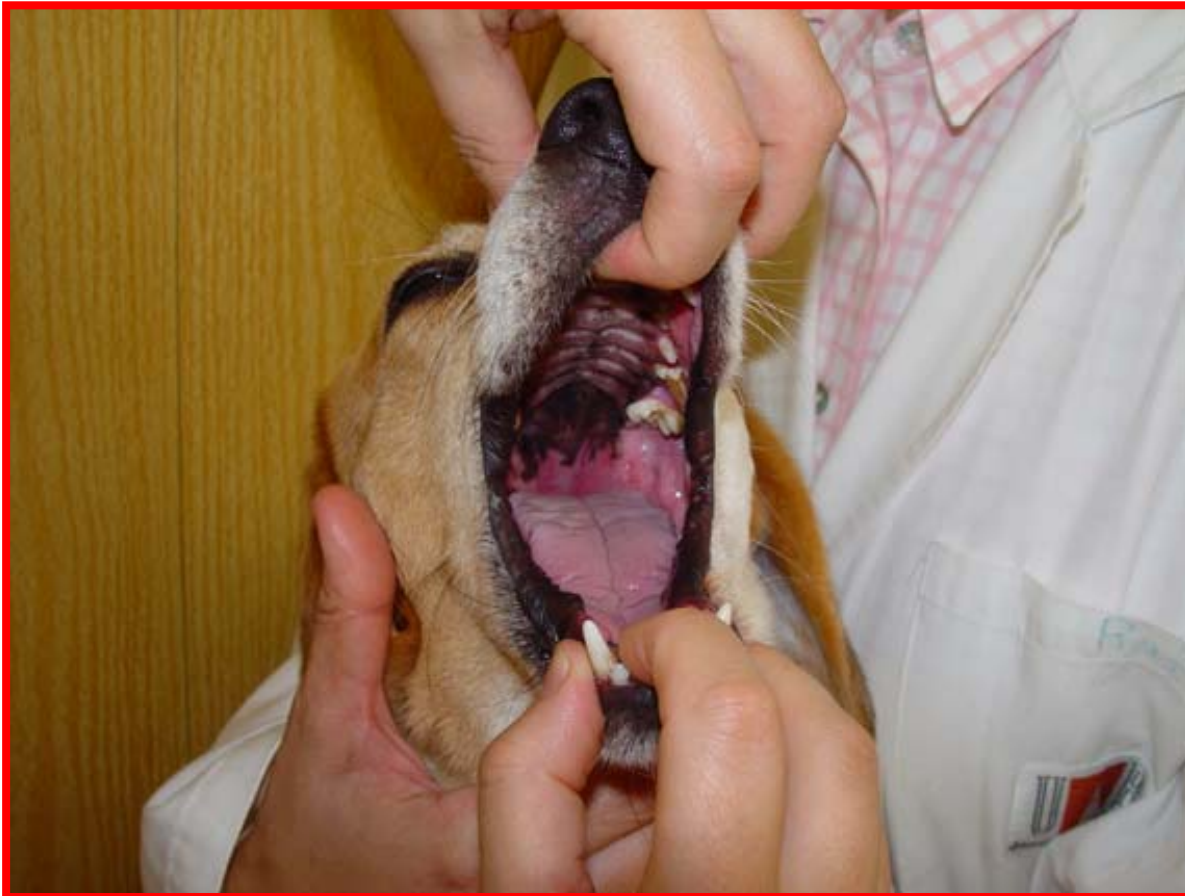Forma de realizarlo: Abrir la boca del animal. Explorar por inspección y palpación.



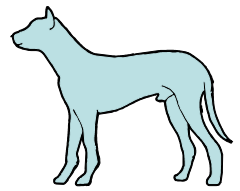
6.1.5. Explorar el paladar duro y blando.



Forma de realizarlo: Abrir la boca del animal. Explorar por inspección. Utilizar un foco de luz.



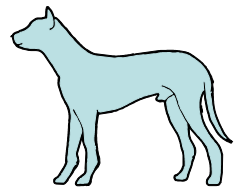
6.1.6. Explorar las glándulas salivares (parótida).



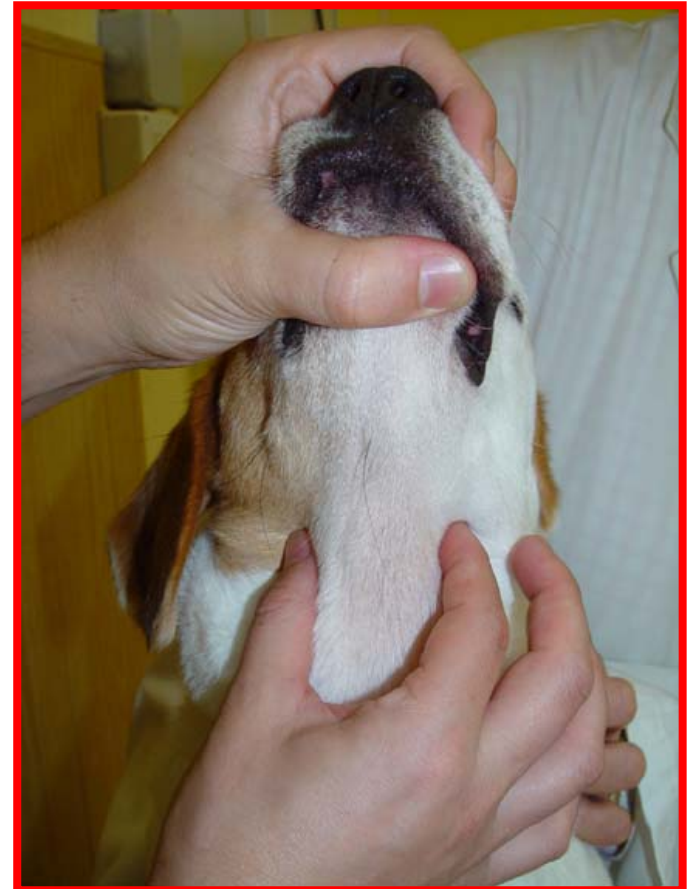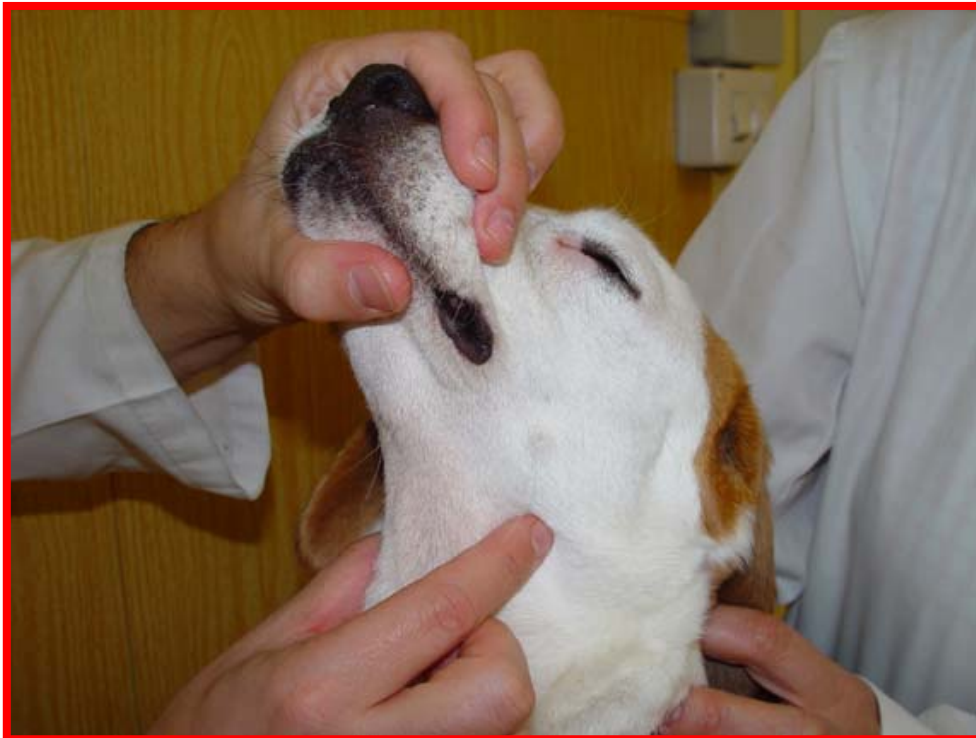Forma de realizarlo: Explorar por inspección y palpación en la parte ventral del ángulo mandibular.



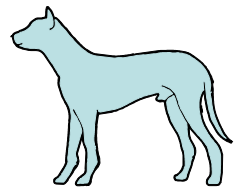
6.1.7. Explorar la faringe.



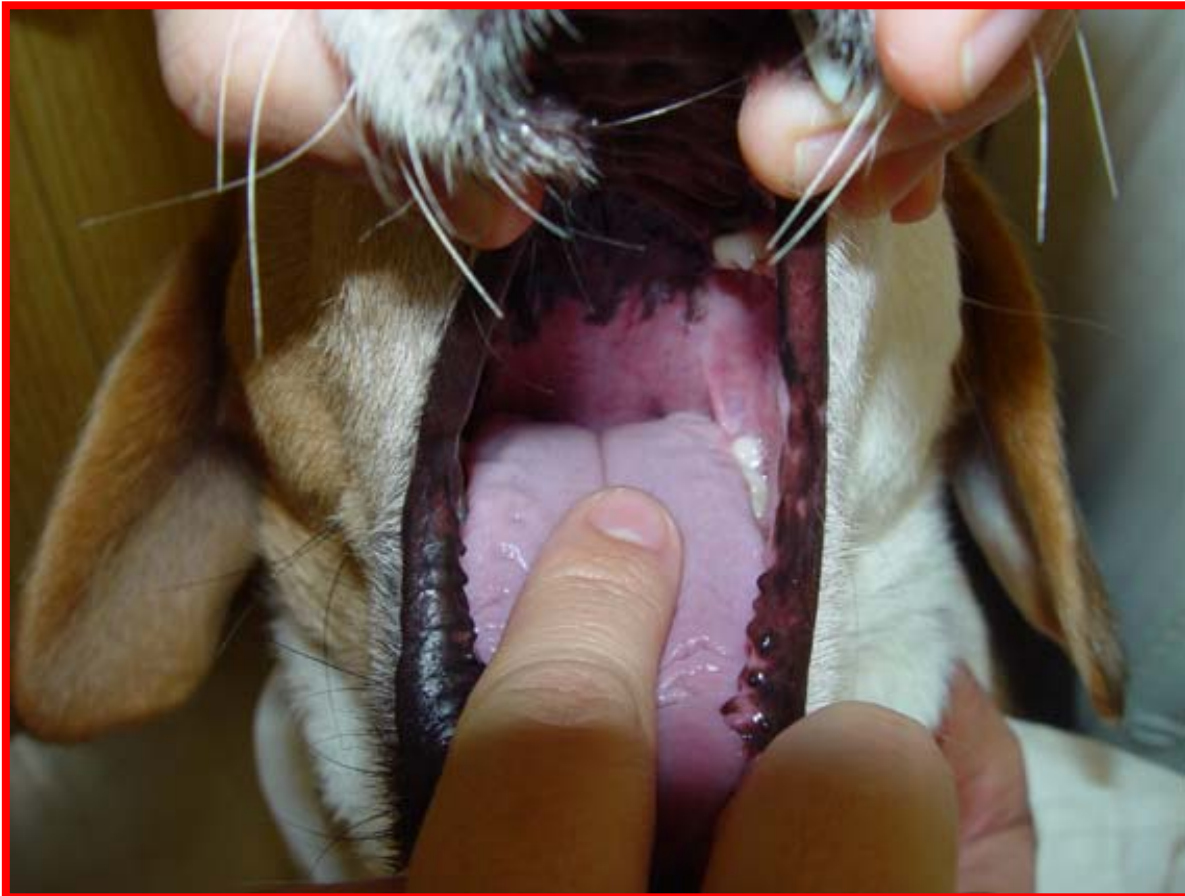Forma de realizarlo: Explorar por palpación desde el exterior en la región faríngea. Utilizar uno o dos dedos de la mano.



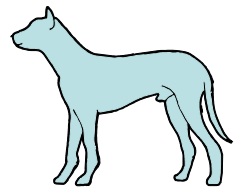
6.1.8. Explorar las tonsilas.



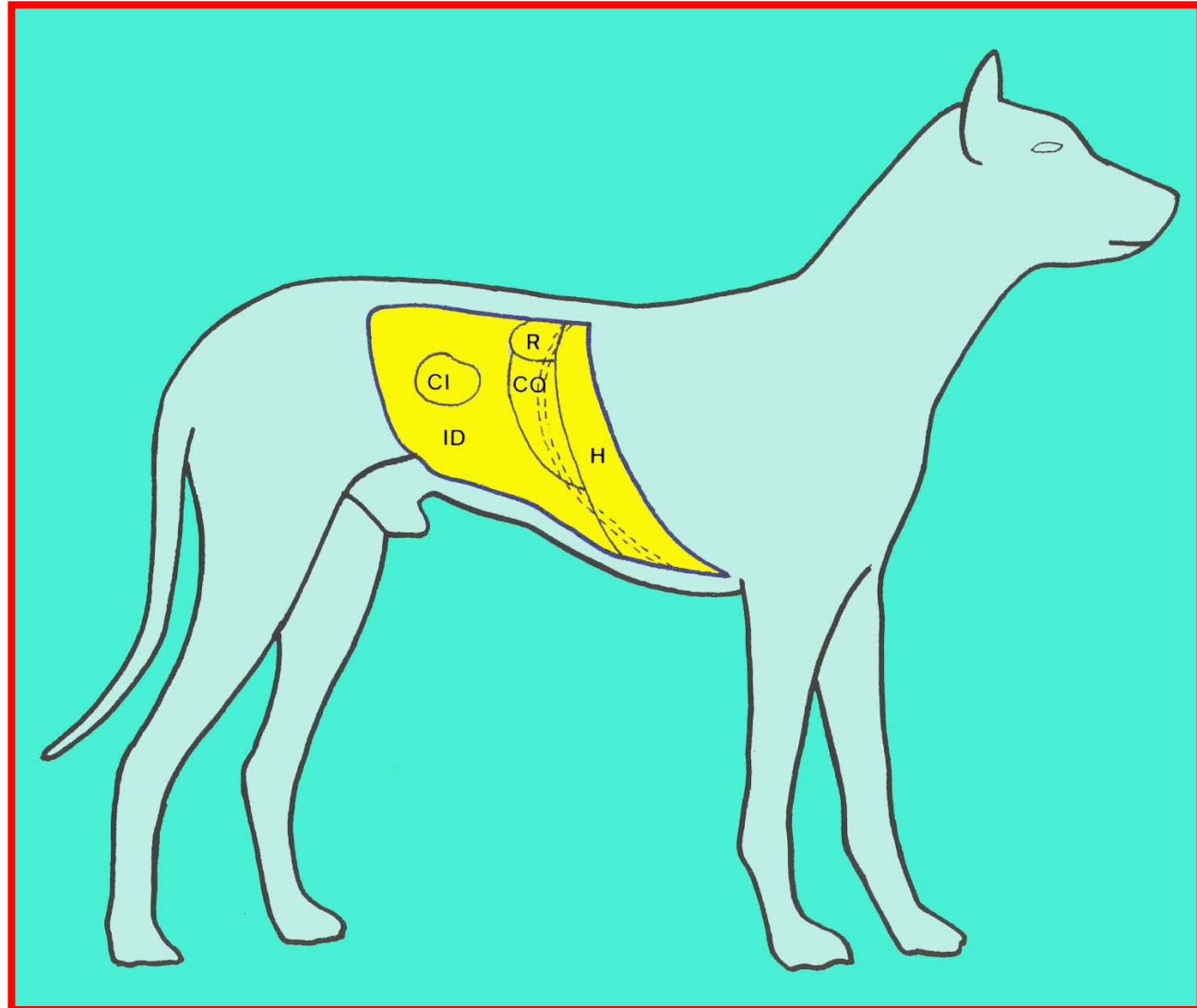
Forma de realizarlo: Abrir la boca del animal. Explorar por inspección deprimiendo la base de la lengua con un dedo. Utilizar un foco de luz.



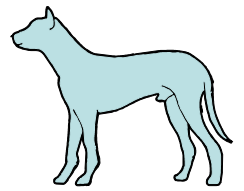
Topografía de los órganos abdominales (1). Lado derecho.



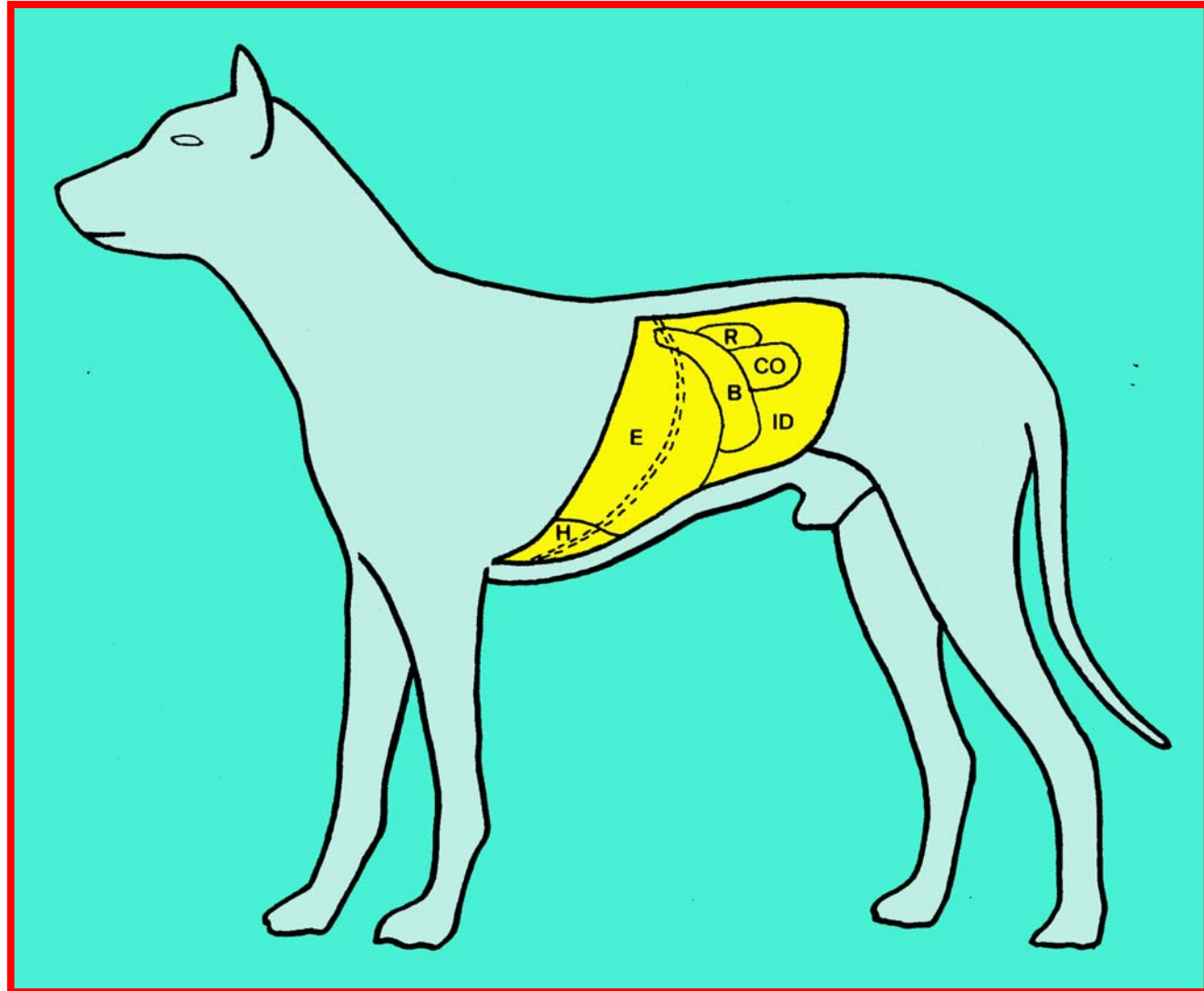
Ci, Ciego
Co, Colon
H, Hígado
Id, Intestino delgado
R, Riñón



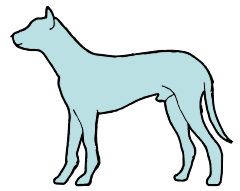
Topografía de los órganos abdominales (2). Lado izquierdo.



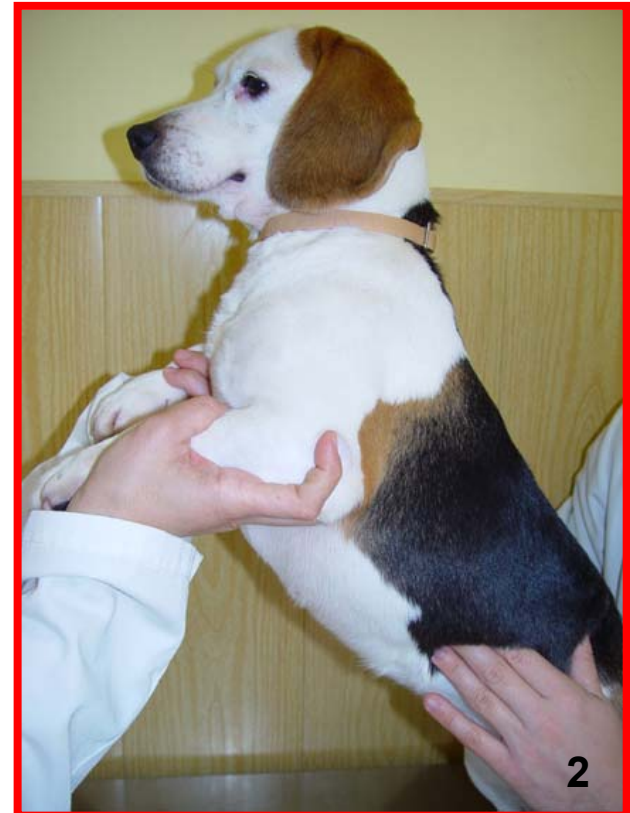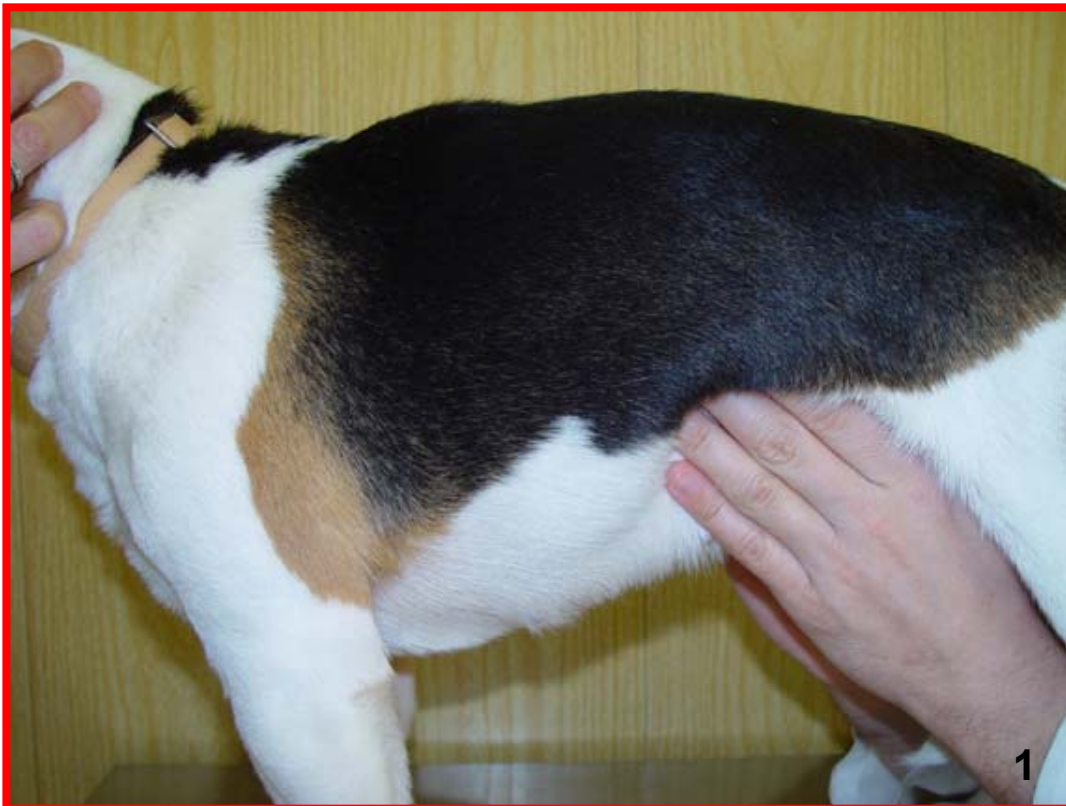B, Bazo
Co, Colon
E, Estómago
H, Hígado
Id, Intestino delgado
R, Riñón



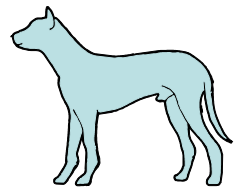
6.1.9. Explorar el estómago.



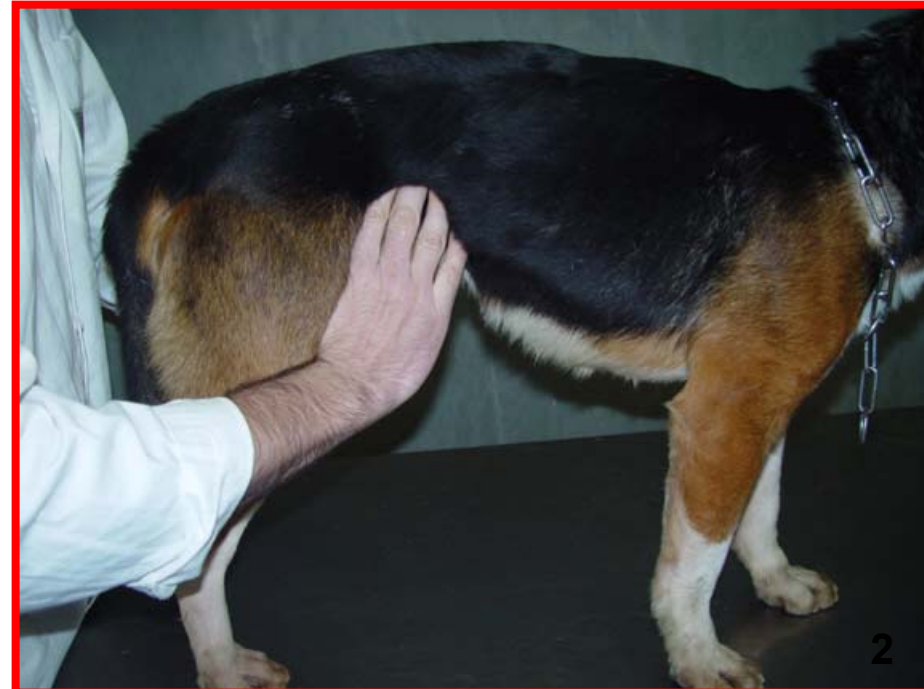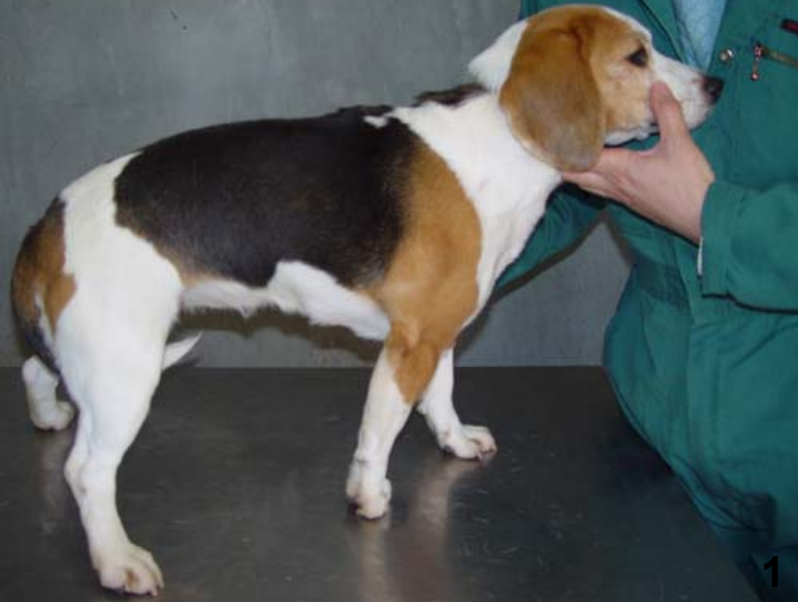Forma de realizarlo: Explorar por palpación con los dedos situados en la parte caudal de la región xifoidéa (1) o levantar las extremidades anteriores para que el estómago se aleje del hígado y realizar presión detrás de la última costilla (2). En condiciones normales no se palpa.



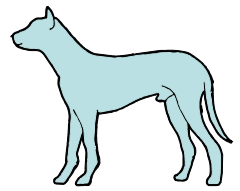
6.1.10. Explorar el intestino (1/2).



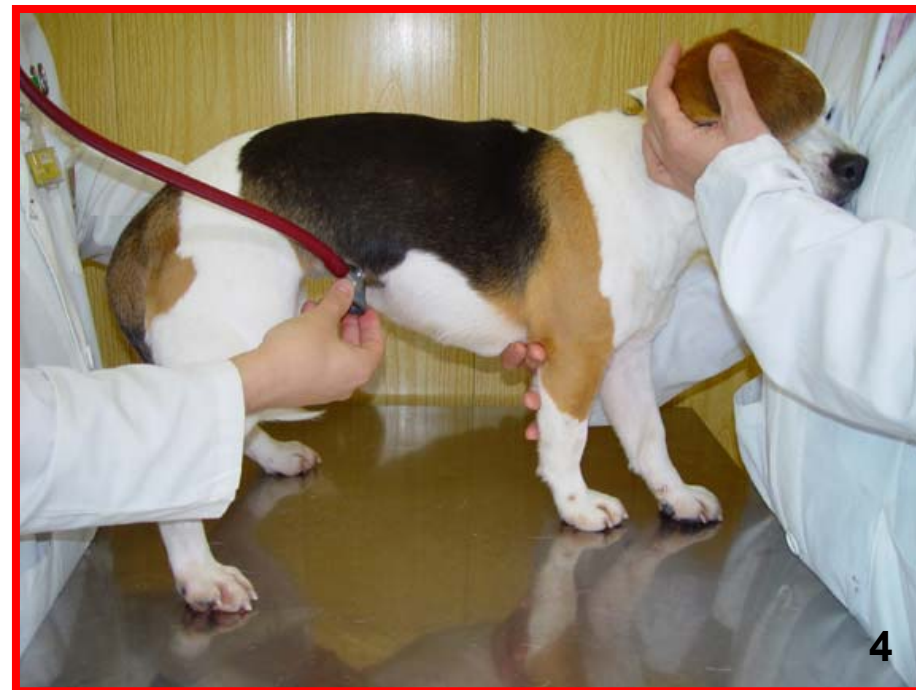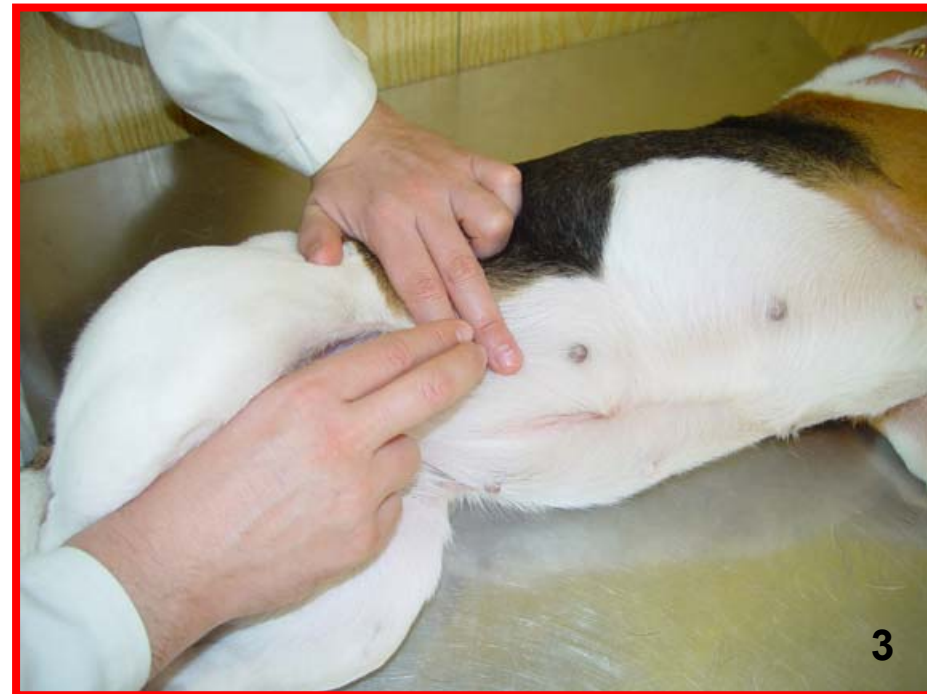Forma de realizarlo: Explorar por inspección, palpación, percusión y auscultación. Inspeccionar la región abdominal (1). Palpar con los dedos de una mano (2) o con los de las dos manos, colocados a ambos lados del abdomen en sentido dorsal, aplicando una presión suave y tratando que estos prácticamente se toquen.



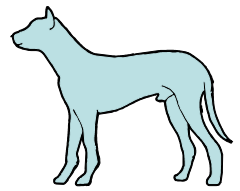
6.1.10. Explorar el intestino (2/2).



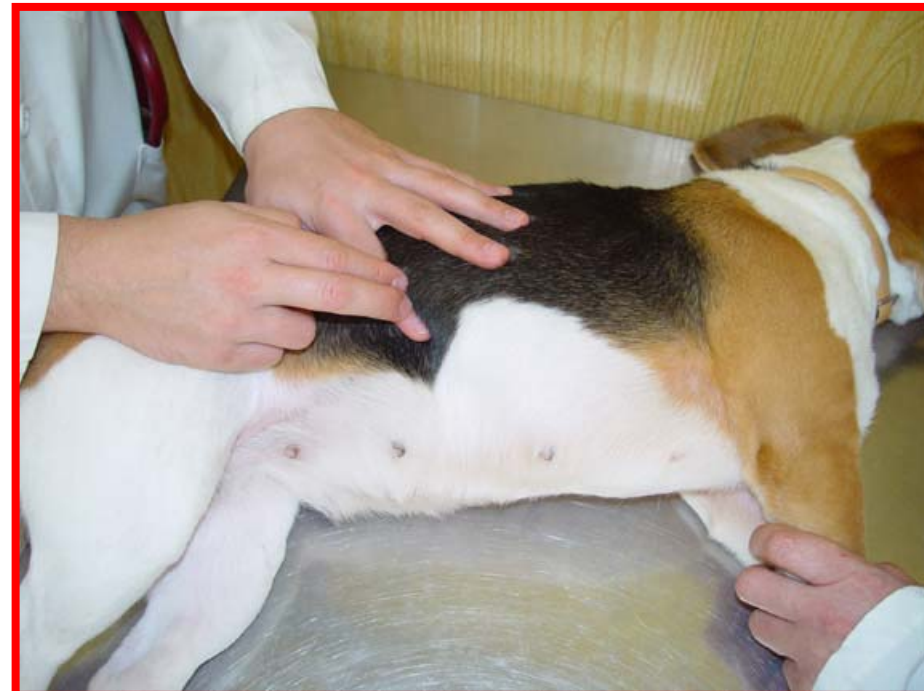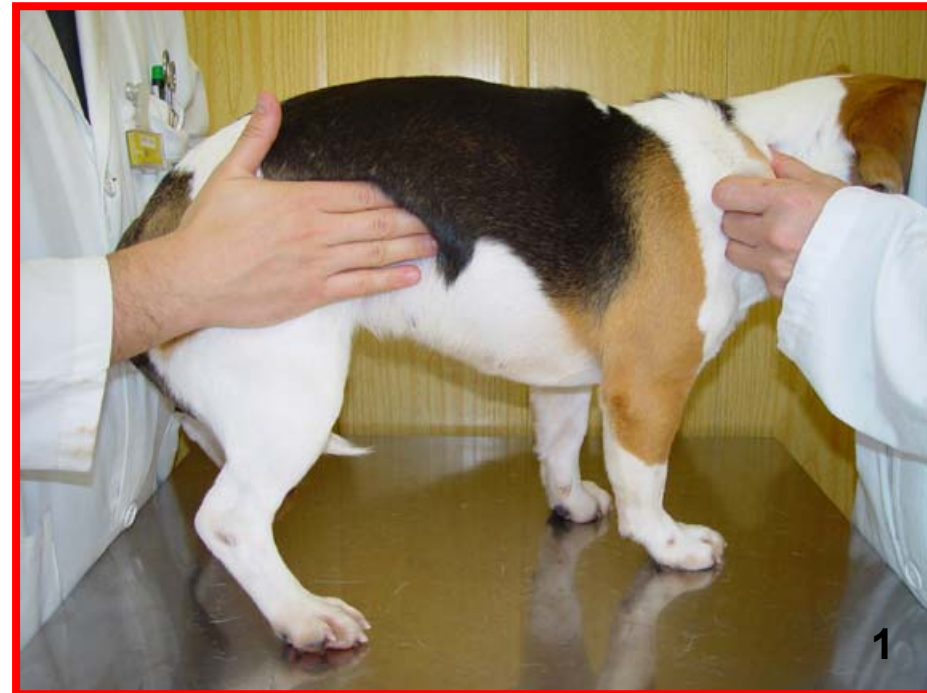Forma de realizarlo: Explorar por inspección, palpación, percusión y auscultación. Percutir de forma dígito-digital la región abdominal (3). Auscultar los borborismos, que varían en función de la fase del ciclo digestivo (4).



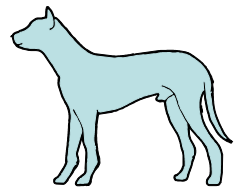
6.1.11. Explorar el hígado.



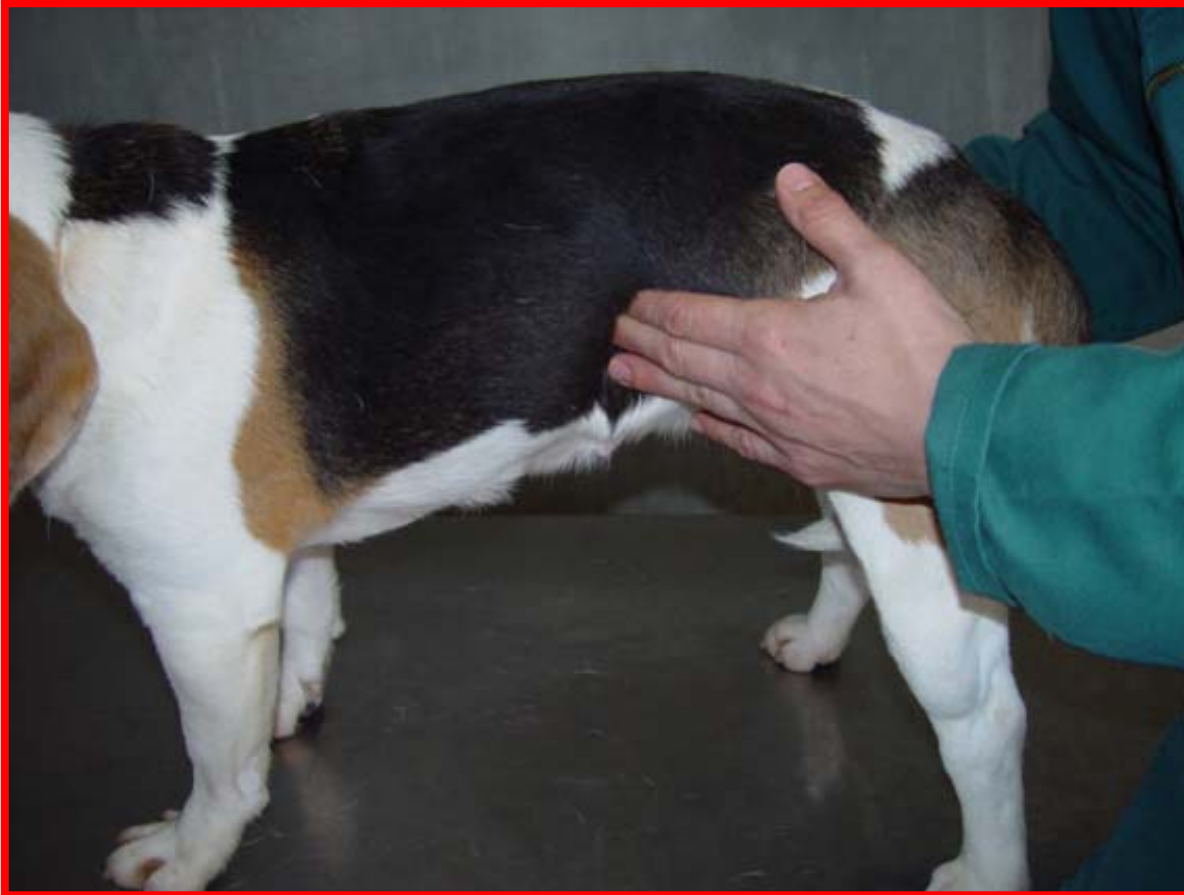Forma de realizarlo: Explorar por palpación y percusión. Se palpa únicamente cuando está aumentado de tamaño (1). En condiciones normales llega hasta el arco costal de ambos lados y no es posible palparlo. Percutir de forma dígito-digital en su área de proyección (2).



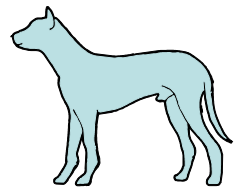
6.1.12. Explorar el bazo.



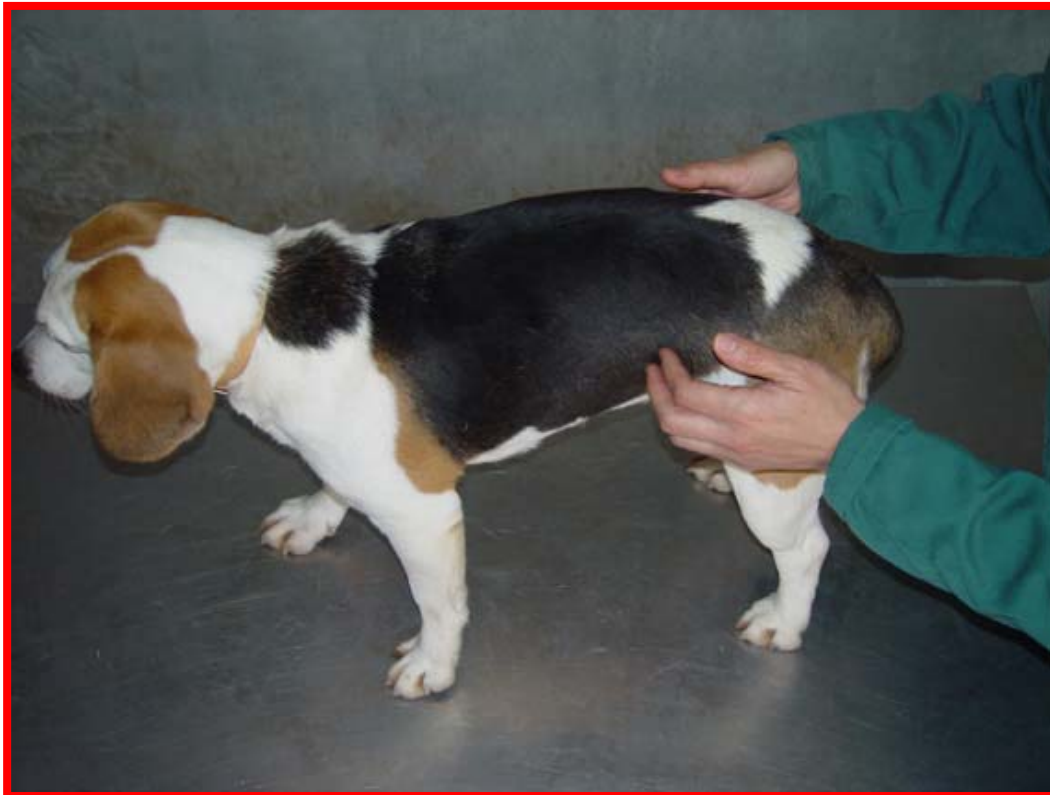Forma de realizarlo: Explorar por palpación en la región abdominal media del lado izquierdo. Únicamente se palpa cuando está aumentado de tamaño.



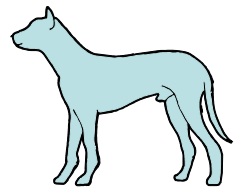
6.1.13. Explorar la 'ola ascítica'.



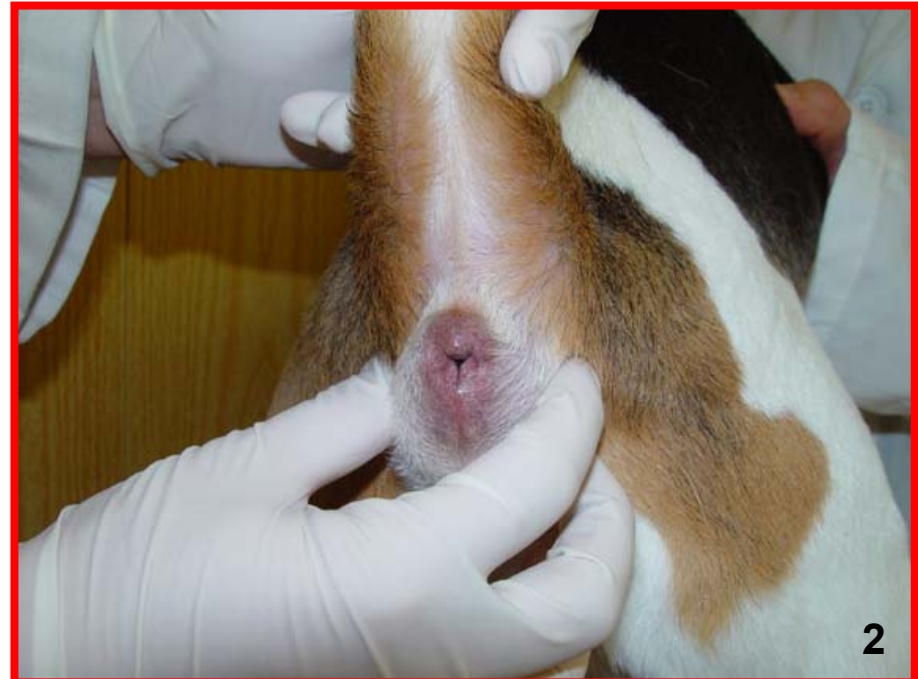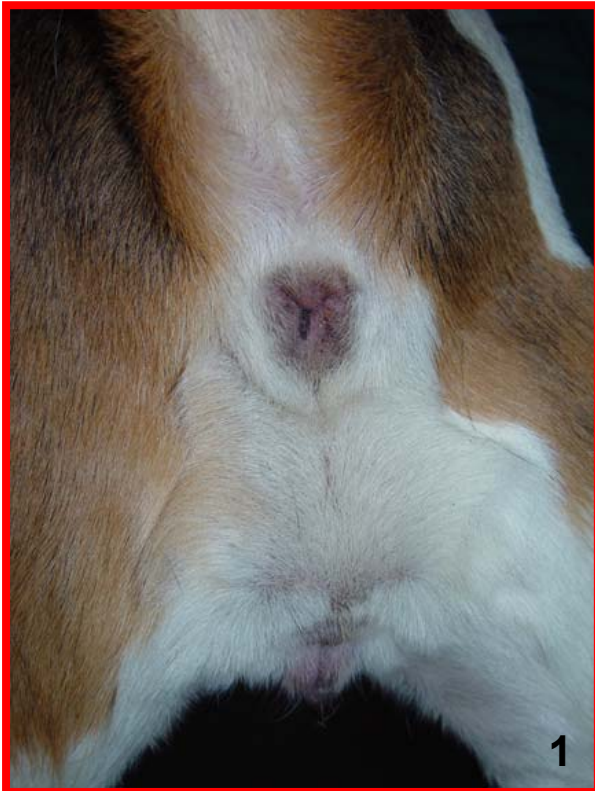Forma de realizarlo: Explorar por palpación. Golpear suavemente la pared abdominal con la punta de los dedos de una mano, mientras que con la otra se palpa el otro lado del abdomen. Si existe líquido, se aprecia una sensación de oleada.



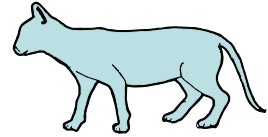
6.1.14. Explorar los sacos anales (perianales).



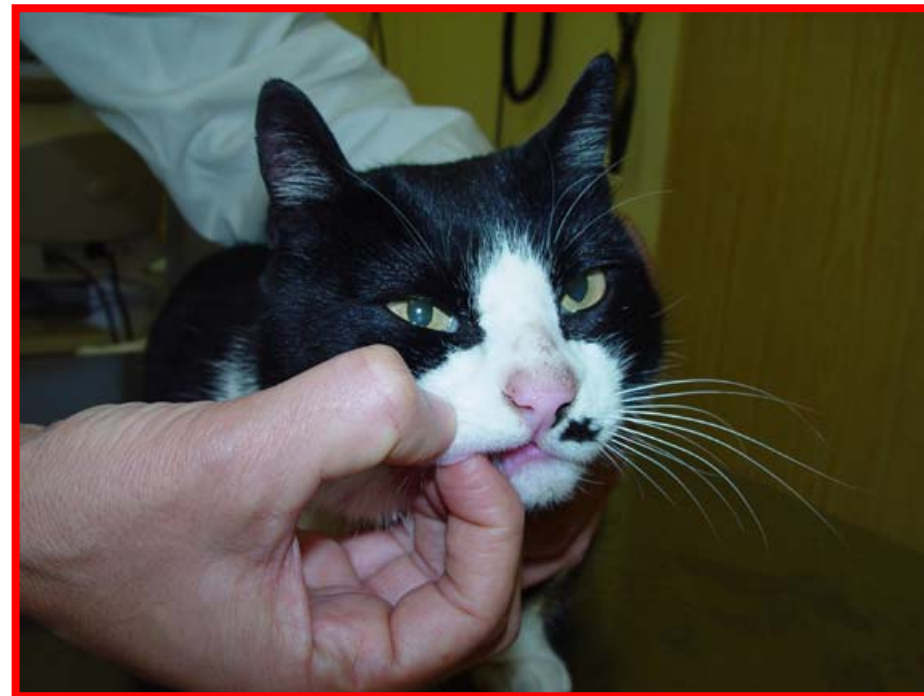Forma de realizarlo: Explorar por inspección y palpación. Inspeccionar el área de proyección, a ambos lados del ano, en una posición de las 4 y las 8 (1). Palpar con los dedos de una mano, presionando los sacos anales desde el exterior del ano (2).



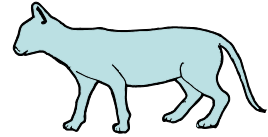
6.2.1. Explorar los labios.



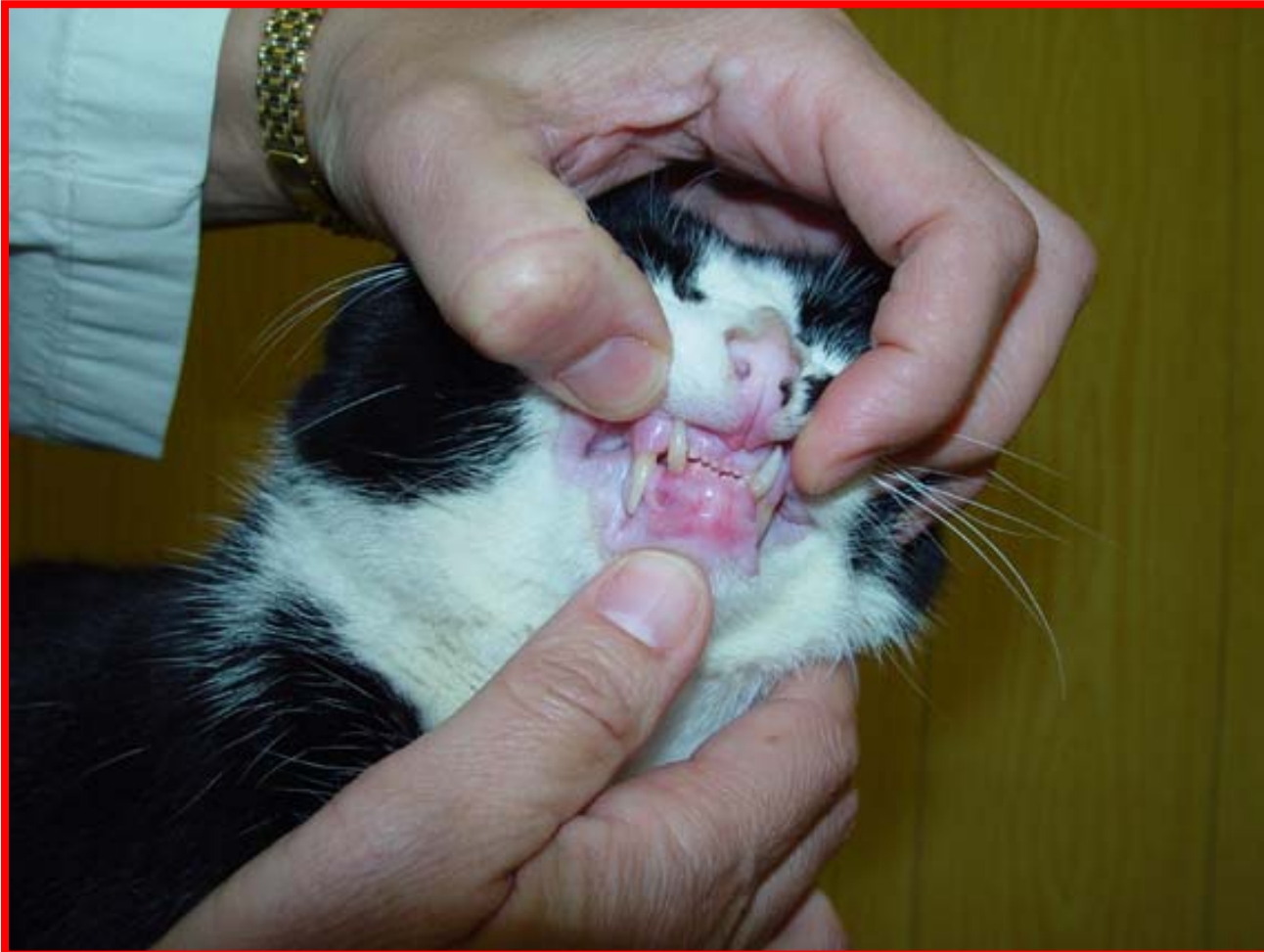Forma de realizarlo: Explorar por inspección (1) y palpación (2). Evertir los labios.



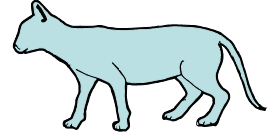
6.2.2. Explorar la mucosa bucal (gingival).



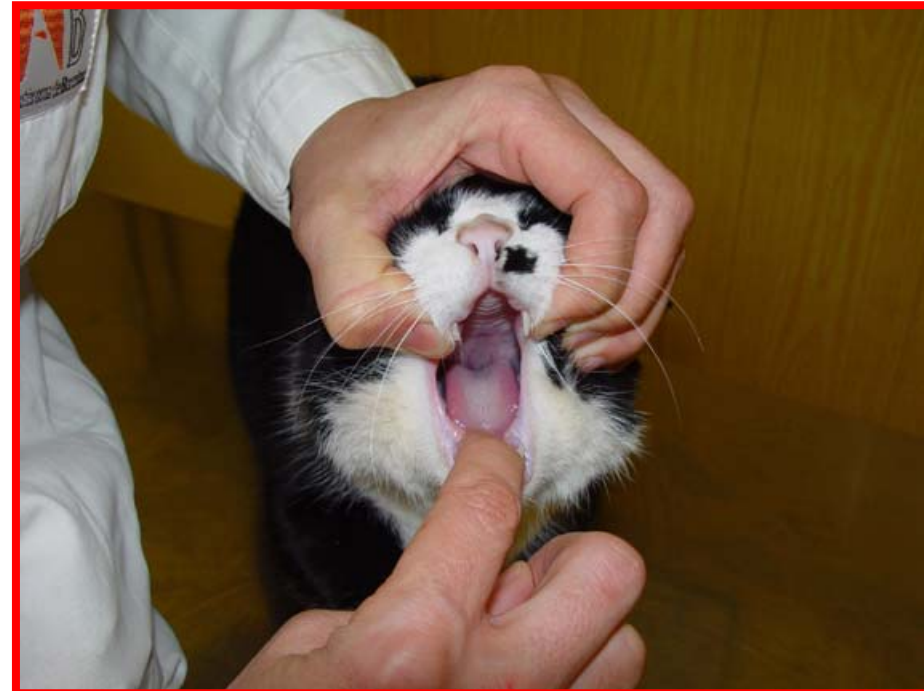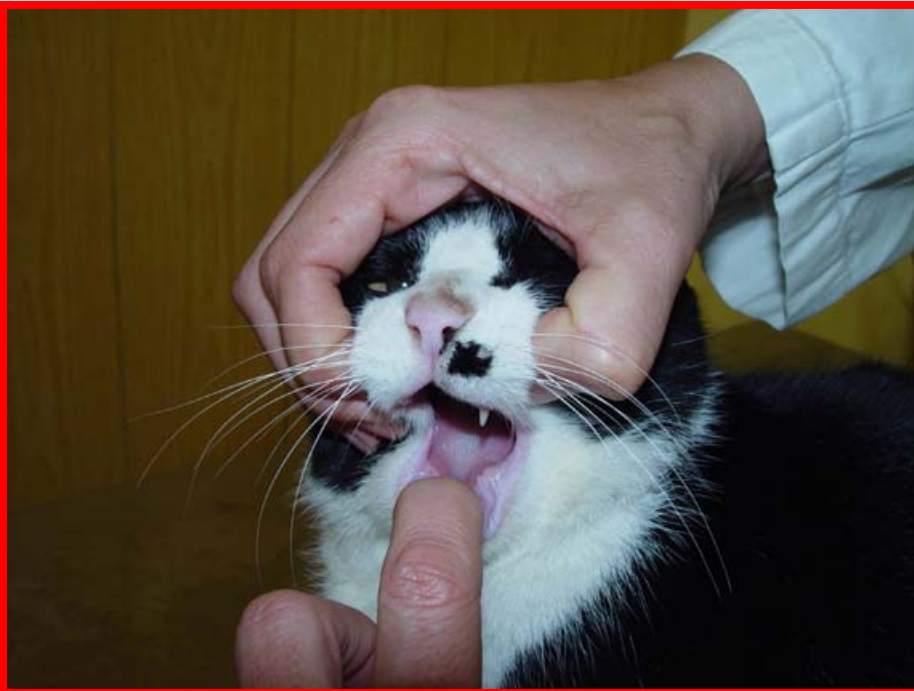Forma de realizarlo: Explorar por inspección. Evertir los labios.



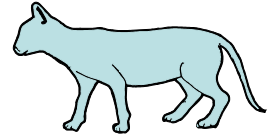
Abrir la boca.



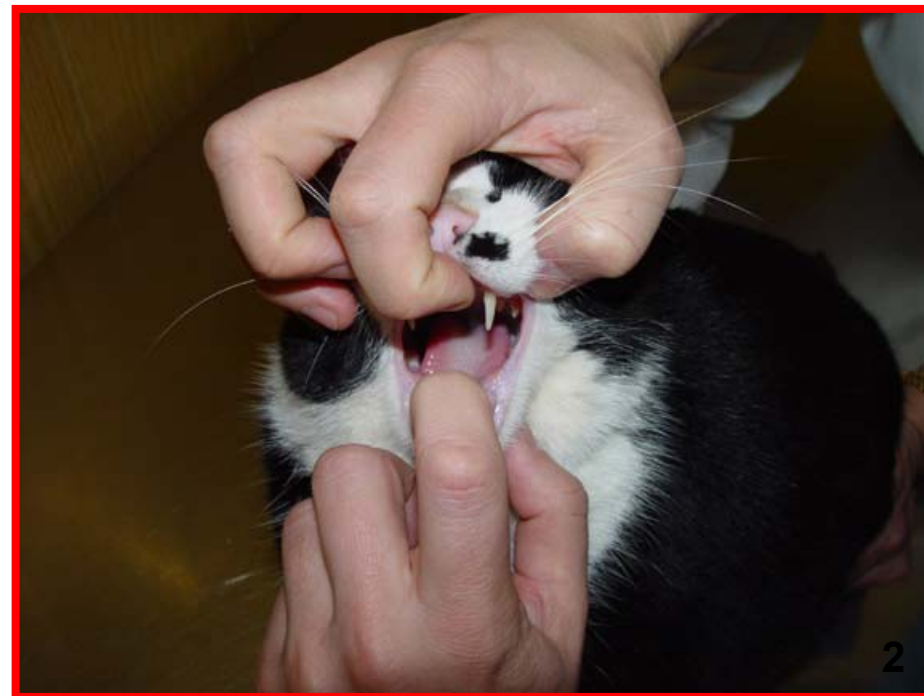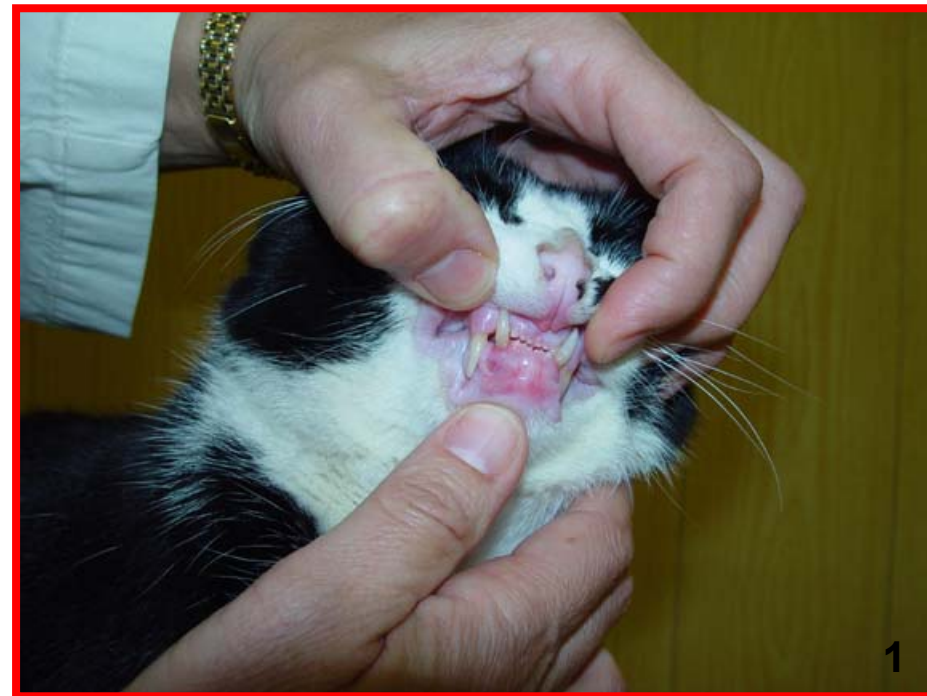Forma de realizarlo: Coger con los dedos de una mano el maxilar y colocar el dedo índice de la otra mano sobre los incisivos de la mandíbula y presionar hacia abajo.



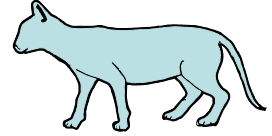
6.2.3. Explorar los dientes.



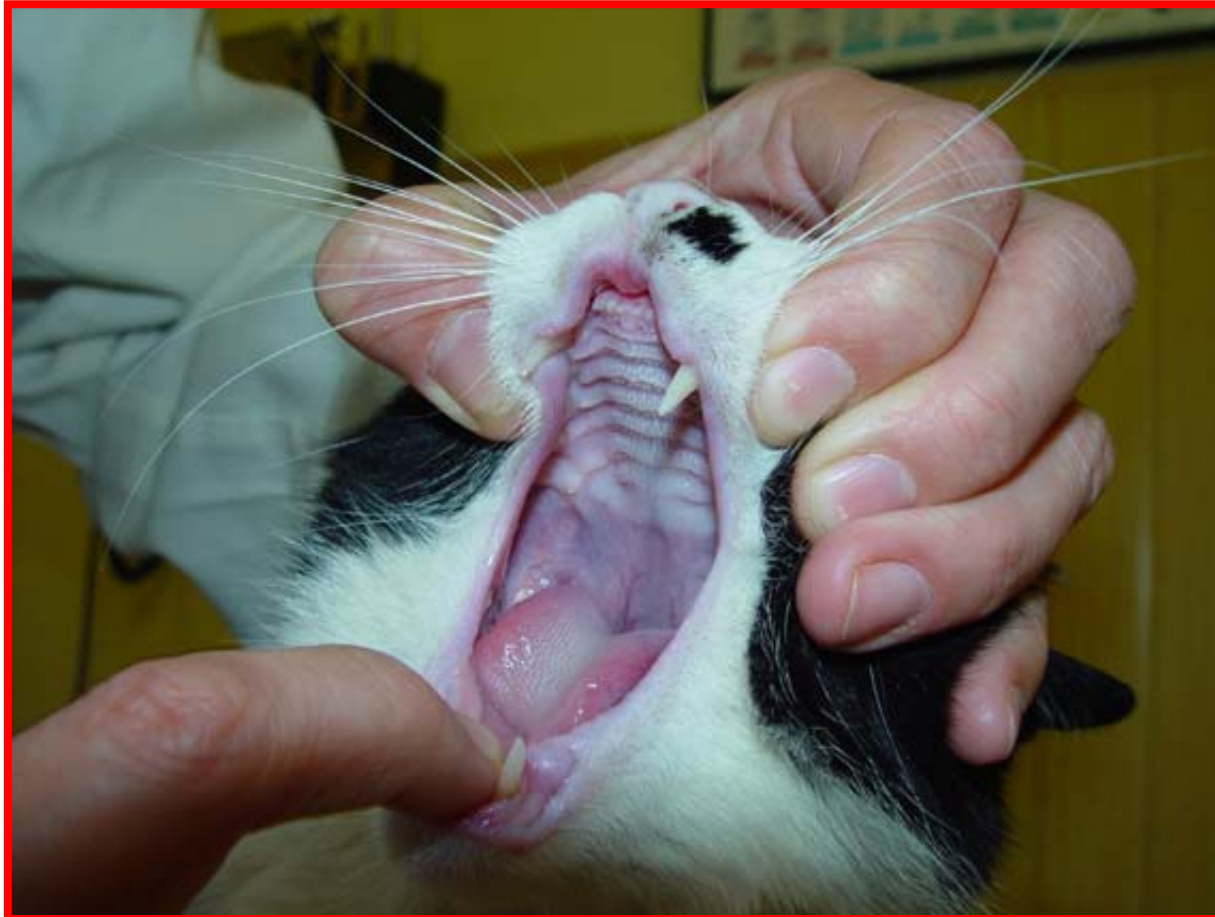Forma de realizarlo: Explorar por inspección y palpación. Explorar los incisivos primero evertiendo los labios (1) y después abrir la boca para explorar todos los dientes (2).



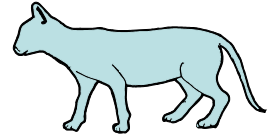
6.2.4. Explorar la lengua.



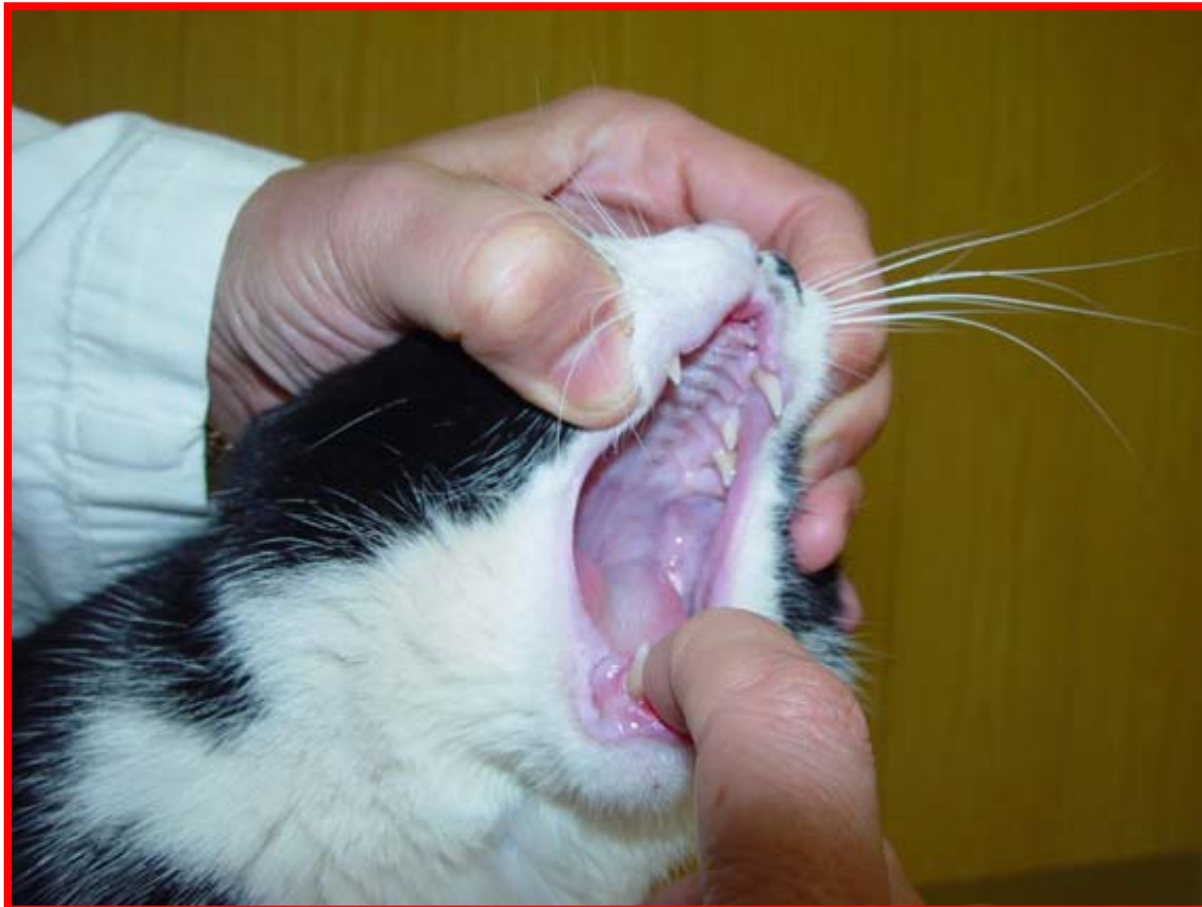Forma de realizarlo: Abrir la boca del animal. Explorar por inspección y palpación.



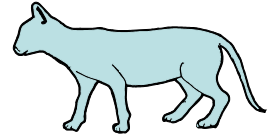
6.2.5. Explorar el paladar duro y blando.



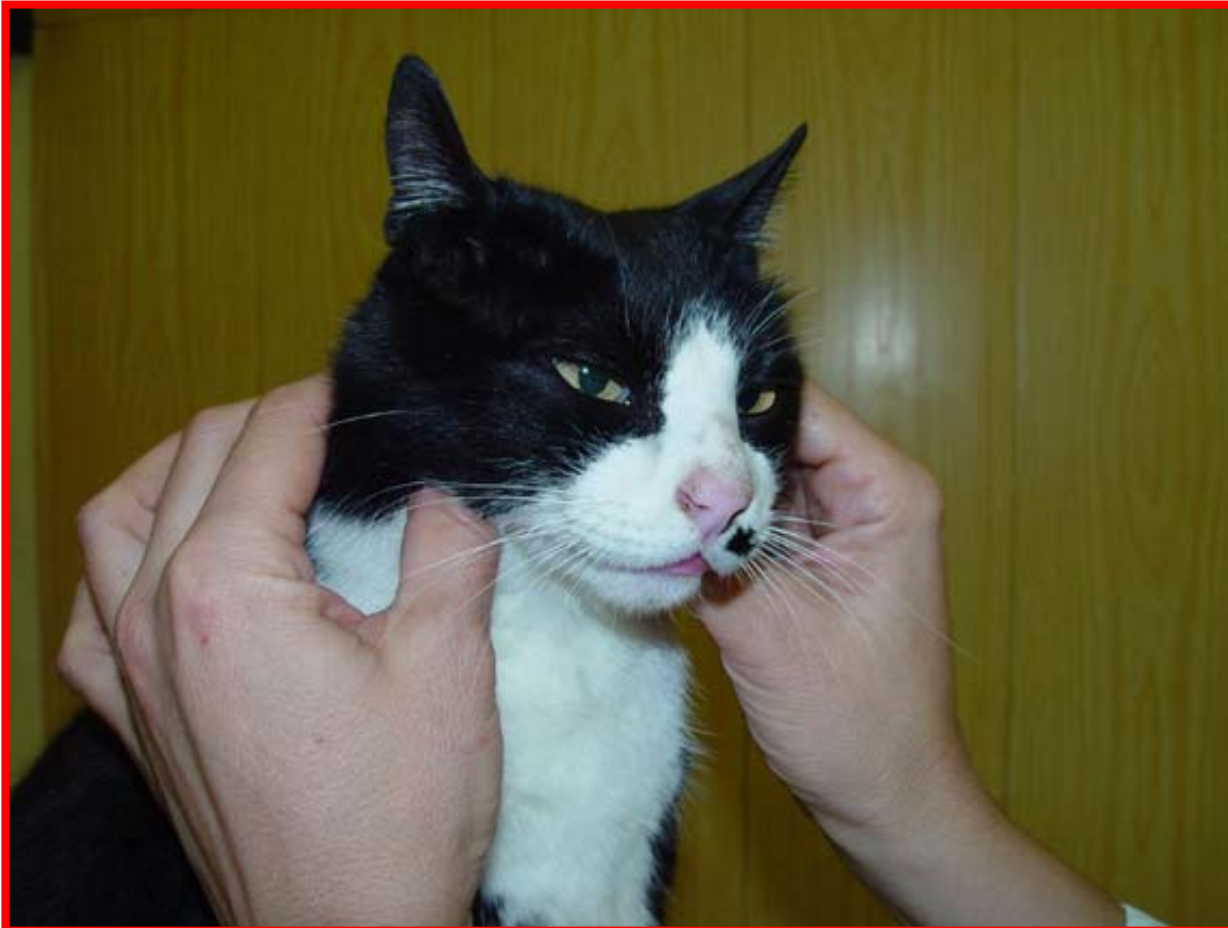**Forma de realizarlo: Abrir la boca del animal. Explorar por inspección.
Utilizar un foco de luz.**



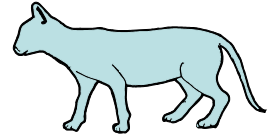
6.2.6. Explorar las glándulas salivares (parótida).



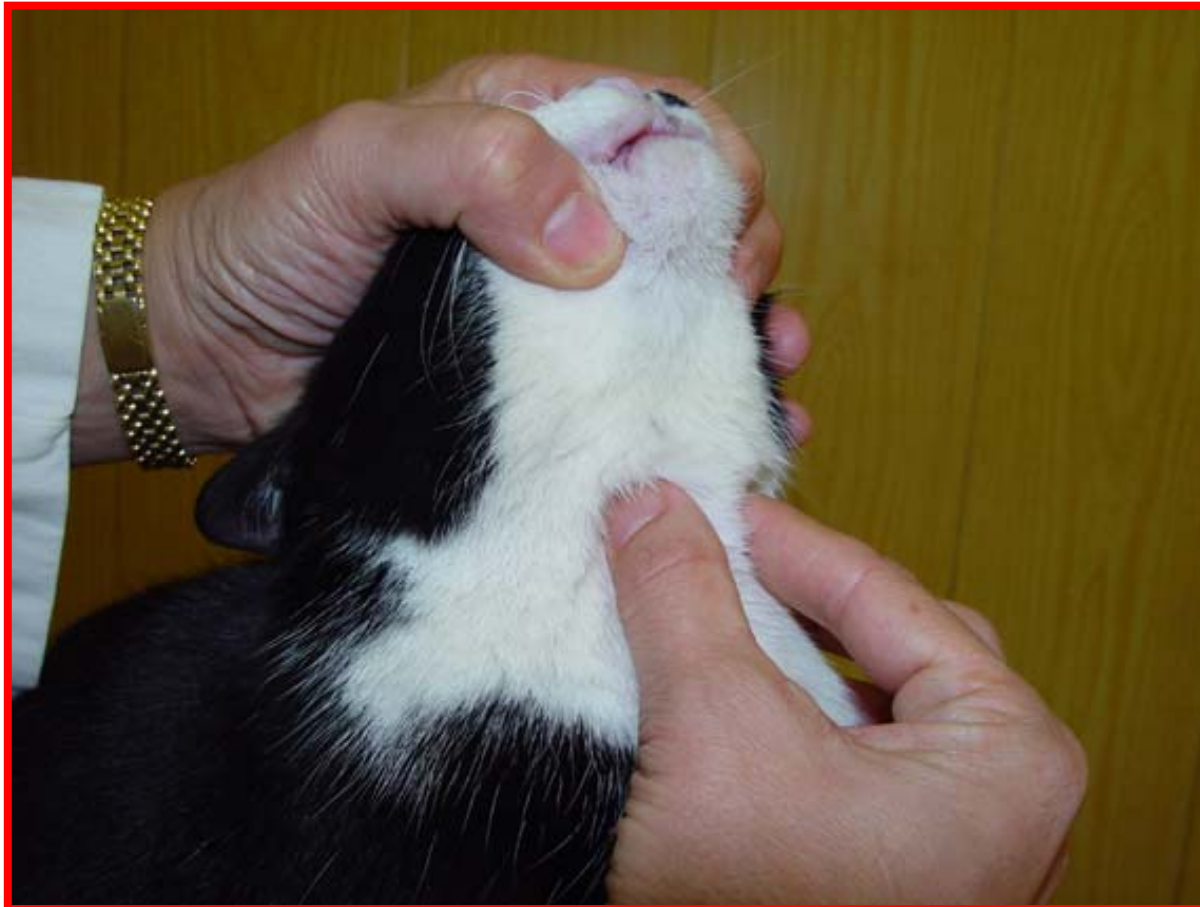Forma de realizarlo: Explorar por inspección y palpación en la parte ventral del ángulo mandibular.



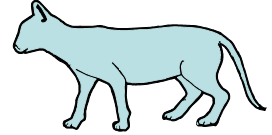
6.2.7. Explorar la faringe.



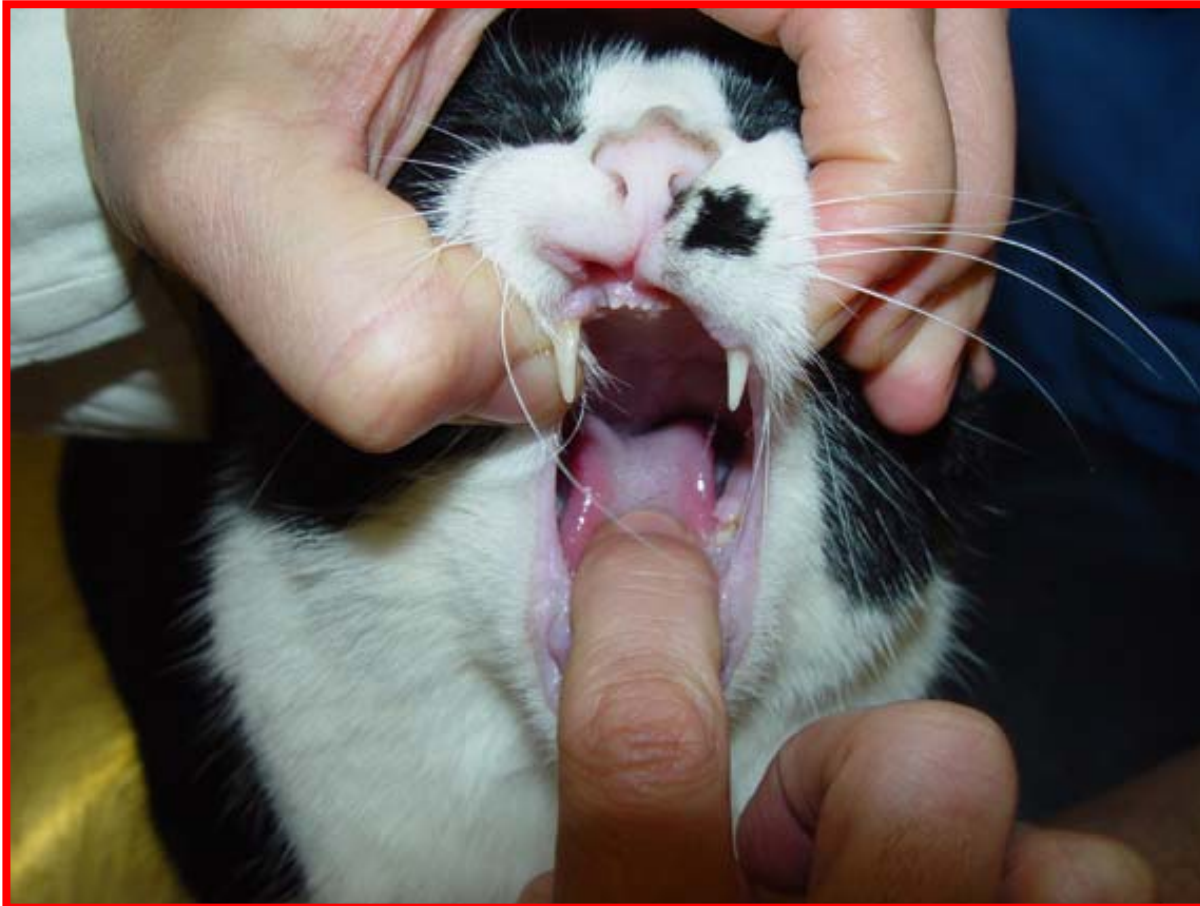Forma de realizarlo: Explorar por palpación desde el exterior en la región faríngea. Utilizar uno o dos dedos de la mano.



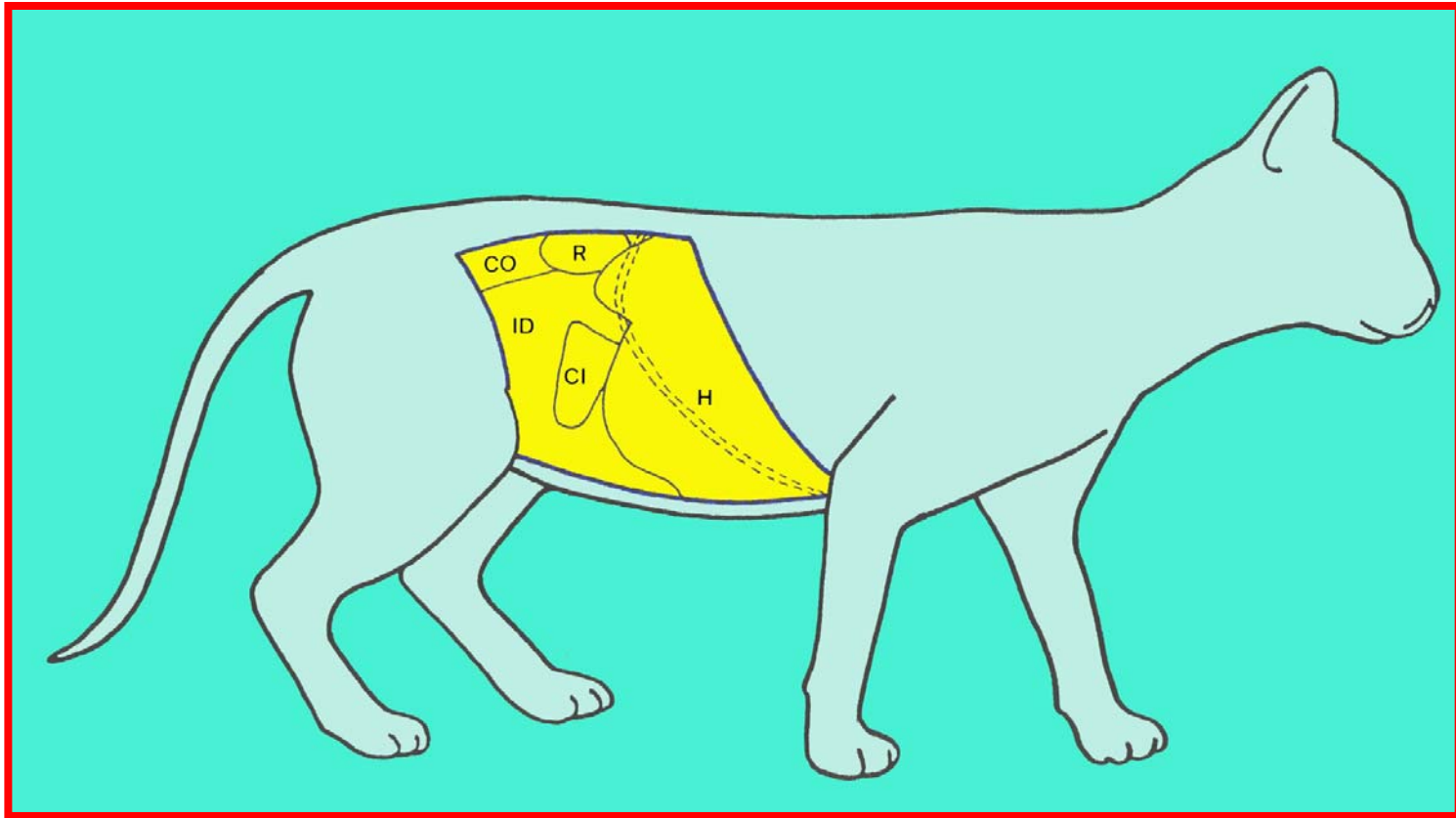
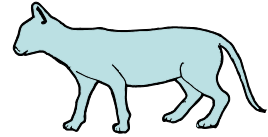
6.2.8. Explorar las tonsilas.



Forma de realizarlo: Abrir la boca del animal. Explorar por inspección deprimiendo la base de la lengua con un dedo. Utilizar un foco de luz.



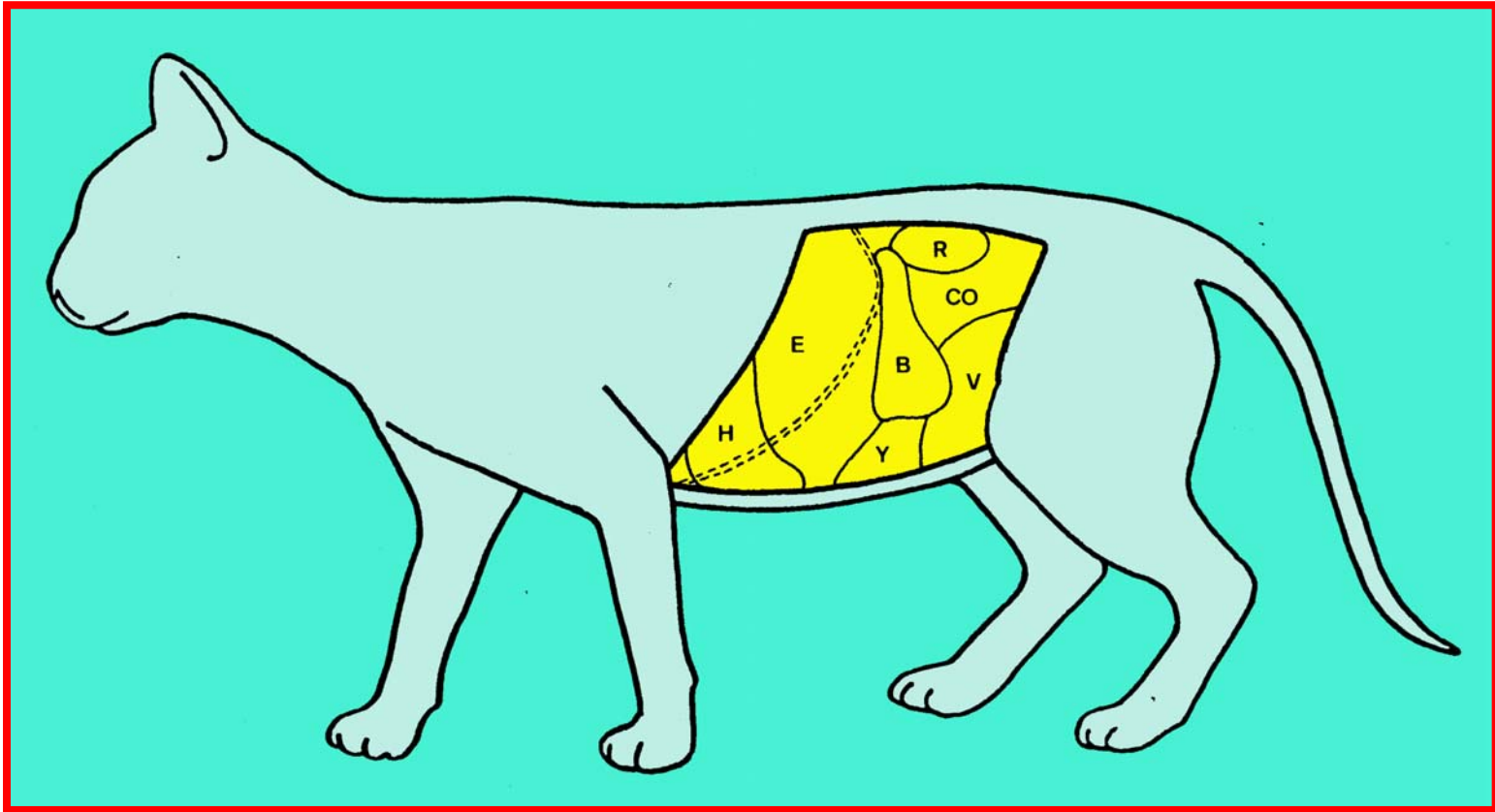
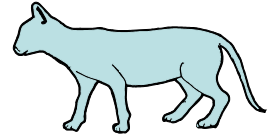
Topografía de los órganos abdominales (1). Lado derecho.



Ci, Ciego
Co, Colon
H, Hígado

Id, Intestino delgado
R, Riñón

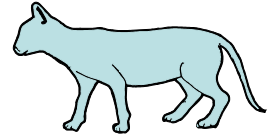
Topografía de los órganos abdominales (2). Lado izquierdo.



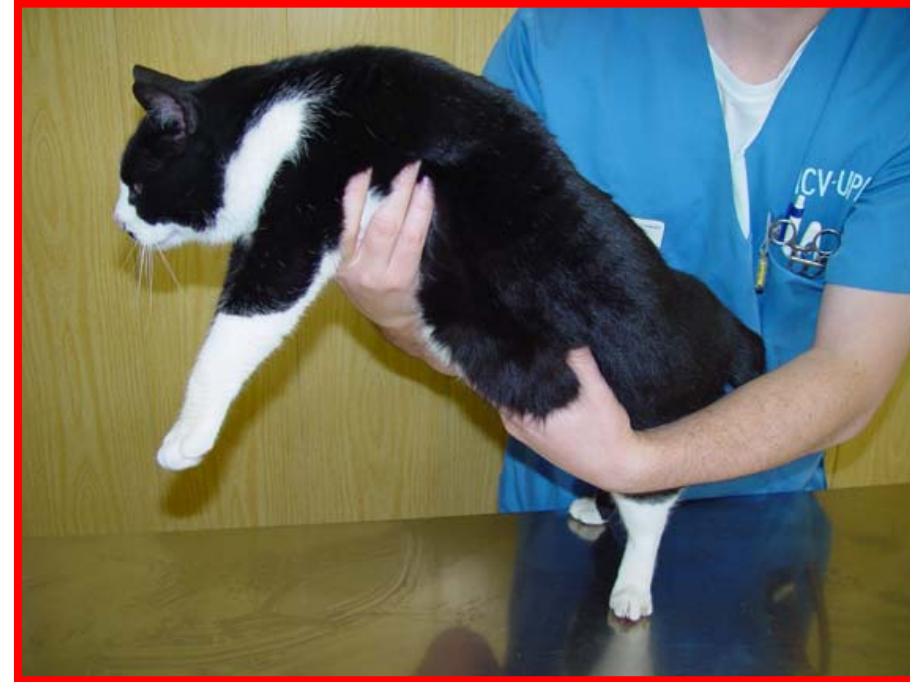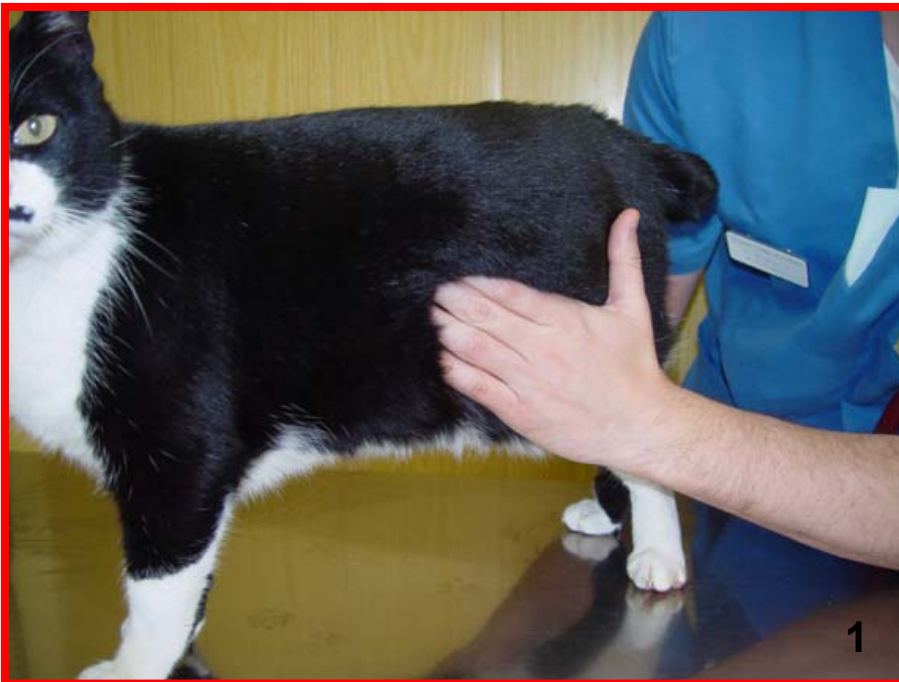B, Bazo
E, Estómago
H, Hígado

R, Riñón
V, Vejiga
Y, Yeyuno

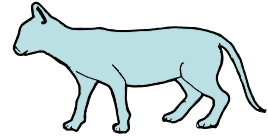
6.2.9. Explorar el estómago.



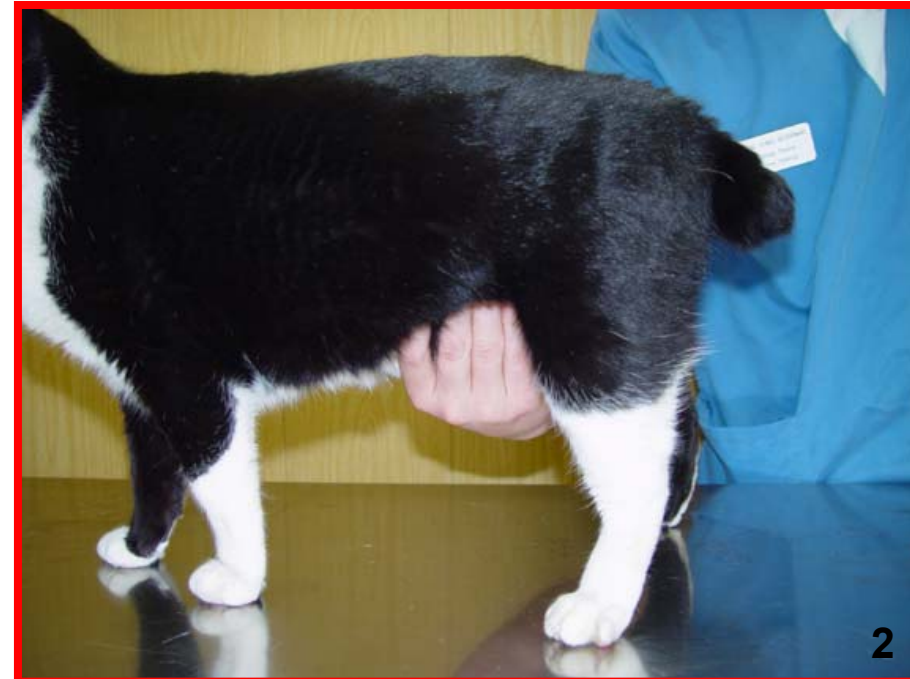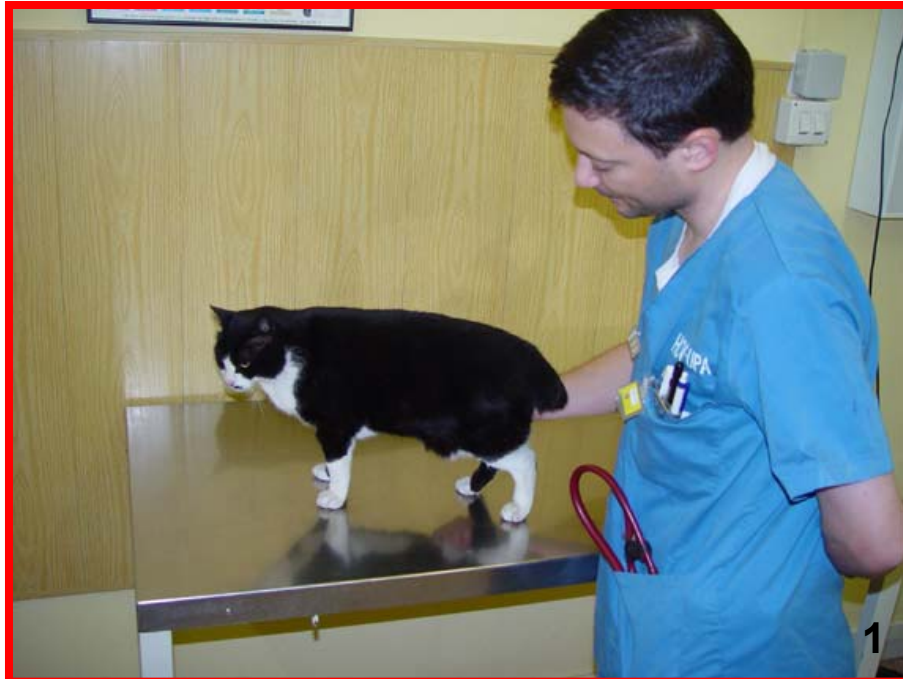Forma de realizarlo: Explorar por palpación con los dedos situados en la parte caudal de la región xifoidéa (1) o levantar las extremidades anteriores para que el estómago se aleje del hígado y realizar presión detrás de la última costilla (2). En condiciones normales no se palpa.



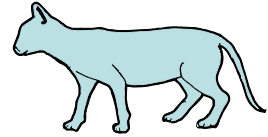
6.2.10. Explorar el intestino (1/2).



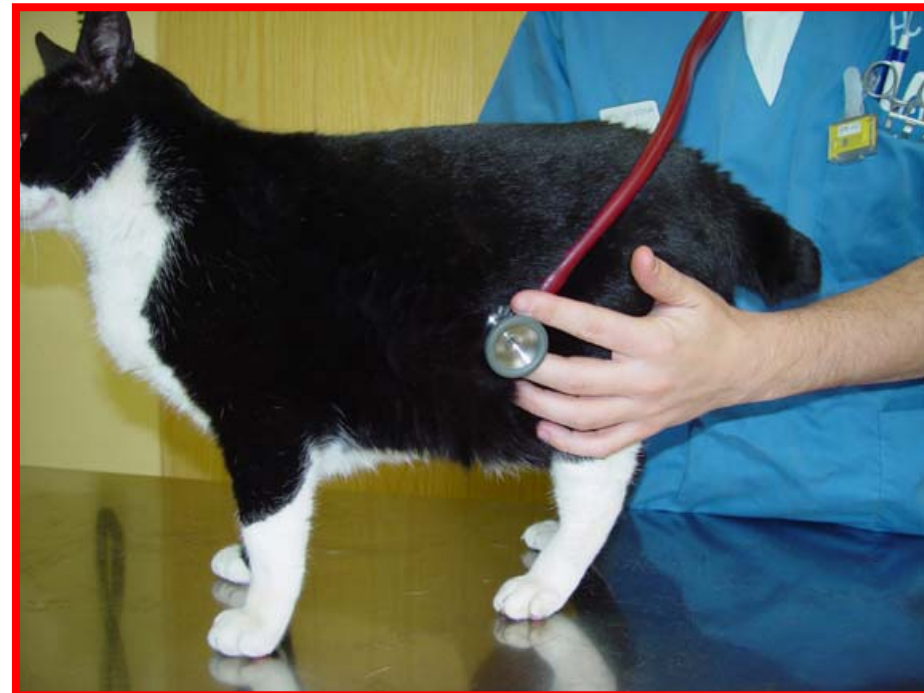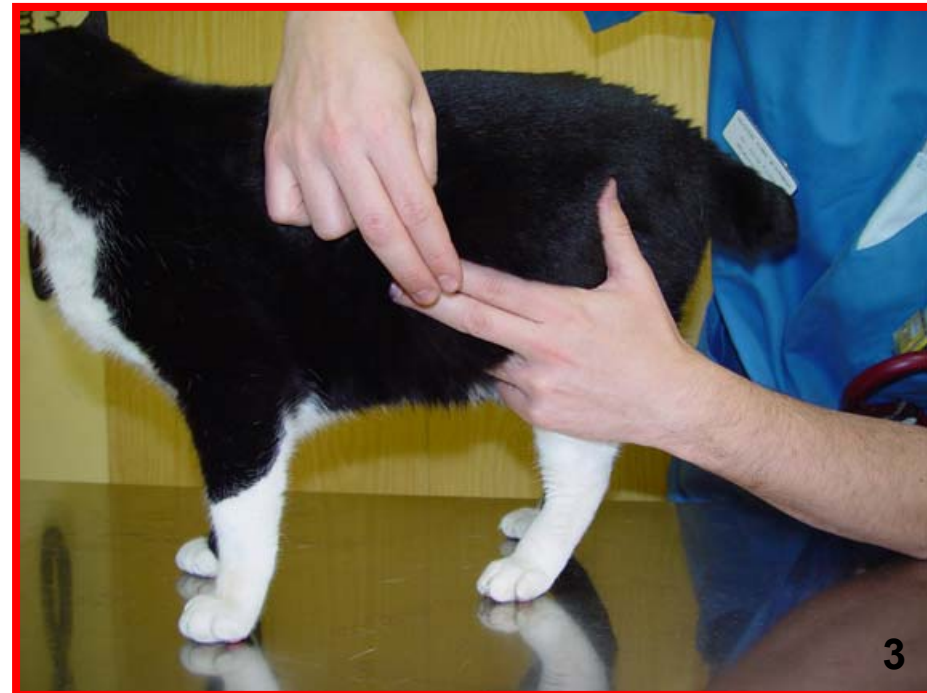Forma de realizarlo: Explorar por inspección, palpación, percusión y auscultación. Inspeccionar la región abdominal (1). Palpar con los dedos de una mano colocados a ambos lados del abdomen en sentido dorsal, aplicando una presión suave y tratando que estos prácticamente se toquen (2).



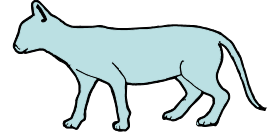
6.2.10. Explorar el intestino (2/2).



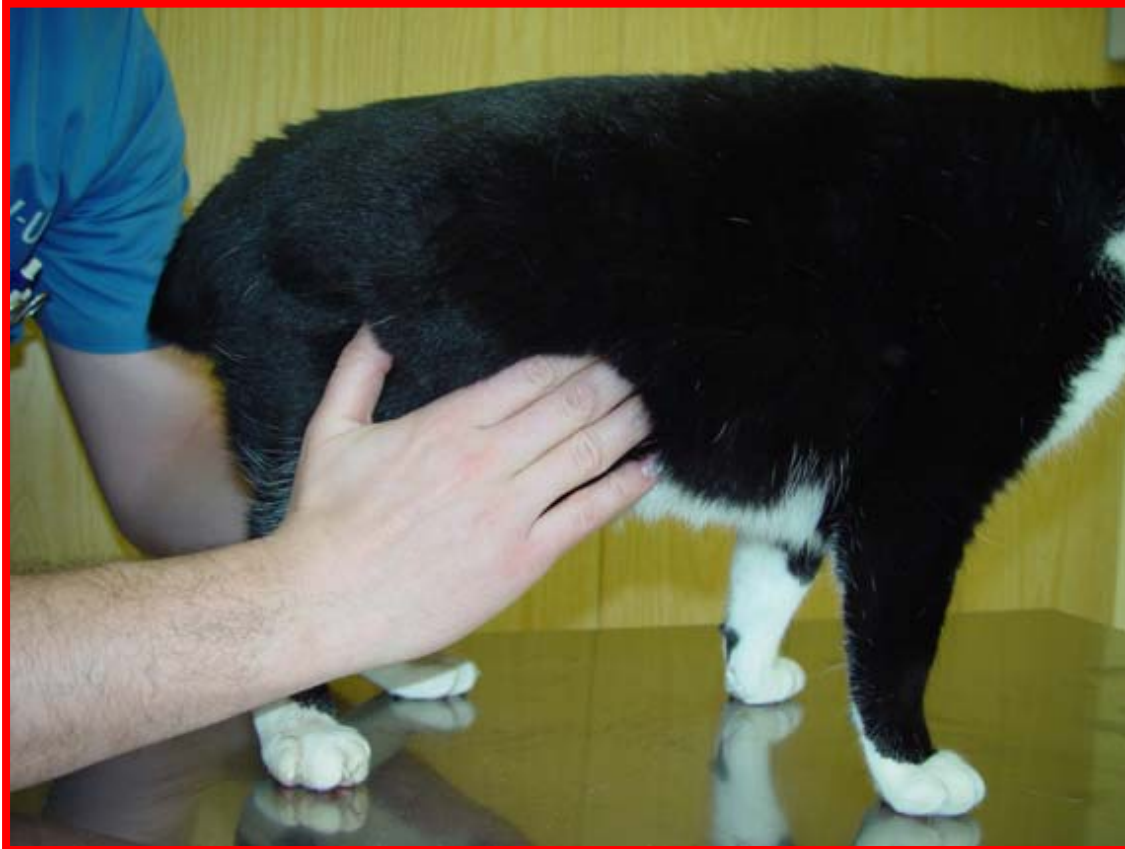Forma de realizarlo: Explorar por inspección, palpación, percusión y auscultación. Percutir en la región abdominal (3). Auscultar los borborismos intestinales (4), que varían en función de la fase del ciclo digestivo.



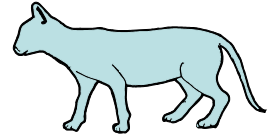
6.2.11. Explorar el hígado.



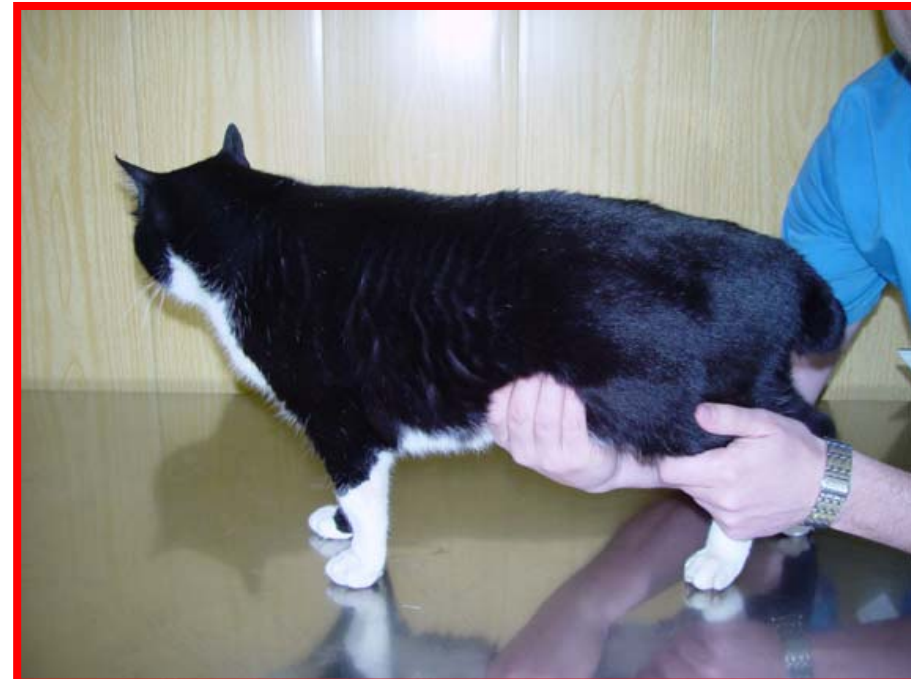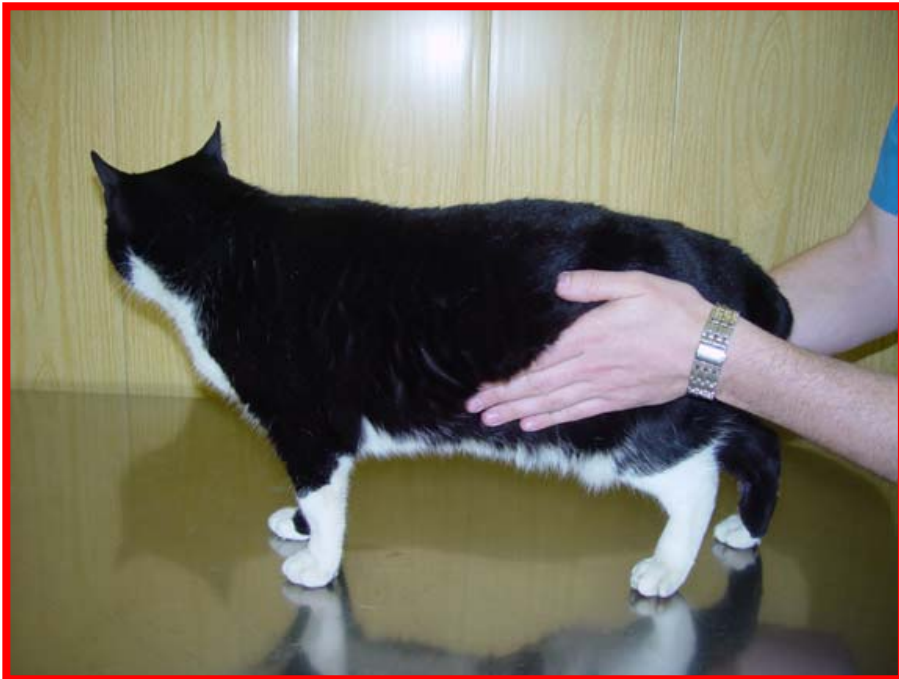Forma de realizarlo: Explorar por palpación cuando está aumentado de tamaño. En condiciones normales llega hasta el arco costal de ambos lados y no es posible explorarlo.



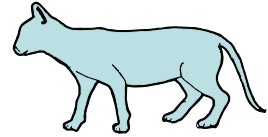
6.2.12. Explorar el bazo.



Forma de realizarlo: Explorar por palpación en la región abdominal media del lado izquierdo. Únicamente se palpa cuando está aumentado de tamaño.



6.2.13. Explorar la 'ola ascítica'.



Forma de realizarlo: Explorar por palpación. Golpear suavemente la pared abdominal con la punta de los dedos de una mano, mientras que con la otra se palpa el otro lado del abdomen. Si existe líquido, se aprecia una sensación de oleada.

